This is a digital copy of a book that was preserved for generations on library shelves before it was carefully scanned by Google as part of a project to make the world's books discoverable online.

It has survived long enough for the copyright to expire and the book to enter the public domain. A public domain book is one that was never subject to copyright or whose legal copyright term has expired. Whether a book is in the public domain may vary country to country. Public domain books are our gateways to the past, representing a wealth of history, culture and knowledge that's often difficult to discover.

Marks, notations and other marginalia present in the original volume will appear in this file - a reminder of this book's long journey from the publisher to a library and finally to you.

Usage guidelines

Google is proud to partner with libraries to digitize public domain materials and make them widely accessible. Public domain books belong to the public and we are merely their custodians. Nevertheless, this work is expensive, so in order to keep providing this resource, we have taken steps to prevent abuse by commercial parties, including placing technical restrictions on automated querying.

We also ask that you:

+ *Make non-commercial use of the files* We designed Google Book Search for use by individuals, and we request that you use these files for personal, non-commercial purposes.

+ *Refrain from automated querying* Do not send automated queries of any sort to Google's system: If you are conducting research on machine translation, optical character recognition or other areas where access to a large amount of text is helpful, please contact us. We encourage the use of public domain materials for these purposes and may be able to help.

+ *Maintain attribution* The Google "watermark" you see on each file is essential for informing people about this project and helping them find additional materials through Google Book Search. Please do not remove it.

+ *Keep it legal* Whatever your use, remember that you are responsible for ensuring that what you are doing is legal. Do not assume that just because we believe a book is in the public domain for users in the United States, that the work is also in the public domain for users in other countries. Whether a book is still in copyright varies from country to country, and we can't offer guidance on whether any specific use of any specific book is allowed. Please do not assume that a book's appearance in Google Book Search means it can be used in any manner anywhere in the world. Copyright infringement liability can be quite severe.

About Google Book Search

Google's mission is to organize the world's information and to make it universally accessible and useful. Google Book Search helps readers discover the world's books while helping authors and publishers reach new audiences. You can search through the full text of this book on the web at `http://books.google.com/`

Über dieses Buch

Dies ist ein digitales Exemplar eines Buches, das seit Generationen in den Regalen der Bibliotheken aufbewahrt wurde, bevor es von Google im Rahmen eines Projekts, mit dem die Bücher dieser Welt online verfügbar gemacht werden sollen, sorgfältig gescannt wurde.

Das Buch hat das Urheberrecht überdauert und kann nun öffentlich zugänglich gemacht werden. Ein öffentlich zugängliches Buch ist ein Buch, das niemals Urheberrechten unterlag oder bei dem die Schutzfrist des Urheberrechts abgelaufen ist. Ob ein Buch öffentlich zugänglich ist, kann von Land zu Land unterschiedlich sein. Öffentlich zugängliche Bücher sind unser Tor zur Vergangenheit und stellen ein geschichtliches, kulturelles und wissenschaftliches Vermögen dar, das häufig nur schwierig zu entdecken ist.

Gebrauchsspuren, Anmerkungen und andere Randbemerkungen, die im Originalband enthalten sind, finden sich auch in dieser Datei – eine Erinnerung an die lange Reise, die das Buch vom Verleger zu einer Bibliothek und weiter zu Ihnen hinter sich gebracht hat.

Nutzungsrichtlinien

Google ist stolz, mit Bibliotheken in partnerschaftlicher Zusammenarbeit öffentlich zugängliches Material zu digitalisieren und einer breiten Masse zugänglich zu machen. Öffentlich zugängliche Bücher gehören der Öffentlichkeit, und wir sind nur ihre Hüter. Nichtsdestotrotz ist diese Arbeit kostspielig. Um diese Ressource weiterhin zur Verfügung stellen zu können, haben wir Schritte unternommen, um den Missbrauch durch kommerzielle Parteien zu verhindern. Dazu gehören technische Einschränkungen für automatisierte Abfragen.

Wir bitten Sie um Einhaltung folgender Richtlinien:

+ *Nutzung der Dateien zu nichtkommerziellen Zwecken* Wir haben Google Buchsuche für Endanwender konzipiert und möchten, dass Sie diese Dateien nur für persönliche, nichtkommerzielle Zwecke verwenden.

+ *Keine automatisierten Abfragen* Senden Sie keine automatisierten Abfragen irgendwelcher Art an das Google-System. Wenn Sie Recherchen über maschinelle Übersetzung, optische Zeichenerkennung oder andere Bereiche durchführen, in denen der Zugang zu Text in großen Mengen nützlich ist, wenden Sie sich bitte an uns. Wir fördern die Nutzung des öffentlich zugänglichen Materials für diese Zwecke und können Ihnen unter Umständen helfen.

+ *Beibehaltung von Google-Markenelementen* Das "Wasserzeichen" von Google, das Sie in jeder Datei finden, ist wichtig zur Information über dieses Projekt und hilft den Anwendern weiteres Material über Google Buchsuche zu finden. Bitte entfernen Sie das Wasserzeichen nicht.

+ *Bewegen Sie sich innerhalb der Legalität* Unabhängig von Ihrem Verwendungszweck müssen Sie sich Ihrer Verantwortung bewusst sein, sicherzustellen, dass Ihre Nutzung legal ist. Gehen Sie nicht davon aus, dass ein Buch, das nach unserem Dafürhalten für Nutzer in den USA öffentlich zugänglich ist, auch für Nutzer in anderen Ländern öffentlich zugänglich ist. Ob ein Buch noch dem Urheberrecht unterliegt, ist von Land zu Land verschieden. Wir können keine Beratung leisten, ob eine bestimmte Nutzung eines bestimmten Buches gesetzlich zulässig ist. Gehen Sie nicht davon aus, dass das Erscheinen eines Buchs in Google Buchsuche bedeutet, dass es in jeder Form und überall auf der Welt verwendet werden kann. Eine Urheberrechtsverletzung kann schwerwiegende Folgen haben.

Über Google Buchsuche

Das Ziel von Google besteht darin, die weltweiten Informationen zu organisieren und allgemein nutzbar und zugänglich zu machen. Google Buchsuche hilft Lesern dabei, die Bücher dieser Welt zu entdecken, und unterstützt Autoren und Verleger dabei, neue Zielgruppen zu erreichen. Den gesamten Buchtext können Sie im Internet unter `http://books.google.com` durchsuchen.

LANE MEDICAL LIBRARY STANFORD
E551 .C77 1878 STOR
Cursus der normalen Histologie : zur Ein
24503383038

LANE

MEDICAL LIBRARY

LEVI COOPER LANE FUND

G. M. Edebohls M.D.
Strasburg 1880

LANE

MEDICAL LIBRARY

LEVI COOPER LANE FUND

G. M. Edebohls M.D.
Strasburg 1880

CURSUS

DER

NORMALEN HISTOLOGIE

ZUR EINFÜHRUNG

IN DEN GEBRAUCH DES MIKROSKOPES

SOWIE

IN DAS PRACTISCHE STUDIUM DER GEWEBELEHRE

VON

DR. JOHANNES ORTH,
I. ANAT. ASSISTENTEN AM PATHOLOGISCHEN INSTITUT IN BERLIN,
JETZT ORDENTLICHEM PROFESSOR DER PATHOLOGISCHEN ANATOMIE IN GÖTTINGEN.

MIT 100 HOLZSCHNITTEN.

LANE MEDICAL LIBRARY
15446
SAN FRANCISCO

BERLIN, 1878.
VERLAG VON AUGUST HIRSCHWALD.
N.-W. UNTER DEN LINDEN 68.

LANE LIBRARY

Alle Rechte vorbehalten.

E551
077
1878

Meinem Vater

dem

Geheimen Sanitätsrath Dr. P. Orth

in Ems

als geringes Zeichen kindlicher Dankbarkeit

gewidmet.

Vorwort.

Dank den Fortschritten der Industrie ist der Preis der Mikroskope ein so mässiger geworden, dass der Besitz eines solchen selbst weniger Bemittelten ermöglicht ist und dass das Mikroskop, dessen grosse Bedeutung für Theorie und Praxis längst allgemein anerkannt ist, sich immer mehr als nothwendiger Theil in dem Instrumentarium der praktischen Aerzte und Studenten einbürgert. Mancher aber, besonders unter den ersteren, weiss nicht recht, was er mit seinem Instrumente anfangen soll, denn wie viele haben niemals die Kunst des Mikroskopirens praktisch geübt! Wenn nun auch einzelne günstiger Situirte sich für einige Wochen oder Monate nach einer Universitätsstadt begeben können, um durch Theilnahme an mikroskopischen Cursen sich die nöthige Fertigkeit im Gebrauche des Mikroskopes zu erwerben, so ist doch die Mehrzahl genöthigt, sich in Büchern die nöthigen Anweisungen zu suchen.

Da ausserdem aber auch für solche Aerzte sowohl wie Studenten, welche bereits unter Anleitung eines Lehrers mikroskopische Studien betrieben haben, bei ihren weiteren Privatstudien eine gedruckte Anleitung nicht nur erwünscht, sondern oft sogar nothwendig sein dürfte, so bin ich gerne der von vielen meiner Schüler, sowohl Aerzten wie Studenten, an mich ergangenen Aufforderung nachgekommen, eine Anleitung zu mikroskopischen Untersuchungen speciell in dem Gebiete der normalen Histologie zu schreiben, welche, für Anfänger bestimmt. soviel wie irgend möglich den mündlichen Unterricht ersetzen resp. ergänzen könnte. Ich habe der Arbeit die Methode zu Grunde gelegt, welche ich seit einer Reihe von Jahren in meinen praktischen Cursen zu befolgen pflegte, indem ich zuerst in einer Einleitung eine möglichst kurze und auf das nothwendigste beschränkte Darstellung von der Zusammensetzung des Mikroskopes und von der Wirkungsweise und Anwendung

seiner einzelnen Bestandtheile, sowie von der Zubereitung, Conservirung etc. der mikroskopischen Präparate gegeben habe, dann aber in dem speciellen Theile nach einigen vorbereitenden Betrachtungen zuerst die einfachen Gewebe, dann die wichtigsten Organe der Reihe nach besprochen habe. Von jedem Theile habe ich zuerst eine kurze zusammenfassende Darstellung der histologischen Verhältnisse gegeben, soweit ich dieselben zum Verständniss der anzufertigenden Präparate für nothwendig hielt, dann habe ich ganz genau angegeben, welche Präparate man anfertigen solle, um die mitgetheilten Verhältnisse auch praktisch studiren zu können. Gerade dieser Punkt scheint mir von Wichtigkeit zu sein. Sowohl der praktische Arzt wie der Student haben zum Mikroskopiren in der Regel nicht allzuviel Zeit übrig und es muss ihnen daran liegen, ihre Zeit möglichst gut auszunutzen. Nichts ist deprimirender und schreckt mehr von einer Beschäftigung ab, als wenn man zu keinem rechten Resultat kommt, keinen Erfolg der Bemühungen sieht. Die Vorschriften, welche ich für die Anfertigung der Präparate gegeben habe, sind grösstentheils altbewährte und Jeder, der sich genau danach richtet, kann sicher sein, brauchbare Präparate zu erhalten.

Um das Verständniss der Präparate noch weiter zu fördern, habe ich Holzschnitte zugegeben, welche fast sämmtlich nach Präparaten angefertigt worden sind, welche gemäss den im Text angegebenen Vorschriften gemacht wurden. Die meisten sind Originale, nur ganz wenige wurden anderen Werken entlehnt. Die Figuren 1—15, 17, 21 B. und 24 sind von Herrn Eyrich gezeichnet worden, die übrigen habe ich selbst mit Hülfe eines Zeichenprismas nach meinen Präparaten ausgeführt. Wer es selbst erfahren hat, wie sehr oft zu künstlerisch schön ausgeführte Zeichnungen das Verständniss eigener Präparate bei Ungeübten eher verhindern als befördern, der wird leichter die mangelhafte künstlerische Ausführung der meinigen entschuldigen.

So übergebe ich denn das Büchelchen dem ärztlichen Publikum mit dem Wunsche, dass es an seinem Theile dazu beitragen möge, die Freude am Mikroskopiren zu wecken und das Verständniss der Histologie zu befördern.

Berlin, im Februar 1878.

J. Orth.

Inhalts-Verzeichniss.

Einleitung.

		Seite
1. Kap.	Das Mikroskop und seine Bestandtheile, Wirkungsweise und Anwendung derselben	1
2. -	Die Herstellung mikroskopischer Präparate und ihre Conservirung. Zusatzflüssigkeiten	14
3. -	Präparations- und Härtungsmethoden	21
4. -	Reagentien und Färbemethoden	33
5. -	Injectionsmethoden	38

Specieller Theil.

A. Vorbereitende Untersuchungen.

6. Kap.	Die gewöhnlichsten Verunreinigungen der mikroskopischen Präparate	45
7. -	Die Zellen	49

B. Die einfachen Gewebe.

8. Kap.	Das Zellen- oder Epithelgewebe	56
9. -	Die Bindesubstanzen	66
	a. Das Bindegewebe	66
	b. Fettgewebe, Schleimgewebe, Reticuläre Bindesubstanz	79
	c. Das Knorpelgewebe	88
	d. Das Knochen- und Zahngewebe	96
10. -	Blut und Lymphe	111
11. -	Das Muskelgewebe	120
	a. Die glatte Muskulatur	120
	b. Die Skelettmuskulatur	125
	c. Die Herzmuskulatur	131
12. -	Das Nervengewebe	133
	a. Die Nervenfasern	134
	b. Die Nervenzellen	140

C. Die Organe.

13. Kap.	Die Gefässe	147
14. -	Der Verdauungskanal	153
	a. Der Magen nebst allgemeinen Bemerkungen über die Drüsen	154
	b. Der Darm	159

		Seite
15. Kap.	Die grossen Drüsen des Verdauungsapparates	162
	a. Die Speicheldrüsen	162
	b. Die Leber	164
16. -	Die Nieren	175
17. -	Männliche Geschlechtsorgane	189
	a. Hoden	189
	b. Prostata	194
18. -	Weibliche Geschlechtsorgane	195
	a. Die Milchdrüse	196
	b. Die Ovarien	198
	c. Der Uterus	204
	Anhang: Placenta und Eihüllen	205
19. -	Der Respirationsapparat	208
	a. Luftröhre und Bronchien	209
	b. Die Lunge	211
20. -	Die Thyreoidea	218
21. -	Die Nebennieren	219
22. -	Die Lymphdrüsen und verwandte Organe	221
	a. Die Lymphdrüsen	221
	b. Die Lymphfollikel	225
	c. Die Thymusdrüse	227
23. -	Die Milz	229
24. -	Die Centralorgane des Nervensystems	234
	a. Die Ganglien des Sympathicus	234
	b. Das Rückenmark	235
	c. Das Kleinhirn	239
	d. Das Grosshirn	240
25. -	Die Haut	244
26. -	Das Sehorgan	252
	a. Die Hornhaut	252
	b. Die Linse	258
	c. Die Netzhaut	259
27. -	Das Gehörorgan	263
	a. Das Trommelfell	263
	b. Vorhof und Ampullen	264
28. -	Die Geschmacksorgane	265
29. -	Das Geruchsorgan	267
Register		270

Uebersicht der Holzschnitte.

		Seite
Fig. 1.	Mikroskop von Hartnack .	1
- 2.	· von Bénèche .	2
- 3.	Wirkung der Objectiv- und Ocularlinse nach Frey .	3
- 4.	Wirkung der Collectivlinse nach Frey	5
- 5.	Blendungen	9
- 6.	Wirkung des Deckgläschens nach Frey	14
- 7.	Doppelmesser	24
- 8.	Mikrotom von Ranvier . .	30
- 9.	Injectionsapparat mit constantem Druck	42
- 10.	Fetttropfen, Luft, Fettkrystalle, Cholestearin .	46
- 11.	Phosphorsaure Ammoniak-Magnesia, oxalsaurer Kalk, Kochsalz	47
- 12.	Wolle, Kaninchenhaar, Baumwolle, Leinwand .	47
13.	Micrococcen, Bacterien, Leptothrix, Hefe, Schimmelpilze	48
- 14.	Zwiebelzellen, Kartoffelzellen mit Amylonkörnern .	50
- 15.	Harnblasenepithel- und Lymphdrüsenzellen . .	52
- 16.	Plattenepithelien	57
- 17.	Endothelien, frisch und mit Silber	59
18.	Cylinderzellen, Flimmerz.	61
19.	Sehne, vom Erwachsenen und Embryo	73
- 20.	Omentum eines Erwachsenen, mit und ohne Essigsäure	74
- 21.	Omentum in der Entwickelung	76
- 22.	Bindegewebsfasern, besonders elastische	77
- 23.	Pigmentirte Bindegewebszellen	78
- 24.	Saftkanälchen des Zwerchfells mit Silber	78

		Seite
Fig. 25.	Fettzellen	80
- 26.	Schleimgewebe des Nabelstrangs	84
- 27.	Endothelioide Zellen des Schleimgewebes	84
- 28.	Reticuläre Bindesubstanz der Lymphdrüsen . . .	86
- 29.	Hyaliner u. elast. Knorpel	89
- 30.	Bindegewebsknorpel . . .	90
- 31.	Rippenknorpel eines alten Mannes	92
- 32.	Spongiöser Knochen . . .	97
- 33.	Compacter Knochen, Quer- u. Längsschnitt, injicirt	100
- 34.	Knochenmarkzellen . . .	102
- 35.	Knochenwachsthum vom Periost aus	104
- 36.	Knochenwachsthum vom Knorpel aus	105
- 37.	Zahngewebe, z. Th. nach Waldeyer und Frey . .	107
- 38.	Blutkörperchen vom Frosch und vom Menschen . .	114
- 39.	Krystalle von Hämoglobin, Hämin, Hämatoidin . .	116
- 40.	Fibringerinnsel	117
- 41.	Glatte Muskulatur, isolirte Zellen und Bälkchen der Froschharnblase. . . .	121
- 42.	Glatte Muskul. des Darms und des Uterus	125
- 43.	Skelettmuskulatur . . .	127
- 44.	Darstellung d. Sarcolemma, Muskelansatz an die Sehne	129
- 45.	Herzmuskulatur, frisch und Querschnitt	132
- 46.	Nervenfasern	134
- 47.	Nervenendigung in Muskeln nach Kühne	138
- 48.	Verschied. Ganglienzellen	142
- 49.	Gefässendothel mit Silber	148
- 50.	Gefässe, Capillare, kleinere Arterie im Längsschnitt, grössere im Querschnitt	148

		Seite
Fig.	51.	Aorta, Intimazellen und Querschnitt 150
-	52.	Magendrüsen 156
-	53.	Dünndarm vom Menschen, injicirt 159
-	54.	Plexus myentericus vom Meerschweinchen . . . 160
-	55.	Speicheldrüsen, vom Hund und Kaninchen, letztere nach Pflüger 163
-	56.	Leberzellen vom Menschen 164
-	57.	Schweineleber, Schnitt . . 165
-	58.	Kaninchenleber, injicirt . 167
-	59.	Gallencapillaren d. Froschleber, durch Indigcarmin dargestellt 170
-	60.	Menschliche Leber, ausgepinselt 171
-	61.	Harnkanälchen vom Meerschweinchen, durch Salzsäure isolirt 178
-	62.	Schema des Nierenbaues . 181
-	63.	Längsschnitte von menschl. Niere, Rinde injic. u. Mark 186
-	64.	Querschnitte von menschl. Niere aus Rinde und Mark 187
-	65.	Glomerulus aus einer menschl. Niere, frisch mit Essigsäure 188
-	66.	Samenfäden und Zellen der Samenkanälchen v. Menschen u. Meerschweinchen 190
-	67.	Hoden vom Menschen, Schnitt 192
-	68.	Prostata vom Menschen, Schnitt 195
-	69.	Colostrum u. Mammaschnitt vom Menschen 197
-	70.	Eierstocksei vom Meerschweinchen 199
-	71.	Graaf'sche Follikel vom erwachsenen Hunde und neugeborenen Menschen 201
-	72.	Uterusschleimhaut v. Menschen, Schnitte 204
-	73.	Placenta foetalis und Decidua reflexa 207
-	74.	Luftröhre vom Menschen Querschnitt 210
-	75.	Lunge der Katze, aufgeblasen und getrocknet . 213
-	76.	Lunge v. Menschen injicirt 214
Fig.	77.	Lungenepithel vom Frosch mit Silber 215
-	78.	Lunge vom menschlichen Fötus, Schnitte 216
-	79.	Schilddrüse eines erwachsenen Menschen, Schnitt 219
-	80.	Nebenniere vom Menschen Schnitt 220
-	81.	Lymphdrüse der Katze, Schnitte 223
-	82.	Wurmfortsatz des Kaninchens mit injicirten Lymphräumen 226
-	83.	Thymusdrüse vom menschl. Fötus, Schnitt u. isolirte Zellen 228
-	84.	Milzzellen vom Menschen 230
-	85.	Milz von einem Kinde, Venen injicirt. Schnitte 231
-	86.	Rückenmark eines Kaninchens, Querschnitt . . 236
-	87.	Kleinhirnrinde vom Kaninchen, Querschnitt . . . 239
-	88.	Grosshirnrinde vom Kaninchen, Querschnitt . . . 241
-	89.	Haut v. Kopf eines Menschen 247
-	98.	Haut mit Tastkörperchen vom Menschen, Vater-Pacini'sches Körperchen des Katzenmesenteriums 250
-	91.	Hornhaut-Fibrillen vom Kaninchen 253
-	92.	Hornhautsaftkanälchen der Katze, mit Silber . . . 254
-	93.	Hornhautzellen vom Kaninchen, mit Gold . . 254
-	94.	Hornhaut des Kaninchens, Querschnitt, mit Gold . 255
-	95.	Linsenfasern des Kaninch. 258
-	96.	Netzhaut des Kaninchens . 261
-	97.	Otolithen vom Pferd, Nerven-Epithel der Crista acustica des Kaninchens 264
-	98.	Geschmacksorgan des Kaninchens, Schnitt und isolirte Zellen, letztere nach Engelmann . . . 266
-	99.	Kaninchenzunge mit seitlichem Geschmacksorgan 266
-	100.	Riechzellen vom Frosch, isolirt; Riechschleimhaut vom Kaninchen, Schnitt 268

Einleitung.

Erstes Kapitel.

Das Mikroskop und seine Bestandtheile, Wirkungsweise und Anwendung derselben.

Die Mikroskope, welche wir jetzt zu allen feineren Untersuchungen benutzen und welche von den meisten Optikern zu 75—100 Mark in hinreichender Güte verfertigt werden, sind zusammengesetzte Instrumente, an welchen man zunächst 2 Haupttheile unterscheiden kann, das Stativ (Fig. 1. u. 2. St.), welches dazu bestimmt ist, das Objekt sowie die zu seiner Beleuchtung und zur genauen Einstellung nöthigen Apparate zu tragen, und den Tubus (Fig. 1. u. 2. T.), an welchem die vergrössernden Linsen angebracht werden. Jedes Stativ trägt eine senkrecht stehende Hülse (H), in welche der Tubus beim Gebrauche eingesteckt werden muss.

Die Einrichtung des Tubus und seiner Linsen ist bei allen Mikroskopen äusserlich nur wenig verschieden; vor das untere, meist etwas zugespitzte Ende des senkrecht stehenden Tubus, welches dem zu untersuchenden Objecte zugekehrt ist, werden die Objectivlinsen (Ob) angeschraubt, d. s. Combinationen von mehreren Einzellinsen, welche so mit

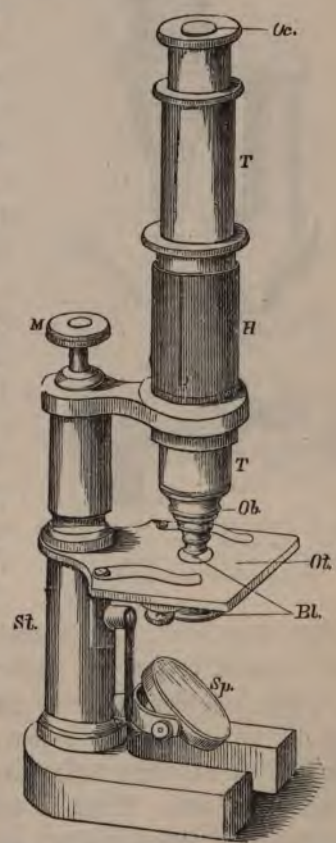

Fig. 1. Mikroskop von Hartnack, Potsdam $^1/_3$ natürl. Grösse. T. = Tubus (ausgezogen), St. = Stativ, Oc. = Ocular, Ob. = Objektiv (starkes), H. = Hülse des Stativs, M. = Mikrometerschraube. Ot. = Objekttisch, auf welchem sich 2 Federklemmen zur Befestigung des Präparates befinden, Bl. = Cylinder-Blendung, Sp. = Spiegel.

einander verbunden sind, dass die kleinste Linse den untersten Platz hat und die anderen je nach ihrer Grösse folgen. Diese Linsensysteme besitzen daher stets mehr oder weniger deutlich die Gestalt eines abgestutzten Kegels (Fig. 1 Ob.). Das obere, dem Auge des Untersuchers zugewendete Ende trägt die Ocularlinsen (Oc.), welche auch wieder aus zwei Einzellinsen bestehen, der unteren, grösseren Collektivlinse und der oberen, kleineren eigentlichen Ocularlinse, welche beide planconvexe Linsen darstellen und mit ihrer convexen Seite nach unten gerichtet an einem kleinen Cylinder befestigt sind. Dieser wird nicht wie die Objektivlinsensysteme an den Tubus angeschraubt, sondern wird nur in denselben eingesteckt. Während bis dahin eine wesentliche Verschiedenheit in der Construktion der verschiedenen Mikroskope nicht vorhanden ist, habe ich nun noch eine Einrichtung an dem Tubus zu erwähnen, welche nicht bei allen Instrumenten vorhanden ist, welche aber für den Gebrauch grosse Bequemlichkeit bietet, das ist eine Vorrichtung, welche es ermöglicht, den Tubus durch Einschieben seines oberen Theiles zu verkürzen resp. durch Ausziehen desselben zu verlängern. Die Bedeutung dieser Vorrichtung soll sogleich besprochen werden.

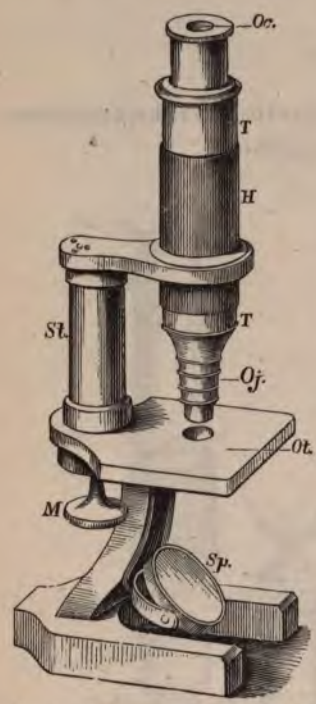

Fig. 2. Mikroskop von Bénèche, Berlin, 1/3 natürl. Grösse. Bezeichnungen wie bei Fig. 1. Tubus eingeschoben, schwaches Objektiv.

Um von den Objectiv- und Ocularlinsen, besonders in Bezug auf die Combinationen beider, einen richtigen Gebrauch machen zu können, ist es nothwendig, über die Wirkungsweise derselben genau orientirt zu sein. Figur 3. giebt eine Darstellung der combinirten Wirkung der Objektivlinsen und der Oculare ohne Collectivlinse.

Die Objektivlinse (Ob) giebt von dem Objekte, dem Pfeile abc, durch ihre brechende Kraft ein vergrössertes aber umgekehrtes Bild bei a′ b′ c′, denn alle von dem Punkte a ausgehenden Lichtstrahlen müssen sich, wie die drei gezeichneten (der centrale und die beiden

Randstrahlen) in dem Punkte a′ treffen, ebenso die von b ausgehenden Strahlen in b′, die von c ausgehenden in c′. Es wird also in a′ b′ c′ ein wirkliches, positives Luftbild des Objecktes entstehen müssen. Dieses Luftbild wird durch die einfache Ocularlinse (Oc) noch weiter vergrössert; denn die nach ihrer Vereinigung in b′ wieder divergirenden Strahlenbündel werden durch die brechende Kraft des Oculars weniger divergirend gemacht, so dass sie, wenn sie nun in ein menschliches Auge fallen, auf der Netzhaut den Eindruck machen müssen, als kämen sie von dem Punkte b″, wo die genannten Lichtstrahlen, wenn man sie rückwärts verlängert, zusammentreffen. Dasselbe gilt in ganz gleicher Weise für die Strahlen, welche von d und e ausgehen, die also nach ihrem Durchgange durch die Ocularlinse von d″ und e″ herzukommen scheinen, nicht aber gilt es für die seitlich von d und e, also etwa von a und c ausgehenden Strahlen, denn diese gelangen, nachdem sie hinter a′ und c′ wieder divergirend geworden sind, gar nicht in die Ocularlinse hinein, gehen also für das betrachtende Auge gänzlich verloren. Es wird also bei einer Linsencombination wie die gezeichnete der Untersucher nicht den ganzen Pfeil abc, sondern nur den zwischen d und e gelegenen Theil dbe auf einmal überblicken können, dieser aber ist beträchtlich vergrössert, da im Auge das Scheinbild d″ b″ e″ entsteht.

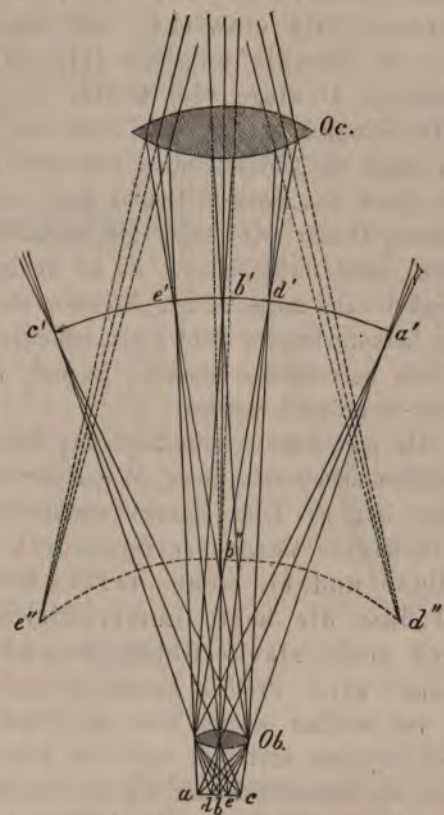

Fig. 3. Wirkung der Objektiv- und Ocularlinse. Erklärung im Text. Nach Frey, Das Mikroskop etc., Fig. 8.

Aus dem mitgetheilten Schema ergiebt sich ohne Weiteres in Rücksicht auf die Wirkungsweise der beiden angewandten Linsen die wichtige Thatsache, dass zwar durch die Objektivlinse der zu untersuchende Gegenstand selbst vergrössert wird, dass aber die Ocularlinse nicht auf dies Objekt selbst, sondern nur auf sein von der Objektivlinse entworfenes Bild einwirkt, und sofort die weitere Thatsache, dass es niemals möglich ist, durch Anwendung eines stärkeren Oculars viel weiter in die Feinheiten des Objektes einzudringen. Was nicht von diesen Feinheiten schon in dem durch die Objektivlinsen erzeugten Bilde vorhanden ist, kann auch durch das stärkste Ocular nicht hineingebracht werden. Ein stärkeres Ocular wird zwar die vorhandenen Dinge etwas grösser zeigen, aber nicht feiner, um so weniger als ja bei der Mangelhaftigkeit alles menschlichen Könnens auch das durch die Objektivlinse hervorgebrachte Bild nicht fehlerfrei ist und diese Fehler um so mehr hervortreten müssen, je mehr sie durch das Ocular noch weiter vergrössert werden.

Da nun selbstverständlich das Bild der Objektivlinse um so unvollkommener sein muss, je geringer die vergrössernde Kraft derselben ist, so folgt daraus unmittelbar, dass die denkbar schlechteste Vergrösserung durch eine schwache Objektivlinse und ein sehr starkes Ocular hergestellt wird, und dass die beste immer diejenige sein wird, welche durch recht starke Objektive und nur schwache Oculare erzeugt wird. Freilich kommt es auch hierbei wieder ganz darauf an, von welcher inneren Güte die Objektive sind; ein sehr feines Objektivsystem verträgt, ohne die Güte des Bildes zu beeinträchtigen, ein stärkeres Ocular als ein minder feines Objektiv von derselben brechenden Kraft. Der Anfänger wird aber gut thun, seinen Objektiven immer zu misstrauen und für gewöhnlich nur mit schwächeren Ocularen zu arbeiten.

Ich erwähnte schon vorher, dass an allen neuen Mikroskopen nicht bloss eine einfache Ocularlinse vorhanden ist, sondern dass der gewöhnlich schlechtweg Ocular genannte Cylinder an seiner unteren Seite noch eine zweite Linse, die Collectivlinse trägt. Wenngleich ihr Vorhandensein an den Regeln für die praktische Verwendung von Ocularen und Objektiven nichts ändert, so will ich doch der Vollständigkeit der theoretischen Vorkenntnisse wegen

die optischen Wirkungen eines so zusammengesetzten Mikroskopes an dem beigefügten Schema (Fig. 4.) kurz erläutern.

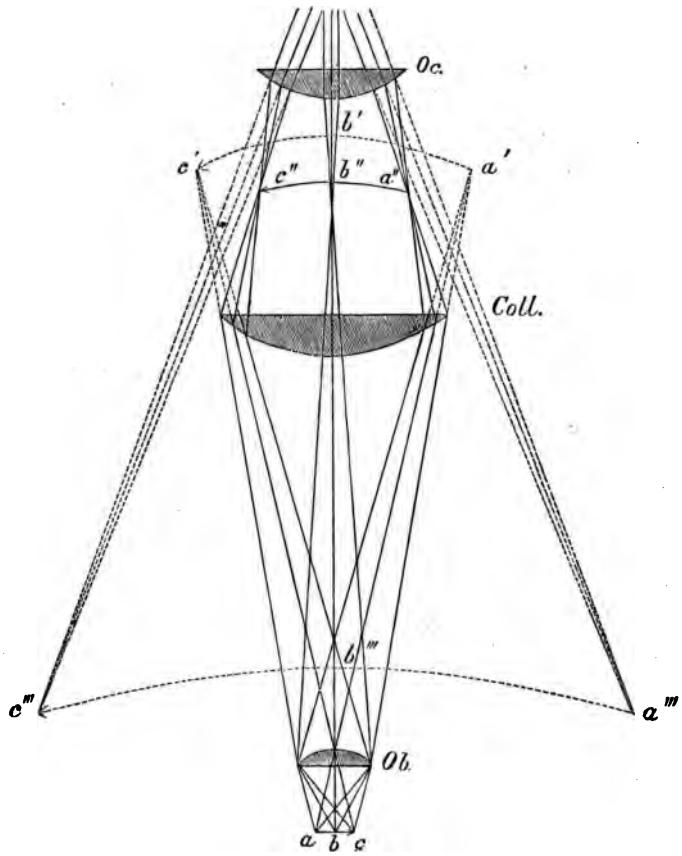

Fig. 4. Wirkung der Collectivlinse. Erklärung im Text. Nach Frey, l. c. Fig. 15.

Es sei wieder abc das zu untersuchende Objekt, von welchem die Objektivlinse (Ob) das reelle Luftbild a′b′c′ entwerfen würde, wenn nicht die Collectivlinse (Coll.) dazwischenträte. Die von jedem einzelnen Punkte des Gegenstandes ausgehenden Strahlen werden vor ihrer Vereinigung von der Collectivlinse nach innen gebrochen und erreichen dadurch in a″ b″ c″ ihre Vereinigung, d. h. also, es entsteht zwischen der Collectivlinse und der eigentlichen Ocularlinse in dem Cylinder, welcher beide trägt, ein reelles aber auch umgekehrtes Luftbild des ganzen Pfeiles abc. Die Stelle, wo dieses Luftbild erscheint, ist an vielen Ocularen durch ein kleines

Diaphragma bezeichnet, welches bequem dazu benutzt werden kann, um das Luftbild zu fixiren. Nachdem man das Mikroskop auf einen nicht zu feinen Gegenstand eingestellt hat, schraubt man die eigentliche Ocularlinse ab und legt nun auf das in der Röhre sichtbare Diaphragma ein dünnes mit Oel getränktes Papierchen, auf welchem dann sofort das Bildchen erscheinen wird. — Die weitere Wirkung der Ocularlinse auf dieses Bildchen macht sich dann in derselben Weise, wie sie an Fig. 3. erläutert wurde; denn das Auge muss statt der von a'' b'' c'' ausgehenden Lichtstrahlen solche empfangen, welche von a''' b''' c''' auszugehen scheinen und wird daher das Object in der Vergrösserung a''' b''' c''' sehen.

Das Schema zeigt deutlich eine der Hauptwirkungen der Collectivlinse, welche darin beruht, dass das Gesichtsfeld grösser wird, denn mit Collectivlinse ist es möglich den ganzen Pfeil abc zu übersehen, während ohne sie nur der Theil d b e auf einmal überblickt werden konnte (Fig. 3.). Ferner wird auch aus dem Schema leicht abzuleiten sein, warum die Vergrösserung eine geringere ist, wenn der Tubus eingeschoben wird, resp. eine grössere, wenn man ihn auszieht. Je eher die von der Objektivlinse gebrochenen Strahlen von der Collective aufgefangen werden, desto näher liegen sie noch der optischen Axe des Instrumentes (der durch die Centra sämmtlicher Linsen gehenden Linie), desto näher müssen daher auch ihre Vereinigungspunkte dieser Axe liegen, d. h. also, desto kleiner muss das durch die Collective erzeugte Luftbild ausfallen. Bei den Hartnack'schen, Bénèche'schen und anderen Instrumenten ist die Vergrösserung bei eingeschobenem Tubus ungefähr halb so gross wie bei ausgezogenem. Mit der angegebenen Wirkung der Collectivlinse auf das Gesichtsfeld ist übrigens ihre Wirkung überhaupt noch lange nicht erschöpft, indem diese sich auch noch auf die sphärische Aberration, die chromatische Aberration u. s. w. erstreckt, worauf hier nicht weiter eingegangen werden kann.

Wenn auch der an dem Tubus befestigte optische Apparat der an sich wichtigste Bestandtheil des Mikroskopes ist, so nimmt doch auch das Stativ mit seinen Bestandtheilen für den Gebrauch eine nicht geringere Wichtigkeit in Anspruch. Da sind in erster Linie die Vorrichtungen für die gehörige Beleuchtung des Objektes zu erwähnen. Nur in seltenen Fällen kommen wir in die Lage, Präparate bei auffallendem Lichte zu betrachten, die Regel bildet die Untersuchung bei durchfallendem Lichte. Um den Hinzutritt des

Lichtes zu dem Präparate von unten her zu ermöglichen, befindet sich in der Mitte der an dem Stative in horizontaler Richtung befestigten und für die Aufnahme des Präparates bestimmten Platte, des Objekttisches (Fig. 1. u. 2. Ot.), eine runde Oeffnung und, da das gewöhnliche diffuse Tageslicht bei weitem nicht zu der Beleuchtung des Präparates hinreicht, unter dem Tische ein womöglich nach allen Richtungen hin beweglicher Spiegel (Sp.), mittelst dessen Licht aufgefangen und nach oben auf das Objekt reflectirt werden kann. Der Spiegel ist bei kleineren Mikroskopen nur ein einfacher, dann aber immer ein concaver, bei grösseren Instrumenten ein doppelter, auf der einen Seite concav, auf der anderen plan. Die Wirkungsweise beider ist klar. Der Planspiegel wirft die parallel auffallenden Lichtstrahlen auch parallel zurück, so dass also bei gehöriger Stellung nur ein kleiner Theil derselben durch die Oeffnung in dem Objekttische auf das Präparat fällt; der Concavspiegel dagegen vereinigt sämmtliche parallel auffallenden Lichtstrahlen in seinem Brennpunkte und wird also ein in oder doch nahe bei demselben befindliches Objekt sehr intensiv beleuchten, ein Verhältniss, wie es bei den Mikroskopen eben der Fall ist.

Da es eine sehr wichtige Frage ist, welche Lichtquellen man zu der Beleuchtung mikroskopischer Objekte wählen müsse, so sollen hier gleich einige Bemerkungen darüber Platz finden. Durchaus zu vermeiden ist das direkte Sonnenlicht, da es viel zu grell und zu glänzend ist und ausserdem alsbald eine Ueberreizung der Netzhaut erzeugen würde; ebensowenig ist künstliches Licht zu empfehlen, da auch es die Augen sehr angreift und ausserdem die Färbung der Präparate verändert. Wenn man es anzuwenden genöthigt ist, so sollte man wenigstens immer durch Anwendung eines blauen Cylinders oder durch Einfügen eines blauen Glases zwischen Lichtquelle und Spiegel die an sich gelbe Farbe des künstlichen Lichtes so viel wie möglich in Weiss zu verwandeln suchen. Dass man die künstliche Lichtquelle im Interesse des Auges und Gehirnes so weit entfernt stellen muss, dass ihre strahlende Wärme nicht incommodirt, habe ich wohl kaum nöthig zu bemerken. Das beste Licht ist also immer dasjenige, welches uns der Tageshimmel liefert, aber auch dieses ist nicht immer gleich gut. Einerseits sind solche Wolken, welche sehr grell von der Sonne erleuchtet sind, wegen ihres zu starken Lichtes ebensosehr zu vermeiden wie das direkte Sonnenlicht, andererseits aber sind

dunkele Wolken begreiflicherweise auch nicht sehr geeignet als Lichtquelle zu dienen und es bleiben demnach als brauchbar nur der blaue Himmel oder helle (grauweisse) Wolken übrig. Hat man die Wahl zwischen beiden, so sollte man stets die Wolken wählen, da das Licht, welches der blaue Himmel giebt, sehr gedämpft und noch dazu blau ist, wodurch in ähnlicher Weise wie bei dem gelben künstlichen Lichte die Färbung der Objekte alterirt werden kann.

Mit der Auffindung einer guten Lichtquelle sind aber die Anforderungen, welche man an eine gute Beleuchtung der mikroskopischen Präparate zu stellen hat, noch nicht erledigt. Nicht jedes Präparat verträgt ebensoviel Licht wie das andere, jede Vergrösserung verlangt eine besondere Regulirnng der Beleuchtung, ja fast jede Linse hat in dieser Beziehung besondere Bedürfnisse, so dass ein genaues Studium dazu gehört, um ihre diesbezüglichen Eigenschaften kennen zu lernen. Auch die Lichtquelle ist begreiflicherweise bei der Regulirung der Beleuchtung mit in Betracht zu ziehen. Um diesen verschiedenen Anforderungen entsprechend die Stärke der Beleuchtung modificiren zu können besitzen die grösseren Instrumente, wie schon vorher erwähnt wurde, einen doppelten Spiegel, dessen plangeschliffene Seite schwächeres Licht liefert als die concave. Allein das genügt noch nicht. Es ist deshalb an allen Mikroskopen eine Vorrichtung an der unteren Seite des Objekttisches angebracht, welche es gestattet, die Oeffnung, welche sich in der Mitte dieses Tisches befindet, je nach Bedürfniss mehr oder weniger zu verkleinern. Diese Vorrichtung trägt im Allgemeinen die Bezeichnung „Blendung“ (Fig. 5.) und erscheint an verschiedenen Mikroskopen im wesentlichen in zwei Formen. Die eine besteht aus einer drehbaren Scheibe (Scheibenblendung, Fig. 5A.), welche verschieden weite Durchbohrungen zeigt und an der Seite des Objekttisches ein wenig hervorragt, so dass man sie mit Bequemlichkeit so drehen kann, dass die gewünschte Oeffnung in der Mitte des Tischloches erscheint. Es ist selbstverständlich, dass die Scheibe so befestigt sein muss, dass das Centrum eines jeden Loches genau in die Achse der Mikroskopröhre eingestellt werden kann. Die zweite wird von einem kleinen metallenen, innen geschwärzten Cylinder (Fig. 5 B.c.) gebildet (Cylinderblendung), an dessen oberem Ende kleine, verschieden grosse Durchbohrungen besitzende Aufsätze (a) angebracht werden können. Um den mit entsprechendem Aufsatze versehenen Cylinder an dem Stative anzu-

bringen, wird er von unten her in die Hülse (H) des sog. Schlittens (Schl.) eingesteckt, welcher seinerseits an der unteren Seite der Tischplatte zwischen zwei Schienen eingeschoben wird. Sobald der Cylinder mittelst des Schlittens bis unter das Loch des Objekttisches vorgeschoben worden ist, wird er von unten her in die Höhe gedrückt bis die obere durchbohrte Fläche seines Aufsatzes mit der Tischplattenfläche in einer Ebene liegt. Die Vorzüge dieser Blendungsvorrichtung vor der einfachen Scheibe sind zahlreich; zunächst wird durch den Cylinder fast alles diffuse seitliche Licht abgehalten, dann kann die Blendungsöffnung bis dicht an das Präparat herangebracht werden und endlich können durch verschieden weites Zurückziehen des Cylinders in seiner Hülse die allerfeinsten Beleuchtungsnüancen hervorgebracht werden. Wie in jedem einzelnen Falle die Beleuchtung einzurichten sei, darüber lassen sich keine bestimmten theoretischen Vorschriften geben; nur im Allgemeinen ist zu merken, 1) dass, je stärker die Vergrösserung ist, desto kleiner meistens die Blendungsöffnung sein muss und 2) dass der Planspiegel nur bei schwächeren Vergrösserungen zu benutzen ist.

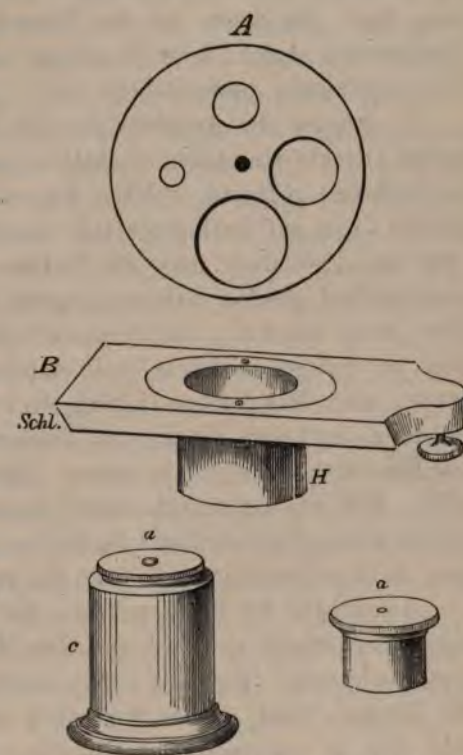

Fig. 5. A. Scheibenblendung mit 4 Oeffnungen, B. Cylinderblendung: Schl. Schlitten, H. Hülse desselben zur Aufnahme von c. Blendungscylinder, a. Aufsätze des Cylinders mit verschieden grosser Oeffnung.

Alle die eben genannten Vorrichtungen haben nur Bedeutung für den Fall, dass die den Spiegel treffenden Lichtstrahlen ganz oder nahezu senkrecht auf das Objekt reflectirt werden (sog. centrale Beleuchtung). Wenn es sich darum handelt, sehr feine

Niveauverschiedenheiten an dem Präparate zu erkennen, sehr feine und gleichmässige Schatten zu erzeugen, dann benutzt man mit Vortheil statt der centralen eine schiefe Beleuchtung, welche man dadurch erzielt, dass man den Spiegel nach der Seite dreht und also die Strahlen in schräger Richtung auf das Objekt auffallen lässt. Bei dieser Art der Beleuchtung darf die Oeffnung des Objekttisches durch keine Blendung und besonders durch keinen Blendungscylinder beeinträchtigt sein.

Es würden die Angaben über die Beleuchtung der mikroskopischen Objekte eine Lücke enthalten, wenn ich nicht auch zugleich des Einflusses gedächte, welchen das von oben auf das Objekt auffallende Licht auf die Beleuchtung desselben hat. Je stärker dieses Licht ist, desto mehr muss die Wirkung des durchfallenden Lichtes beeinträchtigt werden. Daraus ergiebt sich von selbst die Regel, dass man niemals im Sonnenlicht arbeiten darf, auch wenn der Spiegel nicht solches empfängt, und dass man am besten das Mikroskop nicht dicht an's Fenster stellt, sondern mehrere Fuss von demselben entfernt, so dass das Himmelslicht nicht in seiner vollen Stärke den Arbeitenden trifft. Man ist sogar noch weiter gegangen und hat durch einen Schirm alles auffallende Licht abgehalten, doch ist eine solche Vorrichtung nicht nothwendig, wenn man das vorher Gesagte genau befolgt.

Ausser den für die Regulirung der Beleuchtung nothwendigen Apparaten befindet sich noch an jedem Mikroskop eine feine Mikrometerschraube (Fig. 1. u. 2. M.), welche zur genauen Einstellung des Objektes dient. Jedes Mikroskop giebt nur dann ein scharfes Bild des zu untersuchenden Objektes, wenn dieses in einer ganz bestimmten, nicht vollständig mit dem Fokus zusammenfallenden Entfernung von den Objektivlinsen sich befindet und das Heranbringen des Objektes an diesen Punkt nennt man eben das Einstellen des Mikroskopes. Wie viel ungefähr die nöthige Entfernung der Linse von dem Objekt beträgt, muss für jede Linse besonders ausprobirt werden; bei den stärkeren ist sie natürlich geringer (etwa 1 Mm.), bei schwächeren bedeutender (bei den gewöhnlich benutzten etwa 1 Ctm.). Die grobe Einstellung, also die Annäherung der Linsen an das Objekt bis auf die ungefähr richtige Entfernung, geschieht mit der Hand, eine besondere Triebschraube, wie sie sich an ganz grossen Stativen befindet, ist durchaus überflüssig; zur feineren Einstellung aber, besonders bei stärkeren Vergrösserungen, bedarf es

einer feinen Schraube und dazu ist eben die vorher genannte Mikrometerschraube bestimmt. Diese ist entweder so angebracht, dass der Objekttisch durch sie auf- oder abwärts bewegt werden kann oder so, dass sie eine senkrechte Hebung resp. Senkung des ganzen die Linsen tragenden Tubus bewirkt. Die erstere Einrichtung ist die unvollkommnere, weil die Tischplatte und mit ihr natürlich auch das auf ihr liegende Präparat durch die Bewegung zugleich aus der horizontalen Richtung gebracht wird. —

Nachdem wir so die einzelnen Theile des Mikroskopes und deren Wirkungsweise kennen gelernt haben, will ich noch kurz angeben, auf welche Weise der Anfänger am besten sein Mikroskop „zum Arbeiten fertig“ macht. Nachdem das Mikroskop gereinigt und an einen passenden Platz gestellt ist, zieht man den Tubus ganz aus der ihn tragenden Röhre des Stativs heraus, sieht von oben in letztere hinein und dreht nun den Spiegel so lange hin und her bis man ein Bild der vorher schon ausgesuchten Lichtquelle (einer hellen Wolke etwa) sieht, d. h. also bis die von der Lichtquelle ausgehenden Strahlen von dem Spiegel nach der Achse des Instrumentes reflectirt werden; darauf wird die Blendung in Ordnung gebracht, soweit das überhaupt von vornherein möglich ist (also bei stärkeren Vergrösserungen kleinere Oeffnung, bei schwächeren grössere), dann wird das Präparat auf den Objekttisch gelegt, so dass es möglichst genau in die Achse des Tubus zu liegen kommt und nun der Tubus, mit den gewünschten Linsen armirt, in die Hülse des Stativs eingeführt, um die grobe Einstellung zu bewerkstelligen. Dieses Einführen des Tubus hat nicht in senkrechter Richtung zu geschehen, weil es sonst leicht sich ereignen kann, dass er, wenn man zur Ueberwindung eines grösseren Widerstandes (es setzt sich häufig an der Hülse oder am Tubus Schmutz an!) etwas stärker drückt, plötzlich nach unten fährt und nicht nur das Präparat zertrümmert, sondern auch selbst an den Linsen Schaden erleidet. Man fasst deshalb, um solches zu vermeiden, den Tubus an dem ausgezackten vorstehenden Rande, welchen ein jeder besitzt, und führt ihn langsam und in schraubenförmiger Drehung nach unten, bis er die erfahrungsgemäss nöthige Entfernung erreicht hat. Mit ein klein wenig Uebung und Aufmerksamkeit wird man es bald dahin bringen, die grobe Einstellung schon so fein zu machen, dass, wenn man nun in das Mikroskop hineinsieht, bereits ein, wenn auch noch undeutliches, Bild des Objektes zu sehen ist. Eine ge-

ringe Umdrehung der Mikrometerschraube nach der einen oder anderen Seite genügt dann, um die Einstellung zu vollenden. Bei starken Vergrösserungen ist diese Art der Einstellung schon etwas schwieriger und ich empfehle deshalb für diese Fälle, den Tubus, während man ihn von der Seite her beobachtet, fast bis zur Berührung dem Präparate zu nähern und dann, während man nun in das Mikroskop hineinschaut, denselben langsam mit der Hand in drehender Bewegung zu heben bis man ein Bild des Objektes erhält, welches durch leichte Drehung der Mikrometerschraube ganz deutlich gemacht wird. Ergänzend muss hier noch hinzugefügt werden, dass man in neuerer Zeit statt der Luftschicht, welche sich bei den gewöhnlichen Linsensystemen zwischen der untersten Linse derselben und dem das Objekt gewöhnlich bedeckenden Gläschen befindet, eine Schicht von Wasser eingefügt hat. Die auf solche Weise zu verwendenden Linsen nennt man Stipp- oder Immersionslinsen. Sie haben gegenüber den Trockenlinsen den Vorzug eines grösseren Oeffnungswinkels und einer stärkeren Vergrösserungskraft und kommen jetzt bei den höchsten Vergrösserungen ausschliesslich zur Verwendung. Bei den gewöhnlichen Untersuchungen, mit welchen wir uns hier beschäftigen wollen, ist eine Stipplinse kaum vonnöthen; es genügt vollkommen eine Trockenlinse, mit einer Linearvergrösserung von 300—350. Wer eine Stipplinse benutzen will, muss vor der Einstellung die einander zugekehrten Seiten sowohl des Deckgläschens als der Linse mit einem Tröpfchen destillirten Wassers versehen, weil sich, wenn man nur das Gläschen oder nur die Linse mit Wasser versieht, leicht eine kleine Luftblase in dem Tropfen fängt, welche dann bei der Untersuchung sehr störend wirken kann.

Da man besonders mit starken Vergrösserungen in der Regel nur einen sehr kleinen Theil des zu untersuchenden Präparates überschauen kann, so fasst nach vollendeter Einstellung die linke Hand das Präparat an und schiebt es ganz langsam nach der einen oder anderen Seite, wobei nochmals daran erinnert werden mag, dass das Bild, welches im Auge erscheint, ein umgekehrtes ist. Die rechte Hand hat während dessen ihren Platz an der Mikrometerschraube, um in jedem Augenblicke eine andere Ebene des Objektes einstellen zu können, da das ja leider die grosse Unvollkommenheit unserer Instrumente ist, dass wir mit denselben immer nur eine einzige Ebene deutlich sehen können,

dass also körperliche Theile niemals auch körperlich zur Wahrnehmung kommen, sondern immer nur auf optischen Durchschnitten, so dass erst die Combination verschiedener aufeinanderfolgender Durchschnittsbilder eine richtige Vorstellung von der ganzen Gestalt eines körperlichen Gebildes geben kann.

Ich will diesen Abschnitt damit schliessen, dass ich den Anfängern die dringende Mahnung an's Herz lege, ja von dem verbreiteten Irrthume abzulassen, dass man um so mehr sehe, je stärkere Vergrösserung man anwende. Gerade das Gegentheil ist richtig, denn man sieht, wie leicht einzusehen ist, um so weniger d. h. man übersieht einen um so kleineren Theil des Präparates, je stärker die Vergrösserung ist. Man mache sich also ein für allemal zum Grundsatz, jedes Präparat zuerst mit schwacher Vergrösserung zu durchmustern, damit man erst einmal sieht, ob dasselbe überhaupt zur Untersuchung brauchbar ist. Wird das Präparat brauchbar befunden und ist es nöthig, um feineres Detail zu sehen, stärkere Vergrösserung zu appliciren, dann stellt man sich erst noch bei der schwachen Vergrösserung die beste (dünnste oder prägnanteste) Stelle in das Centrum des Gesichtsfeldes ein und wechselt dann erst die Linsen. Auf diese Weise wird man sich viele Zeit und vielen Aerger ersparen. Nur wenn man isolirte kleine Zellen oder sonstige kleinste Theile untersuchen will, dann mag man von vornherein eine stärkere Vergrösserung nehmen, da man mit schwachen diese Gebilde, wie Blutkörperchen und ähnliche, kaum sieht. Wem es zu unbequem ist, bei dem jedesmaligen Wechsel der Objektivlinsen den Tubus auszuziehen, der mag sich einen sog. Revolver anschaffen, d. i. eine meist scheibenförmige Vorrichtung, welche aus zwei Platten besteht, von welchen die obere eine excentrisch gelegene Oeffnung mit einem Gewinde besitzt, durch welches sie an das untere Ende des Tubus festgeschraubt wird, während die untere 2 und mehr excentrische Löcher aufweist, welche gleichfalls von Gewinden umgeben sind, an welche verschiedene Objektivsysteme angeschraubt werden können. Die Löcher der unteren Scheibe sind so angebracht, dass sie der Reihe nach durch Drehung dieser Scheibe genau unter die Tubusröhre und die in der oberen Scheibe befindliche Oeffnung gebracht werden können. Durch eine angebrachte Arretirung wird der richtige Stand der unteren Scheibe markirt. Beim Gebrauche wird der mit seinen Linsen armirte Revolver an dem in die Stativröhre eingeschobenen Tubus befestigt

und es genügt nun eine Verschiebung der unteren Revolverplatte und ein geringes Heben oder Senken des Tubus um die Vergrösserung zu wechseln. Revolver sind bei den meisten Mikroskop-Verfertigern zu haben; recht bequeme Revolver zu 2 Linsen habe ich vom Optiker Jung in Heidelberg gesehen.

Zweites Kapitel.

Die Herstellung mikroskopischer Präparate und ihre Conservirung. Zusatzflüssigkeiten.

Die Anfertigung der mikroskopischen Präparate pflegt in der Weise zu geschehen, dass man das zu untersuchende Objekt, von dessen Zubereitung die folgenden Kapitel handeln sollen, auf eine länglich viereckige, 1—2 Mm. dicke und aus möglichst weissem Glase bestehende Platte, den Objektträger, auflegt und mit einem viereckigen oder runden, ganz dünnen Gläschen, dem Deckgläschen, bedeckt. Da die Lichtstrahlen, welche von dem Objekte zu der Objektivlinse gelangen sollen, durch dieses Gläschen hindurchgehen müssen, so ist es wichtig, sich über die optische Wirkung desselben Klarheit zu verschaffen. Jeder durch das Deckgläschen hindurchgehende Lichtstrahl wird sowohl bei seinem Eintritte wie bei seinem Austritte, weil beidesmal die Dichtigkeit des Mediums sich ändert, gebrochen und aus untenstehender Figur 6. ist ersichtlich, dass diese Brechung, welche um so stärker ist je schiefer ein Strahl auffällt, auf die Richtung der Strahlen so verändernd einwirkt, dass sie nach ihrem Austritte in ihrer rückläufigen Verlängerung sich nicht

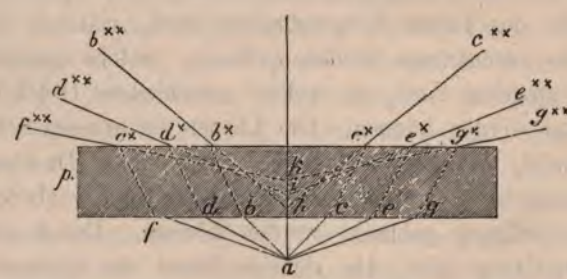

Fig. 6. p. Deckgläschen; der Strahl a b wird nach b* b** gebrochen, a c nach c* c**, beide kommen nun scheinbar nicht von a, sondern von h; ebenso d* d** und e* e** scheinbar von i, f* f** nud g* g** von k. Nach Frey l. c. Fig. 18.

mehr in einem Punkte, sondern an verschiedenen in der Achse gelegenen Punkten treffen, woraus unmittelbar folgt, dass diese Strahlen, wenn sie nachher in das Mikroskop gelangen, nicht mehr ein deutliches Bild von dem Punkte a geben können. Es geht aber weiter aus der Zeichnung unmittelbar hervor, dass diese Wirkung des Deckgläschens eine um so bedeutendere sein muss, je dicker dasselbe ist, und dies giebt die Begründung der praktischen Regel, die besonders für alle stärkeren Vergrösserungen Gültigkeit hat, nur ganz dünne Deckgläschen (am besten von $^1/_{10}$ Mm.) zu benutzen. Es sind allerdings auch in dieser Beziehung die verschiedenen Linsensysteme verschieden, da bei der Anfertigung derselben die Wirkung des Deckgläschens bereits mit in Rechnung gezogen wird, und wenn man daher ganz sicher gehen will, ist es freilich am besten, für jedes System durch Vergleichung verschiedener Deckglasdicken die passende sich auszusuchen. Dabei muss auch die Fokaldistanz der betreffenden Linsen in Betracht gezogen werden, da, wenn diese sehr klein, das Deckglas aber sehr dick ist, bei genauer Einstellung die Linse leicht das Deckglas berührt, was verschiedene Uebelstände (Quetschung oder Verschiebung des Präparates etc.) im Gefolge haben kann.

Das Auflegen des Deckgläschens auf das Präparat muss unter Beachtung gewisser Vorsichtsmassregeln geschehen, damit das Präparat nicht durch Druck mechanisch beeinträchtigt wird und keine Luftblasen in die Flüssigkeit, welche, wie sogleich noch weiter auseinandergesetzt werden soll, stets das Präparat umgiebt, eingeschlossen werden. Man fasst dasselbe an zwei gegenüberliegenden Kanten mit Daumen und Zeigefinger der linken Hand, stellt es dann mit der linken freien Kante an den linken Rand der Flüssigkeit auf den Objektträger auf und schiebt vom rechten freien Rande her eine Präparirnadel so unter dasselbe, dass es fest auf dieser aufliegt. Wenn man nun die Nadel langsam senkt und zugleich immer mehr zurückzieht, so wird das Gläschen sich ganz allmälig und sanft auf das Präparat auflegen und die Luft ebenso allmälig aber vollständig nach rechts hin entweichen lassen. Ist die Menge der Flüssigkeit nicht genügend, um den Raum zwischen Objektträger und Deckgläschen vollständig auszufüllen, so setzt man noch das Fehlende zu, wie man andererseits, wenn zu viel Flüssigkeit vorhanden ist, so dass sie über den Rand des Deckgläschens vorquillt, den Ueberschuss mit Hülfe von Fliesspapier oder, wenn es Glycerin

ist, mit Hülfe eines mit Alcohol befeuchteten Läppchens entfernt. Um bei ganz zarten Präparaten auch denjenigen geringen Druck, welchen das Deckgläschen vermöge seiner Schwere ausüben muss, zu vermeiden, kann man ein Haar, ein Stückchen Seidenpapier oder Aehnliches zwischen Objektträger und Deckgläschen einschieben. —

Bei der Untersuchung der menschlichen und thierischen Gewebe kommt man nur seltener in die Lage, ein Präparat so anzufertigen, dass man es ohne weiteres auf einen Objektträger bringt und mit einem Deckgläschen bedeckt. Selbst bei den im Körper vorkommenden Flüssigkeiten, um wie viel mehr bei den festen Bestandtheilen ist man genöthigt dem anzufertigenden Präparate eine Flüssigkeit zuzusetzen (Zusatzflüssigkeit), sei es um eine Flüssigkeit, welche körperliche Partikeln enthält, wie z. B. das Blut, zu verdünnen, sei es um einen festen Gewebstheil mit einer gleichmässig lichtbrechenden Masse zu durchtränken, weil man nur dadurch die durch eingeschlossene Luftblasen erzeugten unregelmässigen Ablenkungen der durchfallenden Lichtstrahlen vermeiden kann. Was soll man nun aber für Zusatzflüssigkeiten wählen? Die Wahl wird ganz von dem Zustande abhängen, in welchem sich das zu untersuchende Präparat befindet resp. von dem Zwecke, welchen man bei der Untersuchung verfolgt. Wenn man frische Präparate untersucht, um sich von ihrer normalen Zusammensetzung zu überzeugen, dann ist von selbst klar, dass man nur solche Flüssigkeiten zusetzen darf, welche das normale Aussehen gar nicht oder doch nur unwesentlich alteriren, welche sich also indifferent gegen das Präparat verhalten (indifferente Zusatzflüssigkeiten). Als solche ergeben sich zunächst die meisten jener Flüssigkeiten, welche wir im Körper präformirt finden, also Blutserum, humor aqueus, Lymphserum, Flüssigkeit aus serösen Höhlen etc. Da man aber nicht immer solche Flüssigkeiten frisch zur Hand hat, so hat man nach künstlichen indifferenten Flüssigkeiten gesucht, von denen es schon eine ganze Anzahl giebt. Für das eine Gewebe ist diese besser, für das andere jene, da es begreiflicherweise eine für alle Gewebe gleich indifferente Flüssigkeit kaum geben kann. Sehr empfehlenswerth ist das Max Schultze'sche Jodserum, welches man so bereitet, dass man Amnioswasser, Blutserum etc. mit ganz starker Jodtinctur versetzt (zu 30 Grm. Flüssigkeit etwa 6 Tropfen Jod). Statt der genannten natürlichen Flüssigkeiten kann man sich nach Frey auch eine Lösung von 30 Grm. Hühnereiweiss, 270 Grm.

Wasser und 2,5 Grm. Kochsalz bereiten. Für die gewöhnlichen Untersuchungen genügt es aber vollkommen, wenn man eine ½—1 procentige Kochsalzlösung, die man sich immer vorräthig halten kann, zur Verwendung bringt; sie lässt die meisten Gewebe, wenn sie nicht zu lange auf dieselben einwirkt, nahezu unverändert. Man sollte sich deshalb zum Grundsatz machen, alle frischen Präparate, sofern nicht besondere Gründe dagegen sind, in Kochsalzlösung zu untersuchen. — Wenn auch durchaus kein indifferentes Mittel, so ist das destillirte oder gewöhnliche Wasser doch selbst für viele frische Präparate eine sehr brauchbare Zusatzflüssigkeit, besonders in vielen Fällen, wo es sich darum handelt, später irgendwelche Reagentien auf die Präparate einwirken zu lassen. Man muss sich eben nur immer genau bewusst bleiben, dass und welche Veränderungen das Wasser als solches hervorruft.

Wesentlich andere Gesichtspunkte als bei frischen Präparaten kommen bei der Untersuchung gehärteter, also schon wesentlich gegen den normalen Zustand veränderter Gewebstheile in Betracht. Durch die Härtungsmittel sind in der Regel die Eiweisskörper gefällt und in Folge dessen die Präparate mehr oder weniger undurchsichtig geworden; es ist deshalb hierbei die Hauptaufgabe, solche Zusatzflüssigkeiten ausfindig zu machen, welche leicht die Präparate durchdringen und sie aufhellen. Seit Alters her nimmt in dieser Beziehung das Glycerin einen hervorragenden Platz auf dem Arbeitstische der Mikroskopiker ein und es entspricht in der That auch für die meisten Präparate durchaus den an eine solche Flüssigkeit zu stellenden Anforderungen, um so mehr, als es zugleich ein vorzügliches Conservirungsmittel für viele Präparate bildet. Eine andere ebenfalls sehr gut aufhellende Flüssigkeit, die gleichzeitig zur Conservirung benutzt werden kann, ist eine concentrirte Lösung von Kali aceticum, welche den grossen Vorzug vor dem Glycerin voraus hat, dass sich viele Farbstoffe, besonders die Anilinfarben, auch Osmiumsäure viel besser in ihr erhalten als in Glycerin. Eine noch stärker aufhellende Wirkung kommt vielen Balsamen zu, die deshalb auch eine ausgedehnte Verwendung gefunden haben. Ihre Wirkung ist aber so stark, dass nur gefärbte oder injicirte Präparate sich zur Untersuchung damit eignen, und auch diese vorzugsweise dann, wenn es sich weniger um Erkennung feinerer Structureigenthümlichkeiten (Zellen, Verhältniss zur Intercellularsubstanz etc.) als vielmehr um Uebersichtspräparate und

gröbere Structurverhältnisse handelt. Man kann entweder solche Balsame benutzen, welche in Alcohol gelöst sind, wie der Sandaraklack, oder solche, welche in Terpenthin resp. Chloroform sich lösen, von denen der Canadabalsam eines altbewährten Rufes geniesst. Das Einlegen eines Schnittes in Sandaraklack ist ziemlich einfach, da man nur nöthig hat das Präparat in Alcohol zu entwässern und dann in einem Tropfen das Lackes auf dem Objektträger auszubreiten, dagegen ist die Anwendung des Canadabalsams etwas umständlich und soll daher genauer angegeben werden.

Die ausgewässerten Schnitte werden in Carmin oder in Hämatoxylin gefärbt und dann ausgewaschen, erstere ausserdem noch in mit Essigsäure angesäuertes Wasser eingelegt. Nun müssen beide, da Wasser und Balsam sich nicht mischen, in absolutem Alcohol entwässert werden. Der Alcohol nimmt das Wasser sehr begierig auf, bringt aber dadurch die Schnitte leicht zum Schrumpfen, wodurch sie uneben werden, an ihren Rändern sich umschlagen etc. und beim Versuche, sie wieder glatt zu machen, meistens zerreissen. Um dies zu verhindern verfährt man folgendermaassen: Man schneidet sich kleine Streifen aus Fliesspapier und fängt mit dem einen Ende derselben die Schnitte in dem Wasser auf, wobei man ihnen die gewünschte Lage auf dem Papiere ertheilt. Nachdem man den Streifen vorsichtig, damit der Schnitt sich nicht wieder verschiebe, aus dem Wasser herausgezogen hat, biegt man ihn in der Mitte um, legt das trockene Ende auf den Schnitt auf und drückt es ganz sanft mit den Fingern an, um den Schnitt möglichst von Wasser zu befreien. Darauf schneidet man den Ueberschuss des Papieres ab und wirft den Schnitt mitsammt dem ihn umgebenden Papier, an welchem er festklebt, in ein mit absolutem Alcohol gefülltes Schälchen hinein. Hier bleibt er je nach seiner Dicke und Grösse 5—15 Minuten, dann wird der Alcohol gewechselt und der Schnitt in der neuen Portion wiederum 5—15 Minuten liegen gelassen. Löst sich im Alkohol ein Theil der Papierhülle ab, so nimmt man sie weg, zieht den Schnitt an der anderen noch haftenden heraus, trocknet ihn mit frischem Fliesspapier ab und bringt ihn dann mitsammt seiner ersten Papierhülle in Nelkenöl, da auch der absolute Alcohol sich nicht mit Balsam mischt, wohl aber mit Nelkenöl und dieses wieder mit Balsam. Man hat vielfach auch Terpenthinöl angewandt, ich gebe aber mit Rindfleisch dem Nelkenöl bei weitem den Vorzug. Auch in diesem kann der

Schnitt noch an einem Fliesspapierstückchen hängen bleiben; kleben beide noch an ihm, so nimmt man das eine durch leichten Zug mit der Pincette hinweg. Im Nelkenöl muss der Schnitt vollkommen durchsichtig werden, so dass man, wenn man ihn über eine schwarze Unterlage hält, nirgendwo mehr eine graue oder weissliche Trübung erkennen kann, ein Zustand, der gewöhnlich nach 2—5 Minuten erreicht ist. Nach Verlauf dieser Zeit hebt man den Schnitt aus dem Nelkenöl heraus, lässt den Ueberschuss des Oels auf frischem Fliesspapier ablaufen und legt dann den Schnitt, das anhaftende Fliesspapier nach oben gekehrt, auf einen Tropfen in Chloroform gelösten Canadabalsam auf. Jetzt wird das Papier vorsichtig entfernt, nöthigenfalls noch etwas Canadabalsam aufgelegt und der Schnitt mit dem Deckgläschen zugedeckt. Sollten schon im Alkohol beide Papierblättchen abgegangen sein, so fischt man den Schnitt mit einem neuen Streifen in derselben Weise aus dem Alcohol, wie man ihn vorher aus dem Wasser gefischt hatte. Sollte sich der bereits in Balsam eingelegte Schnitt als noch nicht hinreichend entwässert erweisen, so muss man die ganze Procedur wieder in umgekehrter Reihenfolge vornehmen und den absoluten Alcohol nun länger als vorher einwirken lassen.

Die einzelnen Momente der Behandlung, denen ein Schnitt unterworfen wird, sind also kurz zusammengefasst folgende:

1) Auswässern,
2) Färben (mit Carmin oder Haematoxylin),
3) Auswaschen (Carminpräparate vorher in dünne Essigsäure),
4) Abtrocknen mit Fliesspapier,
5) Entwässern in Alcohol absol. (2 Portionen, in jeder 5—15 Minuten),
6) Abtrocknen mit Fliesspapier,
7) Einlegen in Nelkenöl (2—5 Minuten),
8) Abtrocknen auf Fliesspapier,
9) Einlegen in Balsam und Eindecken.

Das Einlegen der Präparate in Balsam bildet zugleich auch die beste Methode der Conservirung, denn sobald der Balsam durch Verdunstung des Cloroform festgeworden ist, ist auch das Präparat vor dem Verderben geschützt. Es vergehen allerdings mehrere Wochen, bis das Chloroform vollständig verdunstet ist. Da bei dem Eintrocknen das Volumen des Balsams abnimmt, so muss man, um

ein nachträgliches Eindringen von Luft unter das Deckgläschen zu verhindern, den Rand desselben noch mit einer Schicht von Balsam umgeben.

Will man Präparate feucht conserviren, so wählt man dazu am besten den Einschluss in Glycerin oder Kali aceticum. Sobald man nicht ein längeres Aufheben beabsichtigt und die Präparate an einem geschützten Orte aufbewahren kann, genügt es vollständig, den Rand des Deckgläschens, an welchem keine Flüssigkeit überstehen darf, mit einer Schicht Wachs zu umziehen. Man macht das am besten mit einem Wachskerzchen, dessen Docht man wie einen Pinsel benutzt. Damit das Deckgläschen sich bei dem Umziehen mit Wachs nicht bewegen kann, werden zuerst seine 4 Ecken durch ein kleines Tröpfchen Wachs befestigt, indem man mit dem in einer Flamme erwärmten Dochte sie betupft. Häufig dringt jetzt noch etwas Flüssigkeit unter dem Deckgläschen hervor, welche man sorgfältig entfernt, worauf man dann mit dem wiederum recht tüchtig (z. B. durch Anstecken und wieder Ausblasen) erwärmten Dochte an den vier Kanten des Gläschens einen Wachsstrich zieht. Sollte man später wünschen, diese Präparate noch weiter zu conserviren, so kann man den Wachsrand selbst wieder mit einer Lage von Balsam oder Lack überziehen, doch ist es dann besser, den Wachsrand vorher zu entfernen und den Balsam oder Lack direct auf den Deckglasrand aufzutragen. Leider bekommen die Balsame sowohl wie die meisten Lacke, wenn sie zum Verschusse von in Flüssigkeiten aufbewahrten Präparaten benutzt werden, nach einiger Zeit Sprünge, aus welchen dann die Zusatzflüssigkeit hervordringt. Einigermaassen lässt sich diesem Uebelstande vorbeugen, wenn man erst eine dünnere Lage der Kittmasse aufträgt und dann nach einiger Zeit, wenn diese trocken geworden ist, eine neue Lage zufügt. Ein ganz vorzüglicher weisser Einschlusskitt, welcher, soweit meine Erfahrungen bis jetzt reichen, nicht springt und dabei schnell trocknet, ist der „weisse Lack zu mikroskopischen Präparaten“ von Herrn Apotheker Ch. Brunnengräber in Rostock, Blücherplatz 6. Dieser Lack wird, wie alle, mit einem feinen Pinsel so über den Rand des Deckgläschens herübergestrichen, dass die eine Hälfte des Lackstreifens auf dem Objektträger, die andere auf dem Deckgläschen liegt. Einen recht brauchbaren Kitt kann man sich selbst nach folgender Vorschrift bereiten: Zinkweiss 12, Siccativ 0,5, Copallack 0,5, Damarlack 8 Theile, Terpenthin soviel, dass die Masse eine honigartige Consistenz erhält.

Damit die aufzuhebenden Präparate ohne Schaden übereinandergelegt werden können, klebe man an beiden Enden der Objektträger kleine Plättchen von dünnem Pappdeckel auf, welche zugleich zur Bezeichnung der Präparate dienen können. Grosse Auswahl von Sammlungs-Kästchen in den verschiedensten Grössen und von der verschiedensten Construction findet man u. A. bei Th. Schröter in Leipzig, Grosse Windmühlenstrasse 37.

Drittes Kapitel.

Präparations- und Härtungsmethoden.

Nur die wenigsten Gewebe oder Gewebstheile, wie Flüssigkeiten, dünne Membranen etc., können ohne weitere Vorbereitung für die mikroskopische Untersuchung benutzt werden; in der Regel müssen die zu untersuchenden Theile auf mechanische Weise verkleinert werden. Ueberall da, wo es gilt, alle oder einzelne Bestandtheile der Gewebe resp. Organe isolirt zur Anschauung zu bringen, müssen die Theile zerzupft werden. Dies geschieht mittelst feiner Stahlnadeln, welche an einem längeren Stiele befestigt sind. Die besten Präparirnadeln sind jene, bei welchen die Stahlnadeln nicht dauernd mit dem Stiel verbunden sind, sondern nach Belieben entfernt und durch neue ersetzt werden können. Die beim Zerzupfen zu beobachtende Methode muss je nach dem beabsichtigten Zwecke verschieden sein. Wenn es sich darum handelt zellige oder ähnliche kleinere Theile zu isoliren, hält man mit der einen Nadel das betreffende, beliebig gross zu wählende Gewebsstück fest, während man mit der anderen die Ränder desselben mit schnellen kurzen Bewegungen auszupft, gleichsam ausklopft. Sobald die Zusatzflüssigkeit hinreichend trüb geworden ist, so dass man also erwarten darf, eine genügende Anzahl von Zellen etc. isolirt zu haben, entfernt man die restirenden Gewebsbrocken vollständig, so dass nur die getrübte Flüssigkeit zurückbleibt. Es ist eine durch die Furcht, zu wenig zu thun, leicht erklärliche Eigenthümlichkeit der Anfänger im Mikroskopiren, dass sie erst dann aufhören zu zerzupfen, wenn die Flüssigkeit so voll Zellen etc. steckt, dass man vor lauter Zellen keine einzige Zelle deutlich sieht. Ein solches Präparat kann man nachträglich noch mit frischer Zusatzflüssigkeit ver-

dünnen; doch muss dann der dadurch entstehende Ueberschuss der letzteren durch Absaugen entfernt werden. Gerade bei den Zellen-Präparaten und ähnlichen ist eine zu reichlich vorhandene Flüssigkeit für die Untersuchung sehr störend, weil dann das Deckgläschen nicht fest aufliegt und die Zellen durch Stauungen in der Flüssigkeit fortwährend hin- und herbewegt werden, so dass es schwer hält ein deutliches Bild von denselben zu erhalten. Man sauge also nach dem Auflegen des Deckgläschens so lange die Flüssigkeit mit Fliesspapier weg, bis sie nur genau an den Rand des Deckglases heranreicht.

Anders muss man vorgehen, wo man Fasern irgend welcher Art untersuchen will. Die anzuwendende Präparationsmethode ist jedoch nicht eine für alle Fälle gleichmässige, sondern man muss zwischen solchen Fällen unterscheiden, wo die Fasern sich unregelmässig durchflechten, wie z. B. in dem maschigen Bindegewebe, und anderen, wo sie in regelmässiger Weise neben einander gelagert sind, wie in den Muskeln. Im ersteren Falle zieht man das Maschenwerk nur etwas auseinander, ohne es ganz zu zerreissen; im letzteren nimmt man ein längliches, dem Faserverlauf entsprechendes Stückchen, setzt die Nadeln in der Mitte desselben nebeneinander auf und reisst es vollständig in zwei Theile auseinander, indem man die Nadeln in entgegengesetzter Richtung und beide im rechten Winkel zu dem Faserverlaufe von einander entfernt. Der eine der beiden Theile wird wiederum in derselben Weise getheilt und so fort, bis die Theilstücke so dünn geworden sind, dass sie sich nicht weiter zerreissen lassen. Auch hierbei hüte man sich vor dem zuviel an Material; im Zerzupfen wird man nur selten zu viel thun. —

Um das Zerzupfen vieler Gewebstheile zu erleichtern bedient man sich mannigfacher Reagentien, welche die gemeinsame Eigenschaft haben, die eingelegten Theile zu maceriren (Macerationsflüssigkeiten), d. h. ihren Zusammenhang zu lockern ohne sie doch zu zerstören. Am vorzüglichsten sind diejenigen, welche neben der Maceration des Ganzen die Härtung einzelner Bestandtheile bewirken, die dann natürlich besonders schön isolirt werden können. Es gehören in diese Categorie vorzugsweise die ganz dünnen (0,02—0,05 procent.) Lösungen der Chromsäure und ihrer Salze, (doppeltchromsaures Kali und Ammoniak), ferner die Osmiumsäure in etwas stärkeren (0,1 procentigen) Lösungen. Erstere Lösungen

färben die Theile gelblich, die Osmiumsäure, deren Lösung in Verbindung mit organischen Theilen selbst schwarz wird, färbt die eiweissartigen Theile grau, die fetthaltigen tief schwarz. Vorzüglich ist auch eine aus 1 Theil Alcohol (85%) und 2 Theilen Wasser bestehende, von Ranvier empfohlene Lösung, welche kurz als „1/3 Alcohol" bezeichnet wird. Ausser diesen haben viele Säuren, sowohl in starker als auch in schwacher Lösung, macerirende Eigenschaften, dann Alkalilaugen in 30—35 procentigen Lösungen, ferner 10procentige Kochsalzlösung, Kalk- und Barytwasser u. a., deren Wirkungsweise bei den einzelnen Fällen, wo sie in Gebrauch genommen werden sollen, Erwähnung finden werden.

Sollen die Bestandtheile eines einfachen oder zusammengesetzten Gewebes im Zusammenhange untersucht werden, so ist es in der Regel nothwendig, feine Schnitte von denselben anzufertigen. Für manche etwas härtere Gewebe, z. B. Knorpel, entkalkten Knochen etc. reicht man mit einem scharfen Scalpell aus, für die Mehrzahl aber bedarf man eines schärferen, dünneren und längeren Messers, also eines Rasirmessers etwa oder eines der zu diesem besonderen Zwecke construirten Messer. Die eine Fläche des Messers, und zwar diejenige, welche man dem zu schneidenden Präparate zuwendet, soll flach geschliffen sein, damit man die Schneide recht horizontal stellen kann, die andere concav, damit die Schnitte weniger leicht auf der Klinge haften. Ueber die Führung des Messers lassen sich meiner Meinung nach keine allgemeinen Vorschriften geben; Jeder schneide, wie es ihm am bequemsten geht, wenn er nur einen glatten, dünnen Schnitt hervorbringt. Nur das glaube ich kann man im Allgemeinen verlangen, dass das Messer nicht so sehr vorgeschoben als vielmehr ausgezogen werden soll, weil nur so in der Regel ganz glatte Schnitte zu erzielen sind. Ich fasse das Messer wie man es zum Rasiren fasst, mache darauf unter Erheben des Messerrückens mit dem hinteren Ende der Schneide einen kleinen Einschnitt an derjenigen Stelle, von welcher ich schneiden will, lege darauf die Klinge in ganz horizontaler Richtung fest auf die Schnittfläche auf und ziehe sie dann langsam aus, indem ich sie nur wenig dabei vorschiebe. Andere kommen besser zurecht, wenn sie das Messer schnell bewegen — ich glaube, wie gesagt, dass jeder sich die für ihn beste Art empirisch auswählen muss. Wenn die Fläche, von welcher man den Schnitt abnehmen will, nicht ganz eben ist, so muss man, ehe man den zu unter-

suchenden Schnitt entnimmt, erst eine vollkommen glatte Schnittfläche herstellen.

Da die meisten zu untersuchenden Theile in frischem Zustande viel zu weich sind, als dass man mit einem Rasirmesser hinreichend feine Schnitte machen könnte, so ist man genöthigt, den Theilen vorher durch längeres Einlegen in sog. Härtungsflüssigkeiten, über welche sogleich noch Ausführlicheres mitgetheilt werden soll, die nöthige Consistenz zu verleihen. Will man nichtsdestoweniger von einem frischen Organe Schnitte anfertigen, so muss man wenigstens suchen, derjenigen Stelle, von welcher man schneiden will, durch Anspannung eine etwas derbere Consistenz zu verleihen. Man erzielt dies am besten dadurch, dass man das Stückchen über den ausgestreckten Zeigefinger der linken Hand legt und mit dem Daumen auf der einen, mit dem Mittelfinger auf der anderen Seite anspannt. Viel besser ist es aber, sich zu den frischen Präparaten eines Doppelmessers zu bedienen, wie es durch Fig. 7. dargestellt ist. Dasselbe besteht aus zwei, an den einander zugekehrten Seiten plan, an den anderen concav geschliffenen Klingen, von welchen die eine (A) fest, die andere (B) durch ein Charnier (Ch) beweglich mit dem Griffe des Messers verbunden ist. Die eigentlichen Klingen reichen nicht bis an den Holzgriff heran, sondern sind durch ein metallenes Mittelstück mit demselben verbunden, welches an dem feststehenden Messer zwei nach innen zu gerichtete Federn (F), an beiden eine Schiebervorrichtung (Sch) besitzt, welche mit einer an der äusseren Seite der beweglichen Klinge befindlichen Schraube (bei ×) verbunden ist. Zum Gebrauche steckt man den Kopf des Schiebers durch die Oeffnung in dem feststehenden Messer, schiebt denselben bis an das obere Ende der Schieberöffnung vor und dreht nun die Schraube so lange

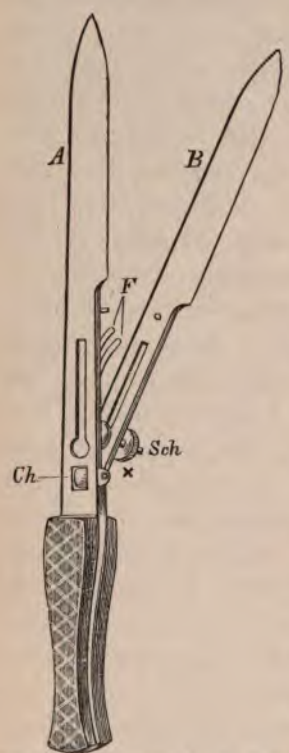

Fig. 7. Doppelmesser in ½ natürl. Grösse. A. feste, B. in dem Charnier Ch. bewegliche Klinge, F. Federn, Sch. Schieber mit der Schraube bei ×

zu, bis die Klingen in der gewünschten Entfernung von einander und dabei ganz parallel stehen. Da es schwierig ist die Klingen so herzurichten, dass sie mit den angegebenen Mitteln allein parallel gestellt werden können, die meisten vielmehr mit den Spitzen convergiren, so besitzen viele Doppelmesser dicht hinter den Klingen noch eine Stellschraube, durch welche die Spitzen von einander entfernt werden können. Man erwerbe nur solche Messer, welche eine ganz parallele Stellung der Klingen gestatten. Wie weit die Klingen von einander entfernt stehen sollen, das richtet sich ganz nach der Consistenz des zu untersuchenden Präparates und muss jedesmal durch die Probe ermittelt werden. Im Allgemeinen müssen die Messerklingen für weichere Organe weiter auseinanderstehen als für härtere. Beim Gebrauche wird zuerst in ähnlicher Weise wie beim Schneiden mit dem Rasirmesser das Präparat möglichst angespannt; dann wird das wie ein Violinbogen gefasste Messer nach vorwärts eingeschoben und dann zurückgezogen. Damit der Schnitt nicht in der Tiefe der Schnittspalte hängen bleibe, zieht man das Messer nicht ganz nach hinten zurück, sondern nur höchstens bis zum vorderen Drittel und macht dann eine kleine Seitenbewegung, um den Schnitt abzutrennen. Sollte man trotzdem keinen Schnitt zwischen den beiden Klingen finden, so versäume man nicht, ehe man die Entfernung der Klingen vergrössert, die Schnittspalte an dem Präparate nachzusehen, in welcher man oft noch den Schnitt vorfinden wird.

Wenngleich man mittelst des Doppelmessers von den meisten frischen Präparaten so feine Schnitte erhalten kann, dass dieselben auch die Anwendung stärkerer Vergrösserungen gestatten, so sind diese Schnitte doch nicht für alle Untersuchungen genügend und besonders von den weicheren Organen selten dünn genug, ganz abgesehen davon, dass es mit einem Doppelmesser nicht möglich ist, eine ununterbrochene Reihe von Schnitten aus einem Präparate herzustellen. Man muss deshalb die meisten Präparate, ehe man sie schneidet, erhärten und es hängt der Erfolg einer Untersuchung gerade von der passenden Erhärtung des Präparates zum grossen Theile ab. In der Jugendzeit der mikroskopischen Technik machte man von dem einfachsten Härtungsmittel, dem Trocknen der Präparate häufigen Gebrauch, doch wendet man die Methode jetzt nur noch für wenige Objekte an und auch dann nur, wenn es sich um die Untersuchung gröberer Verhältnisse handelt. Da-

gegen ist ein anderes, ebenfalls schon sehr frühe in Gebrauch gezogenes Härtungsmittel auch jetzt noch kaum zu entbehren, nämlich der Alcohol. Man wendet denselben in verschiedenen Concentrationen an, bis zum absoluten. Im Allgemeinen ist es anzurathen mit schwächeren Concentrationen zu beginnen und allmählig zu stärkeren vorzuschreiten. Der Alcohol hat die unangenehme Eigenschaft, dass er den Blutfarbstoff vollständig zerstört, es ist deshalb und auch weil die blosse Alcoholhärtung die Präparate leicht brüchig macht, vorzuziehen, derselben eine Behandlung mit Chromsäure oder chromsauren Salzen vorausgehen zu lassen, welche die Blutkörperchen zwar durch Schrumpfung etwas dunkler und mehr bräunlich gefärbt erscheinen lassen, aber dieselben doch vollkommen gut erhalten. Allerdings machen auch sie, besonders die reine Chromsäure, in stärkerer Lösung angewandt, die Präparate leicht brüchig, nicht aber in schwacher Lösung, welche deshalb ausschliesslich zur Benutzung kommt. Am meisten empfehlenswerth sind die chromsauren Salze, das doppeltchromsaure Ammoniak und doppeltchromsaure Kali, letzteres besonders in Form der sogenannten Müller'schen Flüssigkeit, welche aus einer Lösung von 2—2½ Theilen dieses Salzes und 1 Theil schwefelsauren Natrons in 100 Theilen Wasser besteht. Sowohl bei ihrer Benutzung wie bei derjenigen der anderen genannten Stoffe ist es nothwendig, die Flüssigkeit anfänglich öfter (etwa alle 4 Tage) später seltener (etwa alle 8 Tage) zu wechseln und dabei jedesmal die Präparate in Wasser etwas abzuspülen. Man kann die Präparate in Müller'scher Flüssigkeit vollständig härten, doch ziehe ich es vor, sie nachher noch in Alcohol zu bringen, weil sie darin eine noch bessere Consistenz bekommen und besonders weil die Müller'sche Flüssigkeit wie alle chromsauren Salzlösungen so leicht verschimmelt. Bei dieser nachträglichen Härtung in Alcohol wird das Blut nicht weiter verändert. Bevor man die Präparate aus der M. Fl. in Alcohol bringt, müssen sie 2—3 Tage in immer zu erneuerndem frischen Wasser ausgewässert werden, damit das chromsaure Salz, welches sonst den Alcohol bald trüb macht und auch bei der weiteren Behandlung der Präparate störend wirken kann, vollständig entfernt werde. — Ausser den genannten Härtungsmitteln giebt es auch noch andere, z. B. die Pikrinsäure, welche besonders in Frankreich viel benutzt wird; ich glaube aber, dass man mit den oben genannten vollständig ausreichen wird und halte es ausserdem für

gut, zunächst nur wenige Härtungsmethoden zu verwenden, weil man so ihre Leistungen am schnellsten kennen lernt und einige Sicherheit in ihrer Anwendung sich erwirbt. Ich will nur noch die allgemeine Bemerkung zufügen, dass man nicht zu grosse Gewebsstücke in die Härtungsflüssigkeiten legen darf, weil die Flüssigkeit sonst zu langsam in das Innere dringt (Würfel von 2 Cm. Seitenlänge genügen), und dass man nicht zu wenig Flüssigkeit hinzusetzen darf, besonders wenn man aus irgendwelchen Gründen die Flüssigkeit nicht häufig wechseln will oder kann.

Viele Gewebstheile erhalten aber auch durch die angegebenen einfachen Härtungsmethoden noch nicht die zum Schneiden wünschenswerthe Consistenz, so dass man zu weiteren Hülfsmitteln schreiten muss. Ganz vorzüglich ist folgende, zuerst von Rindfleisch gegebene Vorschrift. Man bereite sich eine Lösung von Gummi arabicum in Glycerin, welche etwa die Consistenz von gutem Honig besitzt. Am besten gelingt die Lösung, wenn man erst eine ganz steife wässrige Gummilösung bereitet und diese dann mit reinem Glycerin so lange verdünnt bis die gewünschte Consistenz erreicht ist. In diese Lösung werden die bereits gehärteten Präparate, nachdem sie nöthigenfalls vorher durch Auswässern vollständig von Alcohol befreit worden sind, hineingelegt, bis sie darin zu Boden sinken, was den Beweis liefert, dass sie ganz von der Gummilösung durchtränkt sind. Nun werden sie herausgenommen und in starken Alcohol (nicht absoluten) gebracht, welcher schnell das Glycerin aufnimmt, wodurch der Gummi als feines weisses Pulver überall sowohl an der Oberfläche wie im Innern der Präparate sich ausscheidet und diesen dadurch eine feste Consistenz verleiht. Beim Schneiden wird das Messer mit reinem Spiritus angefeuchtet; die Schnitte kommen in Wasser, welches in wenigen Minuten das Gummipulver wieder auflöst. Nun kann man den Schnitt in eine beliebige andere Flüssigkeit einlegen, eventuell weiter behandeln.

Die Methode eignet sich selbstverständlich vorzugsweise für poröse Organe, vor allem für die Lunge, doch können auch beliebige andere Gewebe in derselben Weise behandelt werden.

Aber auch mit dieser Methode sind die Hülfsmittel, welche wir anwenden, um unsere Präparate schnittfähig zu machen, noch nicht erschöpft.

Viele Theile sind wegen ihrer Kleinheit schwer mit der Hand

festzuhalten und schlecht zu schneiden, da sie dem Messer gar keinen Stützpunkt darbieten. Diesen Uebelständen kann auf verschiedene Weise abgeholfen werden. Sehr einfach und besonders für alle etwas grösseren Präparate anwendbar ist die Methode des Einklemmens, welche darin besteht, dass man das zu schneidende Präparat zwischen zwei Stücke eines grösseren und leicht schneidbaren Körpers einklemmt. Dieser kann einerseits gut mit der linken Hand festgehalten werden und bietet andererseits dem schneidenden Messer eine bequeme stützende Unterlage dar. Man kann zum Einklemmen in Ermangelung von etwas Besserem Hollundermark oder auch guten Kork benutzen; da diese jedoch sowohl für zarte Präparate als auch für die Messer etwas zu hart sind, so halte man sich einige recht gut gehärtete Leberstücke vorräthig, welche in jeder Beziehung den Anforderungen entsprechen. Am vorzüglichsten ist freilich eine amyloid degenerirte Leber, welche in absolutem Alcohol ganz hart wird und doch sehr leicht schneidbar bleibt, doch kann auch jede normale Leber benutzt werden, wobei man nur der Alcoholhärtung am besten eine solche mit doppeltchromsaurem Kali vorausgehen lässt. Damit sich die beiden Klemmstücke beim Schneiden nicht so leicht verschieben können, trennt man sie nicht vollständig, sondern macht nur in ein grösseres Leberstück einen Schnitt, der soweit klaffen muss, dass das einzulegende Stück beim Zusammendrücken der Spalträndер nicht wieder herausgepresst wird. Sobald dieses Stück etwas grössere Dicke besitzt, ist es immer gut die Seiten des Spaltes der Gestalt des Stückes entsprechend auszuschneiden, damit dieses nicht zu sehr gepresst werde.

Statt der Einklemmungsmethode kann man sich auch der Einbettungsmethode bedienen, welche besonders für sehr kleine und gegen jeden Druck empfindliche Präparate vorzuziehen ist. Sie besteht darin, dass man die Präparate in eine bei mässig erhöhter Temperatur flüssige, bei gewöhnlicher harte aber leicht schneidbare Masse einschliesst; die Masse muss natürlich so gewählt werden, dass sie selbst keine Veränderungen an dem Präparate bewirkt. Man gebe der Masse eine solche Consistenz, dass sie möglichst derjenigen des einzubettenden Präparates entspricht, weil sonst beim Schneiden das Präparat sich leicht von der Masse ablöst. Da die meisten dieser Einbettungsmassen nicht durchsichtig sind, so muss man mit solchen Präparaten, bei welchen man in einer

ganz bestimmten Richtung schneiden will, einen Leinwandfaden, ein Haar oder ähnliches mit einschliessen. Der Einschluss selbst geschieht in der Weise, dass man in ein tiefes Porzellanschälchen, dessen Wandungen man vorher etwas eingefettet hat oder noch besser in ein aus Papier verfertigtes Kästchen, zuerst eine Portion der flüssigen Masse eingiesst, dann, sobald diese ein wenig fest geworden ist, das Präparat eventuell mit einem Haare etc. in ganz bestimmter Richtung möglichst nahe dem einen Rande auflegt und nun schnell eine neue Lage der flüssigen Masse aufgiesst. Sobald die ganze Masse vollständig erkaltet ist, nimmt man sie heraus und schneidet die überflüssigen seitlichen Theile weg, bis man ein handliges würfelförmiges Stückchen zurückbehält.

Von der grossen Zahl der bekannten Einbettungsmassen seien nur einige besonders empfehlenswerthe hervorgehoben. Als transparente gute Masse ist die sog. transparente Rostocker Seife zu nennen, welche von Herrn Apotheker Dr. Brunnengräber in Rostock bezogen werden kann. Die Transparentseife wird mit gewöhnlichem Weingeist ($^1/_3$ bis $^1/_2$ ihres Volumens) in der Wärme gelöst und das Präparat in diese Masse eingebettet, welche nach 1—2 Tagen schnittfähig ist. Das Messer wird beim Schneiden nicht angefeuchtet, die Seife aus den Schnitten durch Wasser extrahirt. Von nicht transparenten Massen ist ganz vorzüglich die von Bunge erfundene, deren Zubereitung allerdings etwas umständlich ist. Die Vorschrift lautet (Virchow's Archiv, Bd. XV., 251): „Man zerschneidet gutes, frisches Hühnereiweiss, nach Entfernung der Chalazien, so dass es beim Ausgiessen gut und gleichmässig fliesst. Hiervon schüttelt man 24 Ccm. in einem weiten Reagenzglase mit $2^1/_2$ Ccm. einer 10 procent. Sodalösung einige Zeit und lässt die Mischung alsdann zur Ruhe kommen. In einem anderen weiten Reagenzglase schmilzt man 9 Ccm. guten Talg. In diesen giesst man vorsichtig die zuerst hergestellte Mischung ein, so dass keine Luftblasen sich beimengen, und schüttelt 2—3 Mal hin und her." Will man ein Präparat einbetten, so stellt man sich aus Papier kleine viereckige Kästchen her, in welche man erst eine Lage der Masse eingiesst. Sobald diese erkaltet ist, befestigt man das Präparat auf ihr, wenn nöthig mit Hülfe von Stecknadeln und übergiesst dieses dann mit einer dicken Lage der flüssigen Masse. Schon nach wenigen Minuten ist soweit Erkaltung eingetreten, dass man die Kästchen bei einiger Vorsicht, ohne die Masse zu zer-

brechen, in absoluten Alcohol einsenken kann, in welchem die Masse nach einigen Tagen eine ausgezeichnete Consistenz erlangt.

Dem allgemeinen Zuge unserer Zeit folgend hat man auch in der mikroskopischen Technik die Arbeit der Hände durch die viel exactere von Maschinen zu ersetzen gesucht. Aus diesem Bestreben sind die Schneidemaschinen oder Mikrotome hervorgegangen, welche vorzugsweise da am Platze sind, wo es sich um die Untersuchung einer ununterbrochenen Reihe von Schnitten handelt, welche aber auch zur Herstellung jedes beliebigen grösseren Schnittes Empfehlung verdienen, da mit ihrer Hülfe auch jeder Ungeübte bald so gleichmässig dünne und zugleich grosse Schnitte herstellen lernt, wie sie mit dem einfachen Rasirmesser nur der geübteste Mikroskopiker zu leisten vermag.

Als ein sehr einfaches, billiges und für die meisten Fälle ausreichendes Instrument empfehle ich das Ranvier'sche Mikrotom (Fig. 8.), welches aus einer metallenen cylinderförmigen Röhre (C) besteht, die an ihrem einen Ende eine rechtwinkelig befestigte runde Platte (Pl) mit centraler Oeffnung (O), an ihrem anderen aber ein Gewinde trägt. Auf dieses passt eine Schraube (Sch), welche in ihrer Mitte selbst wieder eine Schraubeöffnung besitzt, durch welche die Mikrometerschraube (M) sich bewegt. Diese trägt an ihrem äusseren Ende als Handhabe ein breites Metallblatt, an ihrem inneren, in dem Cylinder steckenden, eine kleine runde, rechtwinklig zum Schraubenarm gestellte Platte. Es wird nun beim Gebrauche das Präparat in die obere Oeffnung des Cylinders eingeschoben, so dass die Zwischenräume zwischen seiner und der Cylinder-Oberfläche durch zusammengedrücktes Hollundermark ausgefüllt sind. Wenn man jetzt den Apparat in Wasser oder Spiritus eintaucht, quillt das Mark wieder auf und hält auf diese Weise das Präparat ganz fest. Verträgt dieses einen solchen Druck, wie ihn das quellende Hollundermark ausübt, nicht, so kann man statt desselben auch Amyloidleber nehmen, welche man genau entsprechend der Höhle des Cylinders geschnitten hat und in welche man in der früher geschilderten

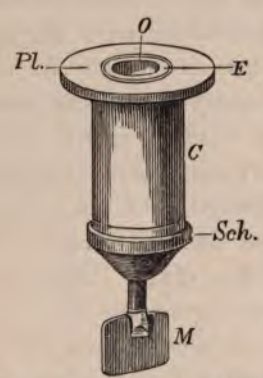

Fig. 8. Mikrotom von Ranvier. ½ natürl. Grösse. Erklärung im Text.

Weise das Präparat einklemmt. Endlich kann man auch Präparate mit Einbettungsmassen befestigen, hat aber dann vorher die Oberfläche des Cylinders mit etwas Fett einzuschmieren und die kleine Platte am oberen Ende der Mikrometerschraube mit einem genau in die Cylinderöffnung passenden Stücke Kork zu bedecken, damit die Einbettungsmasse nicht weiter rückwärts laufen kann. Sobald das Präparat befestigt ist, wird die Mikrometerschraube so weit vorgedreht, dass bei weiterem Vorwärtsdrehen das in der Cylinderröhre steckende Präparat über die Platte des Mikrotoms emporgehoben wird. Von jetzt an macht man mit der Mikrometerschraube nur noch $^1/_4$ oder $^1/_8$ Umdrehung (man muss die Grösse derselben für jedes Präparet ausprobiren), legt nach jeder neuen Umdrehung das plattgeschliffene, benetzte Rasirmesser fest auf die Platte auf und fährt mit demselben über das Präparat hin. — Damit man kleinere und grössere Präparate mit diesem Instrumente schneiden kann, befinden sich bei demselben noch zwei engere Cylinder, Einsatzcylinder (E), welche nach Entfernung der Schraube von hinten her in den Hauptcylinder eingeschoben werden. Will man den kleinsten benutzen, so muss erst auch der mittlere eingeschoben werden.

Von den zusammengesetzteren und dementsprechend auch viel theuereren Mikrotomen sind jetzt vorzugsweise solche in Gebrauch, bei welchen das Präparat durch eine Klammer oder in einem kleinen Kästchen (in ersterer am besten mit Amyloidleber, in letzterem mit einer Einbettungsmasse) befestigt ist. Die Klammer oder das Kästchen können auf einer schiefen Ebene vorgeschoben werden, so dass das Präparat immer wieder in den Bereich des Messers kommt, welches mit Hülfe einer besonderen Vorrichtung ebenfalls auf einer der ersteren parallelen schiefen Ebene sehr leicht und gleichmässig hin- und hergeschoben werden kann. Man bringt nun das Präparat so hoch, dass das Messer gerade ein feines Schnittchen gleichsam abhobelt und schiebt es dann immer um ein Kleines weiter vorwärts ganz in ähnlicher Weise wie bei dem zuerst beschriebenen einfachen Mikrotome. Nur ist es hier möglich das Vorschieben noch genauer zu regeln, da an dem Instrumente eine Scala angebracht ist, welche genau angiebt, wie viel jedesmal das Präparat weiter geschoben wurde.

Sehr wichtig ist es sowohl beim Schneiden mit einem Rasirmesser als beim Gebrauche des Doppelmessers wie der Mikrotome,

dass man die Messerklingen befeuchte, damit der Schnitt nicht festklebe und dadurch beim Weiterbewegen des Messers oder bei der Herunternahme von demselben zerreisse. Für gewöhnlich genügt es, besonders beim Doppelmesser, dasselbe vor dem jedesmaligen Schneiden in Wasser zu tauchen; da aber das reine Wasser besonders am Rasirmesser schlecht haftet, so ist es zu empfehlen, statt desselben eine aus 2 Theilen Spiritus und 1 Theil zur Hälfte mit Wasser verdünnten Glycerin bestehende Flüssigkeit zu verwenden, welche die Messer ganz gleichmässig benetzt. Ebenso wie die Messer soll auch die Schnittfläche des Präparates immer feucht erhalten werden, wozu gleichfalls in der Regel Wasser oder die ebengenannte Flüssigkeit benutzt wird.

In neuerer Zeit ist man für grosse Schnitte wenigstens sogar noch weiter gegangen und hat Apparate construirt, welche es gestatten, die Schnitte gänzlich unter Wasser anzufertigen. Man erzielt für die gewöhnlichen kleinen Schnitte, besonders bei dem zuerst erwähnten Ranvier'schen Mikrotome einen ähnlichen Effect dadurch, dass man während des Schneidens einen dünnen Wasserstrahl über das Präparat laufen lässt, den man sich mittelst einer erhöht gestellten Flasche oder mittelst einer Spritzflasche erzeugen kann. In solchem Falle muss man die Schnitte über einer flachen Schale anfertigen, in welche sie dann mit dem abfliessenden Wasser zugleich hineinfallen; benutzt man keinen constanten Wasserstrahl, so nimmt man die Schnitte mit einem feinen Pinsel, nicht mit den Präparirnadeln oder einem sonstigen metallenen Gegenstande von der Messerklinge herunter. Auch diese Schnitte werden der Regel nach nicht sogleich auf einen Objektträger, sondern zuerst in ein mit Wasser resp. Kochsalzlösung gefülltes Schälchen gebracht, damit man erst sehen kann, ob sie überhaupt zur Untersuchung geeignet sind. Man begnüge sich auch nicht mit einem einzigen Schnitte, sondern mache immer eine grössere Anzahl, von welchen man sich dann die dünnsten zur weiteren Behandlung resp. Untersuchung auswählt. Aus dem Wasserschälchen werden die brauchbaren Schnitte mit Hülfe eines kleinen Spatels, welchen man sich leicht durch Umbiegen des olivenförmigen Blattes einer Hohlsonde herstellen kann, herausgefischt, wodurch man es verhütet, dass sie sich verkrümmen, was bei der weiteren Behandlung von grosser Wichtigheit ist.

Zum Schlusse meiner Mittheilungen über die Präparations-

methoden habe ich noch zu erwähnen, dass man auch die Schnitte zuweilen noch einer weiteren mechanischen Behandlung unterwerfen muss. Es geschieht das in denjenigen Fällen, wo Zellen isolirt oder in Haufen in eine maschige Gerüstsubstanz eingebettet sind und wo es gilt diese Gerüstsubstanz isolirt zur Anschauung zu bringen. Man kann zu diesem Zwecke die Schnitte entweder in einem Schälchen voll Wasser mit Hülfe eines vorn abgestutzten Malerpinsels auspinseln oder in einem Reagenzgläschen mit Wasser umschütteln, wodurch die in den Maschen der Gerüstsubstanz vorhandenen Zellen fortgeschafft werden. Bei letzterer Methode werden die Präparate weniger insultirt als bei ersterer.

Viertes Kapitel.

Reagentien und Färbemethoden.

Wenn auch die Herstellung eines guten mikroskopischen Präparates mit Hülfe der vorher erörterten Methoden von der höchsten Wichtigkeit für die Untersuchung der Gewebe ist, so genügt sie doch noch lange nicht für alle Fälle; wir sind vielmehr häufig genöthigt, um noch weiter in die Einzelheiten des histologischen Baues einzudringen, die Präparate der Einwirkung chemischer Reagentien oder verschiedener Farbstoffe auszusetzen, welche beide das gemeinsam haben, dass sie auf verschiedene Bestandtheile der Gewebe verschieden einwirken und dadurch einzelne besser hervortreten lassen.

Die chemischen Reagentien können zum Theil schon bei der Präparation in Benutzung gezogen werden, besonders als Macerationsflüssigkeiten, bei deren Aufzählung im vorigen Kapitel auch bereits einige hierher gehörige Stoffe genannt wurden; besser aber ist es, wenn man sie erst auf das fertige mikroskopische Präparat einwirken lässt, da man dann die Art ihrer Einwirkung genauer zu verfolgen vermag, indem man die durch sie bewirkte Veränderung in ihrem Werden beobachten kann. — Die Anwendung der Reagentien geschieht der Regel nach in der Weise, dass man einen, oder je nach Bedürfniss auch mehrere Tropfen nacheinander mit einem Glasstabe oder einem kleinen Tropfenzähler an den einen Rand des Deckgläschens bringt, so jedoch, dass die Flüssigkeit nur an den

Rand des Gläschens anstösst, nicht über denselben übersteht, während man an die entgegengesetzte Seite ein Stückchen Fliesspapier so anlegt, dass es die unter dem Deckglase befindliche Flüssigkeit aufsaugt. In demselben Maasse wie das Fliesspapier die Zusatzflüssigkeit auf der einen Seite aufsaugt, muss an der anderen das Reagenz zufliessen, dessen allmählich zunehmende Einwirkung man also an der hierhergewendeten Seite des Präparates wird studiren können.

Unter den Reagentien in dem eben angegebenen Sinne sind die Säuren und Alkalien die wichtigsten und von diesen wieder sind die Essigsäure sowie die Kali- und Natronlauge am meisten im Gebrauche.

Die Essigsäure wirkt auf die Gewebe um so stärker ein, je concentrirter sie ist. Da auch hier das Zuviel vermieden werden soll, so reicht für die meisten Fälle eine 1—2procentige Lösung der Säure aus. Ihre Hauptwirkung, welche vorzugsweise an frischen Präparaten hervortritt, ist eine aufhellende, indem sie viele Gewebstheile, vor allem die Bindegewebsfasern, aber auch protoplasmatische Theile aufquellen lässt und sie dadurch durchsichtiger macht. Daneben hat sie eine ganz besondere und desswegen sehr wichtige Einwirkung auf die Kerne der Zellen, welche abweichend von den übrigen eiweissartigen Bestandtheilen in der Säure schrumpfen und dadurch das Licht stärker brechen, so dass sie nun viel dunkler conturirt sind und dadurch deutlicher gesehen werden können.

Die Kali- und Natronlaugen sind in ihrer Wirkungsweise gleich, nur wirkt die Natronlauge im Ganzen etwas schwächer als die Kalilauge. Ihre Wirkungen sind wesentlich von der Concentration abhängig und durchaus verschieden, je nachdem man stärkere oder schwächere Lösungen verwendet. Während concentrirte Lösungen viele Theile zum Schrumpfen bringen und die meisten ganz gut conserviren, werden schon die 30—35 procent. Lösungen benutzt, um durch die nach 15—30 Minuten eintretende Zerstörung einzelner Theile (bes. der Kittsubstanzen), andere leichter darstellen zu können; die ganz dünnen (1 procent.) Lösungen zerstören fast augenblicklich die meisten frischen Gewebe und werden deshalb sehr viel benutzt, um die nicht durch sie zerstörbaren Theile (Fett und elastische Fasern) darzustellen. Wenn man die Laugen in der oben angegebenen Weise von der Seite her zu den Präparaten hinzulaufen lässt, so muss man immer berücksichtigen, dass sie durch

ihre Vermischung mit der vorhandenen Zusatzflüssigkeit anfänglich wenigstens in schwächerer Concentration zur Wirkung kommen, als wenn sie direct zu den Präparaten zugesetzt worden wären.

Ausser der Essigsäure kommen gelegentlich auch noch andere Säuren, von den Mineralsäuren besonders die Salzsäure, als Reagentien zur Verwendung; von anderen Stoffen das Collodium, Aether, Benzin etc., deren Wirkung und Anwendungsweise bei Besprechung der betreffenden Präparate vorgeführt werden soll. —

In ähnlicher Weise wie die Reagentien werden auch zur Erleichterung der Untersuchung durch besseres Hervortretenlassen einzelner Theile eine ganze Reihe von Färbemitteln benutzt. Die meisten derselben üben ihre färbende Kraft an den Zellen allein oder doch vorzugsweise an ihnen und färben auch hier wieder die Kerne stärker als den Zellenleib. Die Wirkung ist im Allgemeinen um so stärker und tritt um so schneller ein, je concentrirter die Farbstofflösung ist, doch ist meistens die durch längere Einwirkung eines verdünnten Farbstoffes erzielte Färbung der Schnellfärbung durch concentrirte Lösungen vorzuziehen.

Will man eine Farbstofflösung auf einen Schnitt einwirken lassen, so füllt man ein kleines Glas- oder Porzellanschälchen mit der Flüssigkeit und legt den Schnitt so hinein, dass er vollständig ausgebreitet ist und auf allen Seiten von der Flüssigkeit umspült wird. Nur auf diese Weise ist es möglich eine gleichmässige Färbung aller Theile des Schnittes zu erzielen. In wenigen Fällen nur und aus besonderen Gründen nimmt man die Färbung auf dem Objektträger vor, indem man die färbende Flüssigkeit in der bei den Reagentien geschilderten Weise von der Seite her zu dem fertigen Präparate hinzulaufen lässt. Bei dieser Methode wird stets eine ungleichmässige Färbung erzielt, da der Farbstoff nur langsam von den Rändern der Präparate aus nach dem Centrum hin vordringt. Da mehrere der benutzten Farbstoffe in ihrer Wirkung durch einzelne der zur Härtung verwendeten Flüssigkeiten gestört werden, so ist es immer gut, die Schnitte vor dem Einlegen in die Farbe tüchtig auszuwässern. Es gilt dies vorzugsweise für die mit Chromsäure und ihren Salzen gehärteten Präparate.

Es liegt nicht in meiner Absicht, alle überhaupt gebrauchten Farbstoffe hier namentlich anzuführen und zu besprechen, ich beschränke mich auf die gebräuchlichsten, welche Jedermann sich leicht verschaffen kann.

Durch ihre ungeheuer grosse färbende Kraft sind die Anilinfarben ausgezeichnet, welche man deshalb nur in grossen Verdünnungen (1 : 500—1000) zur Anwendung bringt. Am meisten wird das Anilinblau, das Anilinroth oder Fuchsin und das Anilinviolett oder Methylanilin gebraucht, welche alle drei in Wasser löslich sind. Am brauchbarsten und besonders für frische Untersuchungen ganz unschätzbar ist die violette Anilinfarbe, welche die Intercellularsubstanzen nur wenig oder gar nicht färbt, dagegen die Zellen und besonders ihre Kerne mit schöner blauer Farbe hervortreten lässt. Es genügt für gewöhnlich ein 2—3 minutenlanges Einlegen in eine 0,1procent. Lösung. Die gefärbten Schnitte dürfen im Allgemeinen nicht mit Essigsäure in Berührung gebracht werden, da diese den Farbstoff auszieht, doch erhält man auch manchmal gerade dadurch recht hübsche Präparate, die freilich nicht conservirt werden können. Ebenso dürfen die Schnitte nicht in Glycerin eingelegt werden, weil dieses gleichfalls die Farbe auszieht, dagegen halten sie sich, soweit meine Erfahrungen bis jetzt reichen, gut in einer concentrirten Lösung von Kali aceticum. Leider eignen sich diese Präparate nicht zum Einschluss in Balsam, da durch den absoluten Alcohol, welcher dabei zur Verwendung kommen muss, die Farbe ausgezogen wird.

Ein weiterer ganz vorzüglicher Farbstoff ist das Haematoxylin, der Farbstoff des Campeche-Holzes, welcher vorzugsweise die Kerne der Zellen färbt, allerdings nicht alle gleichmässig, sondern z. B. diejenigen der lymphoiden Zellen viel stärker als die Epithelkerne. Man kann sich die Farbstofflösung, welche zum Gebrauche mit Alaun versetzt werden muss, aus krystallinischem Hämatoxylin herstellen oder aus dem Extractum ligni campech. Da letzteres in jeder Apotheke zu haben ist, so will ich eine von Klein gegebene Vorschrift zur Darstellung der Hämatoxylinlösung aus dem Extract des Holzes ausführlich mittheilen.

5 Grs. des officinellen Extr. ligni campech. werden in einem Mörser mit 15 Gr. gepulverten Alaun sorgfältig verrieben, dazu allmälig unter Umrühren 25 Ccmtr. destillirtes Wasser, filtrirt; zu dem Filtrat 5 Grs. Alcohol. Der Filterrückstand kann wieder in einem Mörser mit 15 Ccmtr. Wasser, welches allmählich zugesetzt wird, verrieben werden; dann wird wieder filtrirt und dem Filtrat 2 Gr. Alcohol zugesetzt. Beide Flüssigkeiten werden gemischt und

in einem Stöpselglase aufbewahrt. Wenn die Flüssigkeit sich trübt, wird wieder filtrirt.

Beim Gebrauche nimmt man nach Klein 1—2 Tropfen dieser Lösung in ein Uhrschälchen voll dest. Wasser und lässt die Schnitte etwa 24 Stunden in der Flüssigkeit liegen; es geben jedoch auch stärkere Lösungen in kurzer Zeit (10—30 Minuten) vollkommen gute Bilder. Man macht sich am besten eine blassviolette Lösung und nimmt die zu färbenden Schnitte von Zeit zu Zeit heraus, um zu sehen, wie weit die Färbung gediehen ist. Die Schnitte müssen eine dunkelblaue Farbe besitzen. Auch bei Hämatoxylinfärbung muss man den Gebrauch von Säuren sorgfältig vermeiden, weil dieselben die Farbe erst roth machen, dann ganz zerstören; dafür lassen sich die Präparate aber in Glycerin, Kali aceticum und beliebige Balsame einschliessen. Manche Präparate, besonders in Chromsäure gehärtete, nehmen die Hämatoxylinfarbe schlecht an. Nach Weigert bringt man in solchem Falle die Schnitte für 5 bis 10 Minuten in ein Uhrschälchen, in welchem sich Wasser mit 1 oder 2 Tropfen 30 procent. Kalilauge befindet.

Eine sehr frühe schon in Gebrauch gezogene Farbe ist das Carmin, welches meistens in Verbindung mit Ammoniak benutzt wurde. Auch es färbt die Kerne am stärksten, daneben aber auch die Zellenleiber und besonders an in Chromsäure oder chromsauren Salzen gehärteten Präparaten auch die Intercellularsubstanz. Man bereite sich die Lösung, welche kein freies Ammoniak mehr enthalten soll, auf folgende Weise:

Ein Quantum gepulverten Carmin verreibt man mit gleichen Theilen Aetzammoniak und lässt dasselbe dann in offenem Glase verdampfen und faulen, bis die Lösung vollständig eingetrocknet ist. Dann löst man mit der dreifachen Menge (des ursprünglichen Carminquantums) destillirten Wassers und giebt dazu der besseren Conservirung wegen 1 Gr. Carbolsäure auf 100 Ccmtr. Lösung (Ranvier). Filtrirt. Zum Gebrauche kann man diese starke Lösung beliebig mit Wasser oder Wasser und Glycerin verdünnen.

Die meisten Präparate brauchen nur 5—10 Minuten in der Lösung zu bleiben. Nachdem sie abgewaschen wurden, legt man sie für einige Minuten in ganz verdünnte Essigsäure und kann sie dann in beliebiger Flüssigkeit conserviren.

In neuerer Zeit ist besonders in Frankreich nach dem Vorgange von Ranvier eine Verbindung von Carmin mit Pikrinsäure (kurz

Pikro-Carmin genannt) zur Verwendung gekommen, welche man sich in folgender Weise herstellt.

Eine starke ammoniakalische Carminlösung setzt man einer kaltgesättigten Lösung von Pikrinsäure so lange zu, bis die Flüssigkeit neutralisirt ist. Nun dampft man diese im Wasserbade bis auf $^1/_5$ ihres Volumens ein, filtrirt den nach dem Erkalten entstehenden Niederschlag von Carmin ab und lässt endlich die Flüssigkeit vollständig verdampfen, wobei sich ein rothes Pulver abscheidet, welches in Wasser löslich ist.

Man verwendet am besten eine 1 procent. Lösung, durch welche man eine einfache Carminfärbung erzielt, wenn man nach der Färbung die Schnitte in Wasser auswäscht, dagegen eine Doppelfärbung von Carmin und Pikrinsäure, wenn man in der Lösung selbst untersucht. Die Dauer der Einwirkung kann verschieden sein; es entsteht nicht leicht Ueberfärbung. (Ranvier).

Ausser den bis jetzt genannten Farbstoffen, welche für fast alle Gewebe benutzt werden können, giebt es noch eine Anzahl anderer, welche sich nur für besondere Fälle eignen. Dahin gehört u. A. die Osmiumsäure, welche man in ganz dünnen (0,1 pCt.) Lösungen anwendet, das Argentum nitricum (0,2 pCt.) und das Goldchlorid (0,5 pCt.). Ueber ihre Anwendung soll bei jedem einzelnen Falle das Nöthige gesagt werden.

Fünftes Kapitel.

Injectionsmethoden.

Wenngleich man gemäss dem früher Mitgetheilten durch Anwendung der chromsauren Salze das Blut innerhalb der Gefässe erhalten kann, so dass dadurch der Verlauf und die Anordnung der Gefässe selbst deutlich hervortreten, so genügt diese Methode doch nicht für ein genaues Studium der Gefässe, besonders jener der parenchymatösen Organe, weil selten eine gleichmässige natürliche Füllung derselben vorhanden ist und vor allem die Capillaren meistens nicht hinreichend deutlich hervortreten. Man muss deshalb gegebenen Falles seine Zuflucht zu einer künstlichen Füllung der Gefässe mittelst gefärbter Massen nehmen. Diese sind entweder solche, welche auch bei gewöhnlicher Temperatur flüssig sind (kalt-

flüssige Massen) oder solche, welche bei gewöhnlicher Temperatur erstarren. Die ersteren enthalten als Menstruum Wasser oder Glycerin, die Hauptmasse der letzteren bildet Leim (Leimmassen).

Von den kaltflüssigen Massen sind folgende zu empfehlen:

Anilinblau nach Cohnheim. Vollkommen giftfreies Anilinblau wird in ½ procentiger Kochsalzlösung im Verhältniss von 1 : 600—800 gelöst.

Berlinerblau. Eine vorzügliche, leicht auch in die feinsten Kanäle eindringende Masse erhält man nach folgender Vorschrift. Man löse 5 Gr. gelbes Blutlaugensalz in 100,0 Ccm. aq. dest.-Lösung A; man verbinde 10 Ccm. Liquor ferri sulf. oxydat. pharm. germ. mit 100 Ccm. aq. dest.-Lösung B. Beide Lösungen kann man sich in Vorrath halten. Zur Injection vermische man in einem Kolben 30 Ccm. Glycerin, 10 Ccm. Wasser und 15 Ccm. der Lösung A.; in einem zweiten Kolben werden 30 Ccm. Glycerin, 10 Ccm. Wasser mit 10 Ccm. der Lösung B. verbunden. Unter fortwährendem Schütteln setzt man die letztere Masse tropfenweise der ersteren zu. Es bildet sich eine vollkommen klare tiefblaue Flüssigkeit, der man noch 3—5 Tropfen Salzsäure zusetzt.

Carmin nach Kollmann. 1 Grm. Carmin wird in wenig Wasser mit 15—20 Tropfen concentrirtem Ammoniak gelöst und mit 20 Ccm. Glycerin verdünnt. Weitere 20 Ccm. Glycerin werden mit 18—20 Tropfen starker Salzsäure versetzt und der Carminlösung vorsichtig unter starkem Schütteln zugefügt. Zur Verdünnung giebt man nachträglich etwa 40 Ccm. Wasser bei (nach Frey).

Indigschwefelsaures Natron. Der käufliche sog. Indigcarmin wird mit Wasser vermischt bis die Masse eine dünnbreiige Consistenz hat, dann wird filtrirt. Auf diese Weise erhält man eine concentrirte Lösung. Die auf dem Filter zurückbleibende Masse kann immer wieder mit Wasser übergossen werden. Diese Masse ist nur zu Selbstinjectionen gewisser Drüsenkanäle zu gebrauchen.

Von Leimmassen erwähne ich nur eine blaue und eine rothe, mit welchen man vollständig auskommt. Die Zubereitung der Leimlösung ist für beide gleich. Eine beliebige Menge feiner Gelatine oder weissen Leims wird klein geschnitten und mit destillirtem Wasser übergossen, so dass der Leim ganz vom Wasser bedeckt ist. Nach 24 Stunden giesst man den Rest des Wassers von dem inzwischen stark aufgequollenen Leime ab und lässt diesen auf dem Wasserbade in dem aufgenommenen Wasser sich lösen. Wenn man

keine Zeit hat, 24 Stunden mit der Zubereitung der Injectionsmasse zu warten, so übergiesst man 1 Theil Leim mit etwa 15 Theilen Wasser und kocht die Masse auf dem Wasserbade bis vollständige Lösung eingetreten ist.

Berlinerblau mit Leim nach Thiersch. 15 Grm. Leim lösung werden mit 6 Ccm. einer kaltgesättigten Lösung von schwefelsaurem Eisenoxydul versehen; 30 Grm. Leimlösung mit 12 Ccm. einer kaltgesättigten Lösung von rothem Blutlaugensalz und dann noch mit 12 Ccm. concentrirter Oxalsäurelösung gemischt. Nachdem die Masse in beiden Schalen, von welchen die letztere grösser sein muss als die andere, auf 25—32° abgekühlt ist, trägt man tropfenweise und unter beständigem Umrühren den Inhalt der kleineren Schale in die grössere ein. Nachher wird die Masse unter Umrühren noch ein Zeit lang auf 70—100° erhitzt, dann durch Flanell filtrirt. Man muss sehr heiss filtriren und das Filter stets zudecken, damit die Masse während des Filtrirens nicht zu sehr abkühle und die Poren des Flanells verstopfe. Statt der hier genannten Stoffe kann man auch die bei den kaltflüssigen Massen erwähnten Lösungen A. und B. benutzen. Man vermischt gleiche Theile derselben mit Leim (etwa im Verhältniss von 30 Ccm. Lösung auf 50 Gr. Leim) und giesst dann die beiden Leimmassen tropfenweise und unter beständigem Umrühren auf dem Wasserbade zusammen. Die weitere Behandlung wie vorher.

Beim Zusatz des Eisenoxyd- resp. -oxydulsalzes zu dem Leim bilden sich anfänglich feste Klumpen, welche am besten verschwinden, wenn man den Leim erkalten lässt und dann wieder erwärmt.

Carmin mit Leim nach Frey. Man bereite sich eine Essigsäurelösung, von welcher eine gewisse, leicht durch den Versuch zu bestimmende Tropfenzahl genügt, um eine gewisse Tropfenzahl einer dünnen Ammoniaklösung zu neutralisiren. Dann zerreibe man 2—2½ Grm. Carmin mit einer beliebigen, abgezählten Tropfenmenge der Ammoniaklösuug, setze noch 15 Ccm. destillirtes Wasser hinzu und filtrire durch Fliesspapier, wozu längere Zeit erforderlich ist. In eine filtrirte und mässig erwärmte Leimlösung, deren Menge je nach der beabsichtigten Intensität der Farbe wechseln kann, giesst man unter Umrühren die Carminlösung ein, erwärmt etwas auf dem Wasserbade und lässt endlich die zur Neutralisation der verwendeten Ammoniakmenge nothwendige Tropfenzahl der Essigsäure langsam und unter beständigem Umrühren hinzufliessen.

Es ist bei beiden Leimmassen am besten, sie zum Gebrauche frisch zu bereiten.

Was nun die Methoden der Injectionen angeht, so ist ohne Zweifel diejenige die vorzüglichste, bei welcher man es dem Thiere selbst überlässt die Farbmasse in die Gefässe einzutreiben, — die zuerst von Chrzonszczewski angewandte Methode der Selbstinjection. Nach Cohnheim kann man eine vorzügliche Füllung fast sämmtlicher Blutgefässe des Körpers erreichen, wenn man einem grossen Kaninchen (oder Hunde etc.) in das peripherische Ende der Arteria femoralis langsam und in verschiedenen Absätzen etwa 150 Ccm. der oben genannten Lösung von Anilinblau einspritzt. Die leichtere Injection in Venen, z. B. Jugularis ist deshalb nicht rathsam, weil die Thiere dann zu leicht an Lungenödem zu Grunde gehen, bevor noch die Injection beendet ist. Vorzügliches leistet die Selbstinjection mit Indigschwefelsaurem Natron bei der Darstellung von Drüsenkanälen, besonders der Gallencapillaren der Leber, worüber an betreffender Stelle mehr.

Will oder kann man die Selbstinjection nicht benutzen, so ist es wiederum am besten, mit einem Apparate zu injiciren, der es gestattet, den Druck ganz constant zu erhalten. Einen solchen Injectionsapparat mit constantem Quecksilberdruck hat Hering angegeben. Man kann sich selbst einen solchen construiren nach dem in umstehender Fig. 9. gegebenen Schema.

Die oben offene Flasche Q enthält Quecksilber und ist durch einen Gummischlauch mit der Flasche L verbunden, welche den Luftrecipienten darstellt. In dem dreifach durchbohrten Stöpsel von L stecken drei Glasröhren, von welchen die eine, mit dem von Q kommenden Schlauche verbundene, bis zum Boden des Gefässes reicht, während die beiden anderen dicht unter dem Stöpsel beginnen. Sie stehen mit je einem Gummischlauche in Verbindung, von welchen der eine zur Flasche R, der andere zur Flasche B führt, wo sie beide mit je einer Glasröhre in Verbindung stehen, welche dicht unter dem Stöpsel endet. Eine andere bis zum Boden dieser Flaschen reichende Glasröhre steht mit einem Gummischlauche und dieser mit einer Injectionskanüle (Sp) in Verbindung. Beim Gebrauche werden die beiden von der Flasche L abführenden Schläuche durch Serres fines (S) geschlossen und dann die Flasche Q je nach der beabsichtigten Stärke des Druckes erhöht gestellt. Es wird dann soviel Quecksilber von Q nach L laufen, bis der Druck der in L

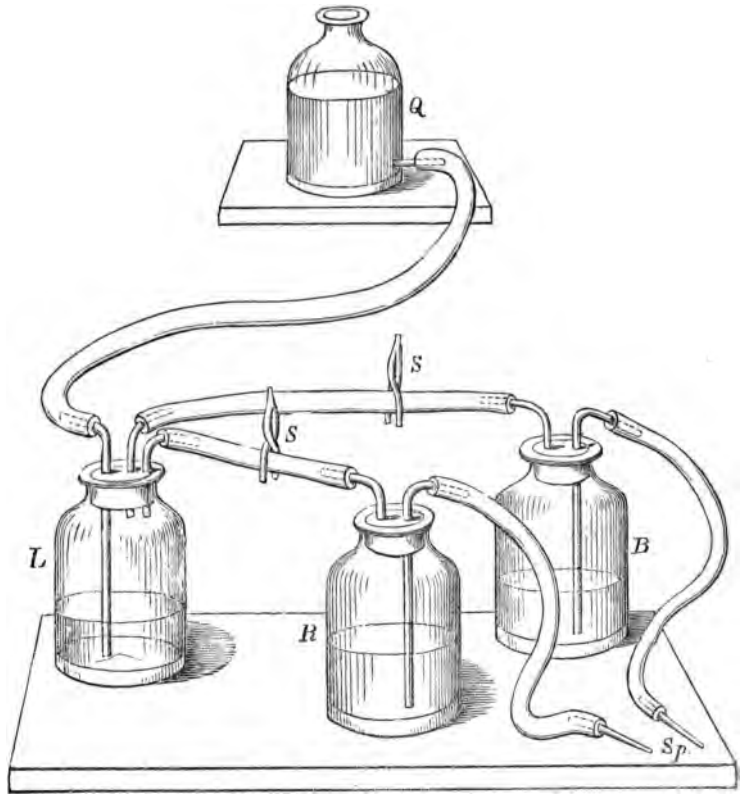

Fig. 9. Apparat zur Injection mit constantem Quecksilberdruck. Q. Flasche mit Quecksilber, L. Luftrecipient, R. und B. Flaschen mit Injectionsmasse, S. Serres fines, Sp. Injectionsspitze.

befindlichen Luft der Quecksilbersäule das Gleichgewicht hält; dieser Druck, den man eventuell auch noch durch ein Manometer genau bestimmen kann, ist der Injectionsdruck, denn wenn man jetzt die Serres fines entfernt, wird die Luft aus L in R und B eindringen und die in diesen Gläsern enthaltenen Injectionsmassen durch die Spitzen austreiben, während in demselben Maasse neues Quecksilber von Q herunterlaufen wird. So wie der Apparat eben beschrieben wurde, ist er für doppelte Injectionen der Arterien und Venen bestimmt. In R ist rothe, in B blaue Injectionsmasse; bringt man die Spitze von R mit der Arterie, diejenige von B mit der Vene eines Organes in Verbindung, so werden gleichzeitig und unter demselben Drucke die Arterien roth, die Venen blau injicirt werden. Will man nur ein Gefäss ausspritzen, so hat man nur nöthig den einen Schlauch durch eine Serre fine zu verschliessen.

Statt des Quecksilbers kann man auch Wasser nehmen, nur muss dann natürlich die Flasche Q viel höher gestellt werden, um gleichen Druck wie mit Quecksilber zu erreichen.

Will oder kann man auch diesen Apparat nicht benutzen, so muss man eben mit der Hand den Stempel der Injectionsspitze vorwärts drücken, eine Manipulation, in der man freilich durch Uebung solche Fertigkeit erlangen kann, dass der Druck auch hier nur wenig wechselt. Für die Ausspritzung der Blutgefässe der meisten Organe ist diese Methode durchaus hinreichend.

Als Injectionsspritze kann man bei kleinen Organen ganz gut eine Pravaz'sche Spritze benutzen, wenn man zu derselben einen stumpfen Ansatz hat. Für grössere Organe muss man eine grössere Spritze mit mehreren Ansätzen von verschieden weitem Lumen besitzen. Die Spritze muss immer gut eingeölt werden, damit der Stempel leicht bewegt werden kann.

Wenn man nun ein Organ injiciren will, so sucht man durch Einlegen in Wasser, wenn dieses nicht etwa zu starke Veränderungen hervorbringt, die man vermeiden will, und durch sanftes Drücken möglichst viel Blut zu entfernen, was besonders nöthig ist, wenn man eine doppelte Injection vornehmen will. Darauf präparirt man sich das Gefäss frei und bindet die passende Canüle fest ein. Nachdem man darauf die Spritze gefüllt und bei senkrechter Stellung derselben den Stempel vorsichtig soweit vorgeschoben hat, bis die Injectionsmasse ohne Beimengung von Luftblasen zum Vorschein kommt, lässt man erst die eingebundene Canüle vollaufen, steckt dann die Spritze fest ein und drückt den Stempel ganz langsam und stätig vorwärts. So wenigstens verfährt man bei der Injection kaltflüssiger Massen. Bei Leimmassen ist die Procedur etwas umständlicher, da man das Organ vorher bis ungefähr zur Temperatur der Masse, welche etwa 40—45° betragen darf, erwärmen muss. Am besten bleibt während der Injection das Organ in warmem Wasser liegen. Die Injection ist dann als beendet anzusehen, wenn die Masse reichlich aus der Vene abläuft, doch höre man auch schon vorher auf, sobald man merkt, dass der Widerstand sehr gross geworden ist. Eine Forcirung desselben würde nur zu Extravasaten führen. Nach beendeter Injection werden die Gefässe zugebunden und die Organe sofort in Härtungsflüssigkeit (Alcohol, Müller'sche Fl. etc.) gelegt. Wenn man recht kaltes Wasser zur

Verfügung hat, so bringt man die mit Leim injicirten erst eine Zeit lang in dieses, damit der Leim recht schnell erstarrt, sonst benutzt man Alcohol von mittlerer Concentration.

Eine besondere Methode wird gewöhnlich bei der Injection der Lymphgefässe angewandt, nämlich die sog. Einstichsmethode. Bei den meisten Organen hat man nur nöthig, die Spitze einer gewöhnlichen Pravaz'schen Spritze in das Parenchym, besonders aber unter die Kapsel einzustechen und dann die Masse auszuspritzen, um die Lymphgefässe zu füllen. Ganz besonders empfehlenswerth ist diese Methode zur Darstellung der Lymphbahnen in den Lymphdrüsen, den Darmwandungen etc.

Specieller Theil.

A. Vorbereitende Untersuchungen.

Sechstes Kapitel.

Die gewöhnlichsten Verunreinigungen der mikroskopischen Präparate.

Da es selbst bei vorsichtigster Zubereitung der Präparate oft genug vorkommen wird, dass dieselben Verunreinigungen der verschiedensten Art enthalten, welche leicht einmal Anlass zu Verwechselungen geben könnten, so ist es nöthig, dass sich der Anfänger von vornherein mit diesen Dingen vertraut mache. Es ist selbstverständlich, dass hier nicht alles das aufgezählt und beschrieben werden kann, was überhaupt einmal unberechtigter Weise in ein Präparat hineingerathen kann, ich beschränke mich daher auf die erfahrungsgemäss am häufigsten vorkommenden fremden Gebilde.

Da sind vor allen Dingen die Luftblasen (Fig. 10. B.) zu nennen, welche theils frei in der Flüssigkeit schwimmen, theils auf oder gar in dem Präparate liegen können. Sie sind leicht an ihrem breiten, dunkelen aber oft von concentrischen hellen Linien unterbrochenen, glänzenden Rande kenntlich, welcher nach innen zu bei gewisser Einstellung eine ganz scharfe Grenze erkennen lässt und dann beim Tieferschrauben der Linse sich immer mehr verbreitert, bis schliesslich nur ein ganz kleiner, hellglänzender Fleck übrig bleibt, welcher von einem breiten scharf conturirten dunkelen Saume umgeben ist. Bei höherer Einstellung verschwindet bei kleinen Blasen wenigstens der innere helle Fleck fast gänzlich. Wenn die Luft in Flüssigkeit sich befindet, so nimmt sie stets Kugelgestalt an, liegt sie aber in dem Präparate selbst, so kann sie ganz verschiedene unregelmässige Gestalt besitzen. Sehr eigenthüm-

liche Bilder zeigen sich oft, wenn das Deckgläschen an der Stelle, wo eine grössere Luftblase liegt, noch an seiner inneren Fläche ein wenig benetzt ist. Das Wasser bildet dann kleine, eckige Felder, die ein Ungeübter leicht für Zellen oder Aehnliches halten könnte.

Grosse Aehnlichkeit mit Luftblasen haben die Fetttröpfchen (Fig. 10. A.), welche zwar auch einen dunkelen glänzenden Saum besitzen, aber nicht einen so breiten wie die Luftblasen, und welche ausserdem in ihren inneren Theilen meistens einen eigenthümlichen Glanz besitzen, welcher erkennen lässt, dass hier noch etwas vorhanden ist, während man bei den Luftblasen den Eindruck des Nichts empfängt. Ganz sicher ist die Unterscheidung durch folgenden Versuch zu machen. Man stelle die zweifelhafte Blase so ein, dass sie eine scharfe Randbegränzung zeigt und schraube dann langsam den Tubus aufwärts und abwärts. Wenn beim Abwärtsschrauben das Centrum sehr glänzend wird und sich durch eine ganz scharfe Linie von dem breiten dunkelen Rand abhebt, dann hat man eine Luftblase vor sich; nimmt dagegen das Centrum beim Aufwärtsschrauben einen lebhaften Glanz an bei dunkelem Aussehen des Randes, so liegt ein Fetttröpfchen vor.

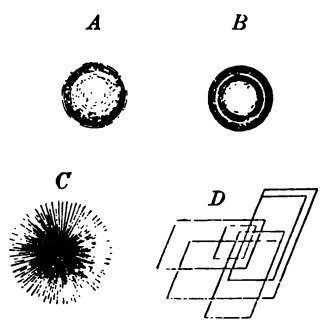

Fig. 10. A. Fettropfen, B. Luftblase, C. Fettkrystalle, D. Cholestearin.

Häufig findet man, besonders bei gehärteten Präparaten, Fettkrystalle (Fig. 10. C.), welche sich theils als isolirte feinste Nädelchen, theils als vielstrahlige, stechapfelförmige Bündel darstellen. Man nannte früher diese Bildungen Margarinkrystalle, sie bestehen aber aus einem Gemisch von Palmitin und Stearin.

Seltener trifft man auf eine verwandte Substanz, das Cholestearin (Fig. 10. D.), welches in Form grosser rhombischer Tafeln erscheint, die meistens in eigenthümlicher Weise sich zum Theil deckend übereinanderliegen. In dem zur Conservirung von Gehirn benutzten Alcohol ist stets Cholestearin in grosser Menge vorhanden.

Andere Krystalle finden sich, wenn die zu untersuchenden Organe schon etwas faul geworden sind, darunter vorzugsweise phosphorsaure Ammoniak-Magnesia (Fig. 11. A.), deren Krystalle eine ganz regelmässige sog. Sargdeckelform haben, ferner

oxalsaurer Kalk (Fig. 11. B.) in Form von Octaedern (Briefcouvertform).

Kochsalzkrystalle (Fig. 11. C.) erwähne ich noch, weil sie bei häufiger Benutzung der Kochsalzlösung leicht einmal auf den Deckgläschen oder Objektträgern gefunden werden könnten.

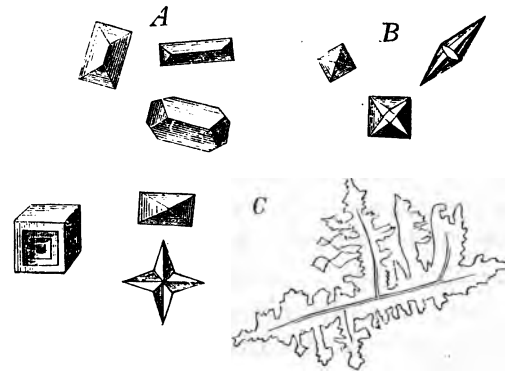

Fig. 11. A. Phosphorsaure Ammoniak-Magnesia, B. oxalsaurer Kalk, C. Kochsalz.

Die Krystallform ist sehr unregelmässig, doch entstehen beim Abscheiden aus verdunstender dünner Lösung vorzugsweise federförmige Krystalle, sonst kommen auch würfelförmige etc. vor, wie es am besten aus der Fig. 11. C. zu ersehen ist.

Bei der nothwendigen Benutzung von Wischtüchern, Fliesspapier etc. ist es kaum zu vermeiden, dass gelegentlich einmal kleine Fädchen von Wolle, Baumwolle oder Leinewand in die Präparate hineingerathen. Sehr leicht ist die Erkennung der Wollfäden (Fig. 12a.), da die zahlreich vorhandenen zackigen Querlinien, welche durch die Zellen des Oberhäutchens erzeugt werden, sofort in's Auge fallen müssen. Dieselben sieht man auch an den starken Fellhaaren von Meerschweinchen und Kaninchen (Fig. 12b.), welche ausserdem in einer hellen Grundsubstanz regelmässige dunkele Felder erkennen lassen. — Baumwolle (Fig. 12c.) bildet hohle, aber in der Mitte zusammengefallene und daher bandförmige, schraubenartig gedrehte Röhren, während die Leinwand-

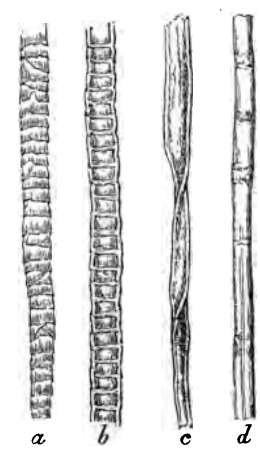

Fig. 12. a. Wollfaden, b. Kaninchenhaar, c. Baumwolle, d. Leinewand.

faser (Fig. 12d.) cylindrisch oder plattgedrückt, auch hohl, aber sehr dickwandig, glatt und mit (seltenen) Querlinien versehen ist.

Von lebenden Organismen, die sich zuweilen in den Präparaten vorfinden, nenne ich zuerst die verschiedenen Formen der Schizomyceten. Für gewöhnlich wird man nur 2 Formen finden 1) kleinste Kügelchen (Micrococcen, Fig. 13a.), meistens bewegungslos, oft zu kleinen rosenkranzförmigen Ketten oder zu grösseren Haufen vereinigt und 2) Stäbchen (Bacterien, Fig. 13b.) von bald grösserer bald geringerer Länge, bald ruhend, bald auf's lebhafteste in schiessender, schlängelnder, kreiselförmiger etc. Weise sich bewegend, entweder isolirt oder zu zweien, seltener zu mehreren mit einander verbunden. — Grosse Aehnlichkeit mit den langen Stäbchen oder Fadenbacterien haben die Leptothrixfäden (Fig. 13c.) der Mundhöhle, — nicht bewegliche lange dünne Stäbchen, welche häufig büschelförmig nebeneinander gelagert sind.

Sehr häufig sind auch die sogenannten Hefepilze (Fig. 13d.), welche aus kurzen ovalen Gliedern bestehen, die sich der Länge nach aneinanderreihen und häufig seitliche Sprossen tragen, so dass baumförmige Verästelungen entstehen. Meistens findet sich an den Polen der Glieder je ein glänzender Fetttropfen.

Fig. 13. a. Micrococcen, b. Bacterien, c. Leptothrix, d. Hefe, e. Schimmelpilze. a.—d. starke, e. schwache Vergr.

Höhere Pilze (Fig. 13e.) siedeln sich gern in der Müller'schen Flüssigkeit an und gelangen auf diese Weise auch zuweilen in die Präparate. Es sind die gewöhnlichen Schimmelpilze, von welchen man meistens die Mycelien findet, welche aus verzweigten, mit zahlreichen Querwänden versehenen Fäden bestehen. Oft sind aber auch zahlreiche runde, glänzende Sporen vorhanden.

Endlich mögen auch noch zwei Infusorien Erwähnung finden, welche sich häufig in schlecht zugekorkter Kochsalzlösung einfinden, ein kleines zu den Flagellaten gehörendes Wesen mit einem kurzovalen Leib und langer seitlich sitzender Geisel, mit welcher es sich oft sprungweise bewegt, und ein grösseres zu den Wimperthieren

gehöriges, welches auch oval gestaltet, mit Mundöffnung an dem einen Ende und mit mehreren runden Vacuolen im Innern versehen ist.

Präparate.

Ich möchte jedem Anfänger empfehlen, wenigstens einige der vorher aufgeführten Dinge in einem besonderen Präparate genau zu betrachten, damit er gleich von vornherein darüber orientirt ist.

1. Luftblasen und Fetttropfen erhält man in einem und demselben Gesichtsfeld, wenn man kurz nach dem Essen von schaumigem Speichel ein Präparat anfertigt.

2. Wollen-, Baumwollen- und Leinwand-Fasern zupft man sich von passenden Stoffen ab und bringt sie mit Wasser unter das Mikroskop.

3. Schizomyceten in verschiedenen Formen, ebenso Leptothrix schabt man sich mit irgend einem Instrumente von der hinteren Seite der Zähne ab und vertheilt die abgeschabten Massen in Wasser.

4. Pilzmycelien kann man sich leicht auf jedem Gefässe mit Müller'scher Flüssigkeit züchten, wenn man dasselbe einige Zeit offen stehen lässt. Man zerzupft etwas von der in der Flüssigkeit schwimmenden Masse. Sehr zierliche Präparate erhält man auf folgende Weise. Ein kleines Stückchen Obst, z. B. ein feines Apfelscheibchen von etwa 5 Qu.-Mm. Fläche wird auf einen Objektträger gelegt, mit einem Pinsel, mit welchem man vorher über eine schimmelige Fläche (Kellerwand etc.) herübergefahren ist, betupft und dann mit einem Deckgläschen bedeckt, welches an den 4 Ecken durch Wachströpfchen befestigt wird. Wenn man dieses Präparat in einem zugedeckten Glasgefässe, dessen Boden mit feuchtem Sand, Fliesspapier etc. bedeckt ist (feuchte Kammer), an einem warmen Orte aufbewahrt, so wächst aus dem Obststückchen in 2—3 Tagen ein Wald von Pilzfäden hervor, welche meistens dem sog. Pinselschimmel (Penicillium glaucum) angehören, wie man leicht an den pinselförmigen Fructificationsorganen erkennt.

Siebentes Kapitel.

Die Zellen.

Bevor man an die Untersuchung der einfachen Gewebe und der aus ihnen zusammengesetzten Organe herangeht, muss man sich zunächst eine genaue Vorstellung von denjenigen Gebilden verschaffen, welche als die letzten vitalen Elemente sämmtlicher Gewebe anzusehen sind, den sog. Zellen.

Aus Zellen bauen sich alle Gewebe auf; es giebt kein Gewebe, welches nicht zu irgend einer Zeit seines Lebens Zellen enthielte;

ja in einer sehr frühen Zeit der Entwickelung bestehen alle Gewebe überhaupt nur aus Zellen. Die Bedeutung der Zellen für die organischen Wesen erkannte man in dem zweiten Viertel unseres Jahrhunderts und zwar zuerst für die Pflanzen. Schleiden wies nach, dass alle Theile der Pflanzen ohne Ausnahme in letzter Instanz aus Gebilden bestehen, an welchen man 4 Bestandtheile wahrnehmen kann (Fig. 14. A.): 1) eine feste Membran (Zellhülle, Zellmembran), 2) einen meistens flüssigen oder doch weichen Inhalt (Zellenleib), 3) in demselben suspendirt ein kleines Bläschen (Zellenkern), welches seinerseits wieder 4) ein oder mehrere homogene, glänzende Körnchen (Kernkörperchen) enthält.

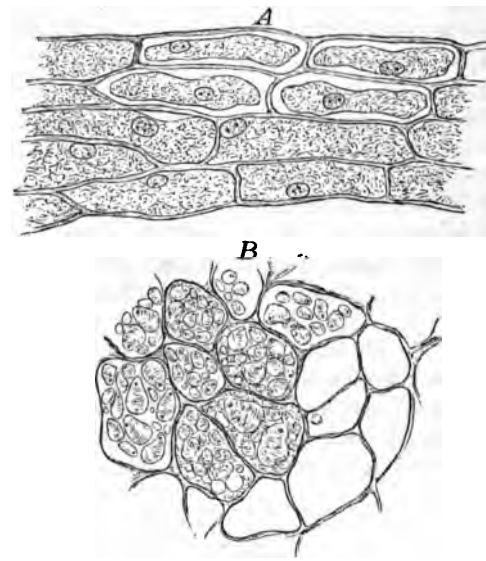

Fig. 14. Pflanzenzellen. A. Zwiebelzellen; durch Behandlung mit Jod sind ausser den Kernen und Kernkörperchen auch die Primordialschläuche deutlich gemacht, welche sich in den oberen Zellen etwas von der Cellulosehülle zurückgezogen haben. B. Kartoffelzellen, zum Theil mit Amylonkörnern gefüllt. Schwache Vergrösserung.

Die Zellenmembran hat häufig eine Gestalt wie die Wände eines kleinen Zimmers, einer Zelle und daher stammt der Name für diese Gebilde, den man auch da beibehalten hat, wo die Vergleichung nicht mehr passt. Sie ist bei den Pflanzenzellen von sehr verschiedener Dicke und besteht aus einem stickstofffreien Stoffe, der Cellulose, welche durch eine sehr characteristische Reaction ausgezeichnet ist. Wenn man Cellulose mit Jod in Be-

rührung bringt, so färbt sie sich nicht, nimmt aber bei nachträglichem Hinzufügen von concentrirter Schwefelsäure eine schöne blaue Farbe an, während die Säure allein keine Färbung hervorruft.

Der Zellenleib ist bei den Pflanzen aus mannigfachen Bestandtheilen zusammengesetzt; der wichtigste und zugleich derjenige, welcher bei jungen Zellen vorwiegt, ist eine meist feinkörnige, eiweissartige, also stickstoffhaltige Masse, das Protoplasma (v. Mohl), welches in der Regel in ganz typischer Vertheilung in den Zellen vorkommt. Die Hauptmasse desselben ist nämlich in Form eines Häutchens dicht unter der Cellulosehülle angehäuft, so dass also gleichsam eine zweite Zellmembran vorhanden ist, die man auch früher mit einem besonderen Namen als Primordialschlauch bezeichnete, welche aber in der That nichts anderes ist, als das Protoplasma der Zelle selbst. Von dem Primordialschlauche gehen meistens feine Züge von Protoplasma nach dem Inneren der Zelle, wo um den Kern herum häufig noch eine grössere Protoplasmamenge sich angehäuft findet. Das Protoplasma nimmt bei der Behandlung mit Jod eine gelbe bis braune Farbe an, die durch Schwefelsäure eine mehr rothbraune Nüance erhält. Unter der Einwirkung von Essigsäure verliert es seine körnige Beschaffenheit mehr oder weniger und quillt auf. Der Zellenleib der Pflanzen beherbergt ausser dem Protoplasma noch viele andere Stoffe, welche theils für das Leben der Pflanze selbst von Wichtigkeit sind und dann in sehr weiter Verbreitung sich finden, z. B. Chlorophyll, Amylon, theils als besondere Erzeugnisse der betreffenden Pflanze zu betrachten sind, z. B. Farbstoffe, Krystalle etc. Wenn die Pflanze lebt, sieht man häufig unter dem Mikroskope eine ganz regelmässige Circulation des Inhaltes, die besonders gut an Wasserpflanzen zu beobachten ist. Für den Mediciner ist von dem nicht protoplasmatischen Inhalte der Pflanzenzellen das Amylon (Fig. 14. B.) am interessantesten wegen der Aehnlichkeit seiner Reactionen mit einem pathologischen Producte, welches dieser Aehnlichkeit wegen von Virchow als Amyloid bezeichnet worden ist. Der blosse Zusatz von Jodlösung nämlich erzeugt an den Amylonkörnern, welche z. B. bei der Kartoffel bei verschiedener Grösse eine im Ganzen eiförmige Gestalt und eine feine excentrische, am dünnen Ende dichtere, am dickeren weniger dichte Streifung besitzen, eine anfänglich hellere, allmählich immer dunkler und schliesslich fast schwarz werdende blaue Färbung. Nach Einwirkung von Schwefelsäure quellen die Körner

stark auf und nehmen ausnahmslos eine schöne himmelblaue Farbe an.

Der Zellenkern besitzt der Regel nach eine deutlich als dunkele, oft doppelt conturirte Linie erkennbare Membran und einen flüssigen, bald ganz klaren, bald körnigen Inhalt. Auch er besteht aus einer eiweissartigen Substanz, welche sich aber in vieler Beziehung gegen Reagentien anders verhält als das Zellprotoplasma, besonders in Essigsäure nicht aufquillt sondern schrumpft und auch durch Jod sowie viele andere Färbemittel eine intensivere Färbung erhält als jenes. Häufig, besonders bei jungen Zellen, sind mehrere Kerne vorhanden.

Die Kernkörperchen färben sich noch intensiver als die Kerne und sind in körnigen Kernen oft schwer von den anderen Körnchen zu unterscheiden.

Nachdem einmal die Bedeutung der Zellen für die Pflanzen erkannt war, gelang es bald nachzuweisen (Schwann), dass ganz ähnliche Gebilde von derselben Bedeutung auch bei Thieren und Menschen (Fig. 15.) vorkommen. Man übertrug anfänglich ohne weiteres das für die Pflanzenzellen aufgestellte Schema auch auf die thierischen und dachte sich also unter einer Zelle ein Gebilde, welches innerhalb einer chemisch wesentlich differenten Hülle einen vorzugsweise aus Protoplasma mit Kern und Kernkörperchen gebildeten Leib besitzt. Man musste jedoch bald erkennen, dass durchaus nicht alle Gebilde, welchen offenbar die Function und Bedeutung von Zellen zukommt, die genannten 4 Bestandtheile besitzen, dass vor allem die chemisch differente Hülle nur bei sehr wenigen thierischen Zellen (Knorpelzellen) vorkommt, dass bei anderen die vorhandene Hülle ähnliche chemische Zusammensetzung zeigt wie der Zellenleib und deshalb eher mit dem Primordialschlauche der Pflanzenzellen als mit ihrer Cellulosehülle in Parallele gestellt werden kann. In vielen thierischen und menschlichen Zellen fehlt selbst diese noch, und es sind gerade die jüngeren, welche ihrer entbehren, so dass sogar M. Schultze den Ausspruch that, das Auftreten einer Membran an thierischen Zellen sei meistens ein

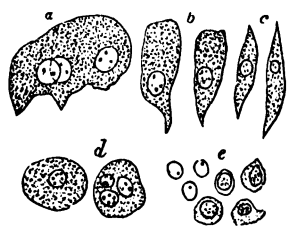

Fig. 15. Menschliche Zellen. a.—d. Verschiedene Formen der Epithelzellen der Harnblase, e. Lymphdrüsenzellen, rechts mit geschrumpften Kernen nach Essigsäure-Einwirkung, links oben drei freie Kerne. Vergr. $^{300}/_{1}$.

Zeichen von Senescenz. — Wie die Membran, so fehlt auch häufig das Kernkörperchen und man ist also jetzt dahin gekommen für eine echte thierische Zelle nur noch zwei Bestandtheile zu verlangen, einen protoplasmatischen Zellenleib und einen Kern. Einzelne Histologen (z. B. Brücke) sind sogar noch weiter gegangen und haben auch den Kern als einen nicht nothwendigen Bestandtheil der Zellen ansehen wollen, allein die meisten Gelehrten wollen doch diese kernlosen Protoplasmaklümpchen nicht als echte, ausgebildete Zellen gelten lassen, besonders auch deswegen, weil wenigstens bei einer Function der Zelle der Kern von der höchsten Bedeutung, ja von maassgebender Wichtigkeit zu sein scheint, nämlich bei der Theilung der Zellen. Man nahm früher an — und gerade der um die Zellenlehre so sehr verdiente Schwann stellte ein solches Schema auf —, dass neue Zellen in der Weise entstünden, dass in einer körnigen Bildungsflüssigkeit, dem Blastem, einzelne durch besondere Grösse ausgezeichnete Körnchen sich zu Kernkörperchen constituirten, dass dann um diese herum andere Körnchen sich ansammelten, welche durch Bildung einer Membran einen Kern fertigstellten, der dann wiederum zum Mittelpunkte neuer Körnchenanhäufungen werde, aus welchen endlich durch Bildung einer zweiten Membran die fertige Zelle hervorgehe. Es ist eines der Verdienste von Virchow, nachgewiesen zu haben, dass diese Vorstellung falsch war, dass vielmehr die neuen Zellen aus den alten, und zwar meistens durch Theilung hervorgehen, eine Anschauung, der er in dem Satze omnis cellula e cellula Ausdruck gab, welcher auch heut zu Tage noch als Regel vollständigste Gültigkeit besitzt. Bei dieser Bildung neuer Zellen durch Theilung geht der Theilungsprocess von dem Kerne aus, so dass dieser zuerst in der Mitte eine Einschnürung, dann eine immer vollständiger werdende Trennung erfährt bis schliesslich in einer Zelle zwei Kerne sich befinden. Nun erst beginnt auch das Protoplasma einen ähnlichen Furchungs- und Trennungsprocess durchzumachen, dessen Schlussresultat zwei vollständig getrennte, kernhaltige Zellen sind.

Aus solchen Zellen sind, wie schon Eingangs dieses Kapitels erwähnt wurde, sämmtliche Gewebe des Körpers in letzter Instanz zusammengesetzt, allein sie werden nicht ausschliesslich von Zellen gebildet, sondern auch von einer verschieden zusammengesetzten und geformten Substanz, welche zwischen den Zellen sich befindet und daher die Intercellularsubstanz genannt wird. Die Intercellu-

larsubstanz ist ein Erzeugniss der Zellen, mag man sie sich durch directe Umbildung des Zellenleibes oder aus einer Art von Secret der Zelle entstanden denken. Ihre Menge ist aber in den verschiedenen Geweben sehr verschieden, bei einigen um so grösser, je älter sie sind, bei anderen so gross, dass man sie eine Zeit lang sogar für zellenfrei halten konnte.

Eine allgemein gültige Eintheilung der Gewebe ist bis jetzt noch nicht erzielt worden, ich zähle deshalb im Folgenden die einzelnen Gewebsformen: Zellen- oder Epithelgewebe, Bindesubstanzen, Blut und Lymphe, Muskel- und Nervengewebe einfach nach einander auf, indem ich bei jeder ihre characteristischsten Eigenschaften angebe und durch Präparate zu erläutern suche.

Präparate.

1. Einfache Pflanzenzellen (Fig. 14. A.). Von der concaven Oberfläche der auseinandergebogenen fleischigen Zwiebelschaalen lässt sich mit der Pincette ganz leicht ein dünnes, nur aus einer einzigen Zellenlage bestehendes Häutchen abziehen. Die Zellen haben eine lange schmale, eckige Gestalt, grosse runde Kerne mit meistens 2—3 Kernkörperchen.

a) Ein Stückchen des Häutchens kommt 3—5 Minuten lang in Jodlösung, dann wird es in Wasser abgespült und in einem Tropfen Wasser untersucht, wobei schon eine schwächere Vergrösserung hinreicht. Der gelbgefärbte Primordialschlauch hat sich oft eine kleine Strecke von der Cellulosehülle zurückgezogen (Fig. 14. A., oben rechts), deren Ungefärbtbleiben man gerade an solchen Stellen sehr gut sehen kann. Man beachte die verschiedene Intensität der Färbung von Protoplasma, Kern und Kernkörperchen. — Hat man das Präparat genügend durchgemustert, so lässt man von der Seite her mit Hülfe von Fliesspapier einige Tropfen Schwefelsäure hinzulaufen, welche alsbald eine blaue Färbung der Cellulose hervorrufen wird, deren allmähliches Fortschreiten nach dem Innern des Präparates man leicht unter dem Mikroskope verfolgen kann. Nachdem die Säure eine kurze Zeit lang eingewirkt hat, verschwindet die blaue Farbe wieder und macht einer schmutzig röthlichen Platz.

b) Ein anderes Stückchen des Häutchens untersucht man ohne vorhergehende Färbung in Wasser, wobei man sich bemühen möge, die nun viel weniger deutlichen Kerne und Kernkörperchen mit stärkeren sowohl wie schwächeren Vergrösserungen zu erkennen.

2. Pflanzenzellen mit Amylonkörnern (Fig. 14. B.). Feine Schnittchen einer Kartoffel werden in Wasser ausgebreitet. Die Trübung, welche das letztere erleidet, rührt von Amylonkörnern her, welche man erst durch einen Strom Wasser, den man mit Hülfe von Fliesspapier unter dem Deckgläschen hergehen lässt, nach Möglichkeit entfernt. Man sieht nun am Rande des Schnittes die rundlich gestalteten Zellen, welche mehr oder weniger mit Amylonkörnern gefüllt sind, von denen die grösseren leicht die excentrische

Streifung erkennen lassen. Nun lässt man von der Seite her einige Tropfen Jodlösung zufliessen, welche alsbald die Körner blau färbt, wobei die Streifung derselben allmählich immer undeutlicher wird. — Will man auch bei diesem Präparat nach dem Jod noch Schwefelsäure einwirken lassen, so ist es besser einen Schnitt ganz in Jodlösung zu legen und dann in Wasser abzuspülen, weil Schwefelsäure mit der Jodlösung Niederschläge (von Jod) giebt.

3. Thierische Zellen (Fig. 15.). a) Wenn man mit einem Scalpell über die Schleimhaut der Harnblase schabend herüberfährt und die abgestrichenen grauen Massen in Wasser so vertheilt, dass man gar keine grösseren Partikelchen mehr sieht, sondern dass das Wasser eine gleichmässige Trübung zeigt, dann wird man Gelegenheit haben zu gleicher Zeit die allerverschiedenartigsten Zellen zu sehen: grosse platte Gebilde, an einer Seite oft mit kleinen Zacken versehen, mit einem oder mehreren Kernen (Fig. 15a.); dann keulenförmige mit oft sehr langen dünnen Schwänzen (Fig. 15b.); spindelförmige, mit zwei Fortsätzen (Fig. 15c.); rundliche (Fig. 15d.) u. s. w. Sämmtliche Kerne enthalten Kernkörperchen, die Zellen neben den feinen Körnchen des Protoplasma auch oft noch grössere, sehr stark glänzende (Fettkörnchen) oder auch matte, graue Körner (wahrscheinlich organische Gebilde). — Dieses Präparat hat ganz besonderes Interesse, weil es ein physiologisches Paradigma für die pathologischen Krebszellen darbietet, denen man besonders früher das Geschwänztsein und die Polymorphie als characteristische Eigenschaften zuschrieb. — Um sich gleich von vornherein eine Anschauung von der Wirkung der Essigsäure auf die Zellen zu verschaffen, setze man dem Präparate einen Tropfen 1 proc. Essigsäure zu. Es wird dann die eigentliche Protoplasmakörnung verschwinden, die Kerne dagegen werden mit dunkeleren Rändern deutlicher hervortreten.

b) Wenngleich schon die Harnblasenepithelien an Grösse bei weitem hinter den vorher beschriebenen Pflanzenzellen zurückbleiben, so gehören sie doch schon zu den grösseren thierischen Zellen und man mache deshalb noch ein zweites Präparat durch Zerzupfen eines kleinen Stückchens einer Lymphdrüse in Kochsalz, welches Zellen darbieten wird, die bei weitem noch nicht die Grösse der Kerne der Zwiebelzellen erreichen (Fig. 15e.). Abgesehen von der Kleinheit der ganzen Zellen sind sie auch deswegen noch von Interesse, weil sie ein Beispiel von Zellen liefern, deren Kern die Hauptmasse des Gebildes ausmacht, während der Zellenleib nur durch einen ganz schmalen, hellen Saum gebildet wird. Beim Zerzupfen besonders nicht mehr ganz frischer Drüsen löst sich dieser Saum gern von den Kernen ab, die dann als sog. frei Kerne in der Flüssigkeit umherschwimmen. Man erkennt sie als Kerne an ihrer bläschenförmigen Beschaffenheit und dem deutlichen Kernkörperchen, welches sie alle besitzen (Fig. 15e., links oben). Um vollkommen unversehrte Zellen zu erhalten, zerzupft man ganz frische Lymphdrüsen in dünner Osmiumsäurelösung. — Es ist selbstverständlich, dass man bei diesem Präparat nicht die beim Zerzupfen übrig bleibenden Bröckchen, sondern die in der Flüssigkeit suspendirten Gebilde betrachten muss.

B. Die einfachen Gewebe.

Achtes Kapitel.

Das Zellen- oder Epithelgewebe.

Das Zellengewebe, welches wir vorzugsweise als Ueberzug der äusseren Haut, der Schleimhäute, Drüsenkanäle und vieler Höhlen des Körpers finden, ist hauptsächlich dadurch characterisirt, dass die Zwischensubstanz den Zellen gegenüber durchaus in den Hintergrund tritt und nur durch eine geringe Menge einer Kittsubstanz, welche die Zellen an einander befestigt, repräsentirt wird. Man kann durch verschiedene Mittel, besonders schön durch Argentum nitric. diese Kittsubstanz färben und sie dadurch deutlich zur Anschauung bringen. Es interessiren uns hier vorzugsweise diejenigen Zellen, welche auch den Namen Epithelzellen tragen und in Rücksicht auf ihre Gestalt in zwei Hauptgruppen zerfallen, die Plattenepithelien und die Cylinderepithelien. Beide Formen von Zellen können entweder in einer einfachen Lage vorhanden sein (einschichtige E.) oder in mehreren Schichten übereinander liegen (mehrschichtige oder geschichtete E.). Als Uebergangsepithel hat man eine an den Harnwegen vorkommende Sorte von Epithelien bezeichnet, welche theils eine mehr platte, theils eine mehr cylinderförmige Gestalt besitzen. Das Uebergangsepithel gehört zu den mehrschichtigen Epithelien.

Die Plattenepithelien (Fig. 16.) haben seltener eine regelmässige, z. B. sechseckige Gestalt (f), meistens sind sie unregelmässig, so dass sie von der Fläche gesehen wie die Steine eines Strassenpflasters aussehen (daher auch der Name Pflasterepithelien). Sie besitzen wie die meisten echten Epithelien ein körniges Protoplasma und einen grossen bläschenförmigen Kern mit einem oder mehreren deutlichen Kernkörperchen. Als geschichtetes Epithelium überziehen sie die äussere Haut und die meisten mit derselben in Verbindung stehenden Schleimhäute (bes. Mund- und Oesophagusschleimhaut, Scheide, Urethra etc.). Sie sind an diesen Stellen besonders ausgezeichnet durch eine eigenthümliche Umwandlung,

welche die Zellen der obersten Lagen erlitten haben und welche nicht nur ihre chemische Zusammensetzung, sondern auch ihre Gestalt betrifft, die sog. Verhornung. Während die Zellen der unteren Schichten (Fig. 16a.) kleiner, mehr kugelig und stark gekörnt sind, werden sie in höheren Schichten (Fig. 16b.) breiter aber viel platter; die Körnung des Leibes verschwindet immer mehr, die Kerne verlieren ihren bläschenförmigen Charakter, bekommen ein homogenes Aussehen und werden zugleich kleiner, der Zellenleib wird immer mehr blättchenartig, der Kern verschwindet endlich ganz und es bleibt nichts übrig als ein ganz dünnes homogenes, leicht sich zusammenfaltendes kernloses Schüppchen (Fig. 16e.), dem man es nicht ansehen würde, dass es aus einer Zelle hervorgegangen ist, wenn man nicht seine Entstehung verfolgen könnte. Einige Aehnlichkeit mit einer Zelle kann man allerdings dem Hornschüppchen wieder dadurch verleihen, dass man es mit verdünnten Alcalien behandelt — es quillt darin auf und stellt mit seinen

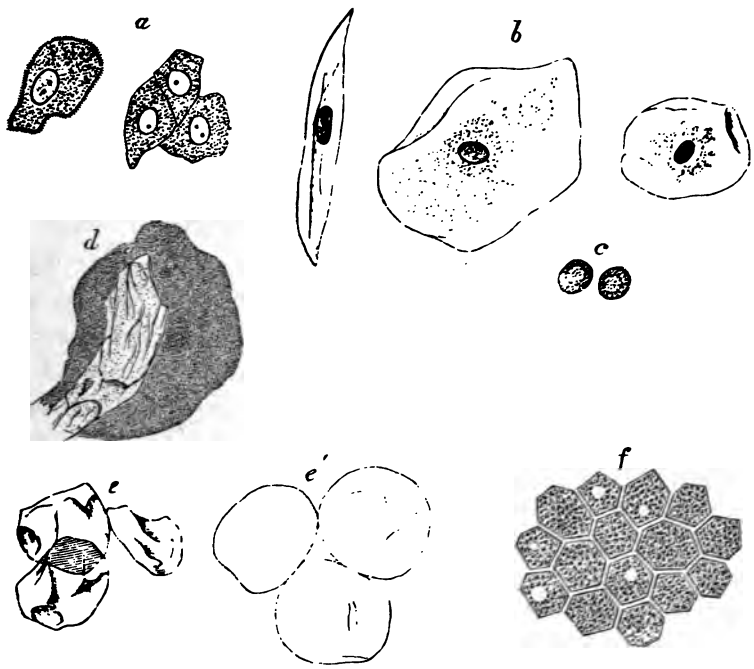

Fig. 16. Plattenepithelien. a. Zellen aus den tieferen Schichten der weiblichen Scheide, links mit **Stacheln. b.** verhornende Zellen aus der Mundhöhle, die erste in Seitenansicht, bei den anderen **um die Kerne Micrococcen. c.** Speichelzellen. **d.** Papillenepithel mit Micrococcen. **e.** Hornschüppchen von der äusseren Haut, bei e' nach Einwirkung von Kalilauge. **f.** Pigmentepithel der Retina, in einigen Zellen die Kerne zu sehen. Vergr. a.—c. u. e.—f. $^{300}/_{1}$; d. schwächer.

Nachbarn zusammen wieder ein ganz hübsches Pflaster her (Fig. 16e'). Man darf jedoch die Lösung nicht zu sehr verdünnen, sonst kann die Quellung so übermässig stark werden, dass das Schüppchen gänzlich zu Grunde geht. Zugleich mit der geschilderten morphologischen Umänderung hat sich der Leib auch chemisch, in Hornsubstanz (Keratin), umgewandelt. — Noch ist zu erwähnen, dass die körnigen Zellen aus den tieferen Schichten meistens an ihren Rändern zahlreiche Stacheln oder zahnartige Fortsätze tragen (Stachelzellen, Fig. 16a. links), welche sich oft eine Strecke weit in das Innere des Zellenleibes verfolgen lassen.

Eine besondere Eigenthümlichkeit besitzen die einschichtigen Plattenepithelien der Retina (Fig. 16f.) in einem bald helleren bald dunkleren braunen, unregelmässig körnigen Pigment (daher Pigmentepithelien), welches häufig die Stelle, wo der Kern liegt, frei lässt, was sich leicht begreift, wenn man bedenkt, dass bei der platten Gestalt der Zelle zwischen dem Kern und der Zellenoberfläche nicht viel Raum für Pigment übrig ist. Zu gleicher Zeit zeichnen sich diese Pigmentepithelien durch eine sehr regelmässige, im Ganzen sechseckige Gestalt aus, mit ganz scharfen Kanten und Ecken, wie man sie sonst bei keinem Epithel wiederfindet. Dieses Präparat bietet nebenbei noch Gelegenheit zu einer wichtigen Beobachtung, auf die ich nicht unterlassen will hinzuweisen. Bei der Zubereitung geschieht es sehr leicht, dass einzelne Zellen zerrissen werden und dass die Pigmentkörnchen in der umgebenden Flüssigkeit sich zerstreuen. Ist diese Flüssigkeit Wasser oder ein ähnliches dünnflüssiges Medium, so erkennt man bei stärkerer Vergrösserung leicht ein ruheloses Hin- und Hertanzen der kleinen Pigmentkörnchen, bei welchem sie nicht bloss zitternd sich hin- und herbewegen, sondern auch sich um ihre Axen drehen, so dass dasselbe Körperchen bald rundlich (Queransicht), bald länglich (Längsansicht) erscheint. Sie bleiben dabei auch nicht auf derselben Stelle liegen, sondern können ihren Platz wechseln, so dass man leicht versucht sein könnte, diese Bewegung für eine vitale zu halten, wovon selbstverständlich hier keine Rede sein kann. Es handelt sich vielmehr um ein einfaches physikalisches Phänomen (sog. Brown'sche Molekularbewegung), hervorgerufen wahrscheinlich durch ganz kleine Ströme, welche in der Flüssigkeit durch die Verdunstung an den Seiten des Deckglases erzeugt werden. Je mehr diese durch die äussere Temperatur begünstigt wird, desto

lebhafter ist auch die Bewegung. Es kommt dabei natürlich gar nicht darauf an, welcher Art die in der Flüssigkeit schwimmenden Moleküle sind, ob Pigmentkörner oder kleine Krystalle, Fettkörnchen oder auch kleinste niedere Organismen, wie Bacterien, Micrococcen etc., denen oft von unerfahrenen Beobachtern wegen der Brown'schen Molekularbewegung ausnahmslos eine Eigenbewegung zugeschrieben wird, welche nur einzelnen Formen zukommt.

Wie das Pigmentepithel so rechnete man bis vor kurzem auch jene Zellen, welche in einfacher Schicht die Oberfläche der serösen Höhlen, der Blut- und Lymphgefässe, der Schleimbeutel etc. auskleiden, unbedenklich den einschichtigen Plattenepithelien zu, während ihnen in neuerer Zeit nach dem Vorgange von His von vielen Histologen eine andere Stellung nebst einem anderen Namen zuertheilt worden ist. Die genannten Zellen bilden ein ganz dünnes, zartes Häutchen (Fig. 17.), welches man, so lange es sich in situ befindet, gar nicht sehen kann, welches sich aber nach dem Tode leicht loslöst und dann in der Flüssigkeit z. B. des Herzbeutels in Form ganz durchscheinender, schleierartiger Flöckchen herumschwimmt. Die einzelnen Zellen haben eine ganz platte Gestalt mit meist rhombischer oder selbst spindeltörmiger Fläche, deren Begrenzung nicht gerade, sondern mehr oder weniger zackig ist. Sie besitzen einen grossen bläschenförmigen Kern mit Kernkörperchen, aber in der Regel nur ganz wenig körniges Protoplasma, welches vorzugs-

Fig. 17. Endothelzellen. A. Eine Flocke aus der Pericardialflüssigkeit vom Menschen, rechts unten drei lymphoide Zellen; B. Mesenterium eines Kaninchens, mit Arg. nitric. u. Hämatoxylin behandelt. Man sieht unter dem Endothel ausser verschiedenen Bindegewebsfasern auch zwei Gefässe. Vergr. $^{115}/_{1}$.

weise um den Kern herumsitzt, so dass also ihr Leib zum grössten Theile nur durch eine dünne homogene Platte dargestellt wird. Obwohl sie in Folge dieser Eigenthümlichkeit ihres Leibes einige Aehnlichkeit mit verhornten Plattenepithelien besitzen, so sind sie

doch schon morphologisch von den Plattenepithelien, wie sie vorher geschildert wurden, verschieden. Trotzdem würde dies nicht zur Abtrennung von jenen genügt haben, wenn nicht auch eine wesentliche Differenz in Bezug auf den Ursprung zwischen beiden vorhanden wäre. Die echten Epithelien nämlich entwickeln sich entweder aus dem äusseren Keimblatte (Horn-Sinnesblatt) oder aus dem inneren (Darmdrüsenblatt), während die besprochenen Zellen aus dem mittleren Keimblatt hervorgehen. His hat diesen Verschiedenheiten auch im Namen Ausdruck gegeben, indem er die Zellen, weil sie vorzugsweise die inneren, nicht mit der äusseren Luft in Verbindung stehenden Oberflächen des Körpers auskleiden, Endothelien genannt hat, ein Name, dessen Bildung man nicht zu strenge beurtheilen muss, da er nach einer schon übertragenen Bedeutung des Wortes Epithelium gebildet ist, welches eigentlich nur den Ueberzug der Brustwarze (θηλή) bedeutet. Die Zellen des Endotheliums sind wie diejenigen des Epitheliums durch eine eiweissartige Kittsubstanz mit einander verbunden, welche sich leicht durch Argentum nitricum zur Ansicht bringen lässt, indem dieses sich mit derselben zu einem Silberalbuminat verbindet, welches im Lichte sich wieder zersetzt und einen braunen oder schwarzen Niederschlag entstehen lässt. Durch diese Reaction ist es überhaupt erst möglich geworden, das Endothelium genauer zu erkennen und zu studiren und wenn man gegen die Silberbilder auch eingewendet hat, dass sie sich auch auf einer ganz reinen Glastafel erzeugen lassen, so kann doch hier von Kunstprodukten nicht die Rede sein, da es ohne Schwierigkeit gelingt, im Inneren eines jeden durch die schwarzen Silberlinien umgrenzten Feldes einen Kern nachzuweisen und da es auch noch andere Methoden giebt, durch welche sich genau entsprechend den Silberfeldern die Endothelzellen darstellen lassen. (Ueber die Beziehungen des Endotheliums zum Bindegewebe siehe bei diesem).

Die zweite Abtheilung der Epithelien, die der Cylinderepithelien (Fig. 18.), zeigt, wenn man die nebeneinander liegenden Zellen von der Fläche sieht (Fig. 18c.), ein ähnliches Bild wie die Pflasterepithelien, nur sind die einzelnen „Pflastersteine“ viel kleiner und besonders ist der neben dem Kern erscheinende Theil des Zellenleibes viel schmäler als dort. Das eigentlich Charakteristische der Zellen ist ihre Seitenansicht, bei welcher dieselben einem Cylinder oder auch einem spitzen oder abgestumpften Kegel gleichen, deren

Basis immer nach der Oberfläche der von den Zellen ausgekleideten Höhle, deren Spitze nach dem Gewebe, auf welchem sie aufsitzen, gerichtet ist. Die Kernkörperchen enthaltenden Kerne sind meistens länglich oval und bedingen häufig eine spindelförmige Verdickung des sonst sehr schmalen Zellenleibes. Wie bei den Plattenepithelien sind auch hier die einzelnen Zellen durch Kittsubstanz verbunden, welche zwischen den dünneren Enden der Zellen oft in etwas grösserer Menge vorhanden ist.

Die einfachen Cylinderepithelien kommen in grösster Menge im Verdauungskanale vor, von der Cardia bis zum Anus, ferner in der Gallenblase, in vielen Ausführungsgängen von Drüsen etc. Eine eigenthümliche Besonderheit besitzen die Zellen des Dünndarmes (Fig. 18b.) und der Gallenblase in einer membranartigen Verdickung an ihrem stumpfen (oberen) Ende. Dieser basale Saum oder Deckel ist deutlich doppelt contourirt und nicht homogen, sondern in senkrechter Richtung von feinen Porenkanälchen durchbrochen, welche ihm ein streifiges Aussehen geben. Derselbe ist sehr empfindlich, quillt z. B. schon in destillirtem Wasser so auf, dass er ganz blass wird und sich viertelmondförmig um das Zellen-

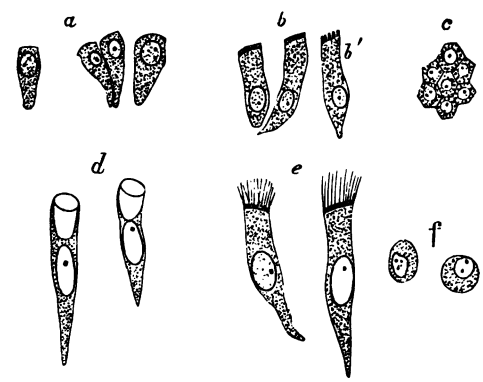

Fig. 18. Cylinderepithelien; a. vom Dickdarm, b. vom Dünndarm mit Saum, welcher bei b' in Folge von Wassereinwirkung zerfallen ist; c. Flächenansicht von b.; d. Becherzellen aus dem Magen vom Frosch, mit $^1/_3$ Alcohol u. Anilinviolett; e. Flimmerzellen der Trachea; f. Schleimzellen ebendaher. Vergr. $^{250}/_1$.

ende herumlegt; durch Wasser und verdünnte Säuren zerfällt er leicht den Porenkanälchen entsprechend in kurze breite haarartige Stückchen (Fig. 18b') oder hebt sich auch wie ein wirklicher Deckel ganz von der Zelle los. Man nimmt an, dass durch die Porenkanälchen die Fettkörnchen der Nahrung in die Zellen aufgenommen

werden, von wo sie dann weiter nach den Chylusgefässen der Zotten und der Schleimhaut geschafft werden. — Während die eben beschriebene Veränderung der grössten Mehrzahl der Zellen an den genannten Schleimhäuten zukommt, zeigen dagegen nur einzelne hier sowohl wie auch an anderen Orten eine anderweitige Veränderung, welche man wohl als eine pathologische und zwar als eine schleimige Degeneration aufzufassen hat, die aber vielfach mit normalen Vorgängen in Verbindung gebracht worden ist. An diesen Zellen (Fig. 18d.) fehlt der Saum, die obere Hälfte ist verbreitert und in eine durchscheinende homogene schleimige Masse verwandelt. Das ganze Gebilde hat einige Aehnlichkeit mit einem Weinbecher und daher tragen diese Zellen den Namen Becherzellen.

Als eine Unterabtheilung der Cylinderzellen erscheinen beim Menschen die sog. Flimmer- oder Wimperzellen (Fig. 18e.), welche bei Thieren auch als Plattenepithelien resp. Endothelien (Froschherzbeutel z. B.) vorkommen*). Sie sind ausgezeichnet durch einen Besatz von feinen Härchen (Wimper- oder Flimmerhaare), welche, ungefähr 15—20 an Zahl, an der oberen abgestutzten Fläche der Zellen sitzen und welche in der Länge etwa mit dem Kerne übereinstimmen und meistens nach einer Seite hin etwas gebogen sind. Sie sitzen nicht direct auf dem Zellenprotoplasma auf, sondern auf einem Saume, welcher ähnlich aussieht aber dünner ist wie derjenige der Dünndarmzellen. Während des Lebens machen die Flimmerhärchen schlagende Bewegungen, welche nicht nur bei den Härchen derselben Zelle, sondern auch bei denjenigen derselben Schleimhaut in demselben Sinne erfolgen, so dass also z. B. der Schlag der Wimperzellen der Trachea nach der Mundhöhle zu gerichtet und dadurch im Stande ist, kleine Partikelchen (Staubtheilchen, Kohlenstäubchen etc.), welche mit der Athmungsluft in die Respirationswege hineingelangten, allmählich wieder nach oben und dadurch nach aussen zu befördern. Nach dem Tode hört die Wimperung allmählich auf, doch kann man sie noch nach 48, ja 72 Stunden erhalten finden. Sehr interessant ist die von Virchow herrührende Beobachtung, dass die Wimperung, wenn sie kurz vorher zur Ruhe gekommen war, durch Zusatz ganz verdünnter Alcalien wieder für einige Zeit hervorgerufen werden kann. —

*) Nur in den Hirnhöhlen und in der Paukenhöhle kommen auch beim Menschen zum Theil wimpernde Pflasterepithelien vor.

Der Uebergangs-Epithelien, welche weder reine Platten-, noch reine Cylinder-Epithelien sind, ist schon früher (p. 55, Präp. 3a., Fig. 15.) gedacht worden. Es sei nur noch bemerkt, dass die dort angegebenen verschiedenen Zellformen in der angeführten Reihenfolge von der Oberfläche der Blase aus auf einander folgen.

Präparate.

1. Nicht verhornte Plattenepithelien (Fig. 16a.) erhält man neben verhornten bei starkem Abschaben der Schleimhaut des Oesophagus oder der Scheide. Die abgeschabten Bröckchen werden in Wasser sorgfältig zertheilt bis eine gleichmässige Trübung eingetreten ist. Neben ganz isolirten Zellen werden immer auch noch einige zusammenhängende vorhanden sein, an welchen man den Mangel der Zwischensubstanz constatiren kann. Stachelzellen. Kerne meist deutlich, wenn nicht, Zusatz von dünner Essigsäure. Erhaltung der Zellen besser und Isolation derselben leichter, wenn man vorher $^1/_3$ Alcohol etc. einwirken lässt.

2. In Verhornung begriffene Plattenepithelien (Fig. 16b.) kann man sich mit Leichtigkeit von sich selbst verschaffen, wenn man mit einem Skalpell über die Oberfläche der Zunge herüberstreicht und die abgeschabten Massen in Wasser auseinandermacht. Zellen meistens gross aber ganz platt, Zellenleib fast homogen, häufig faltig, Kerne klein, nicht mehr bläschenförmig. Fast ausnahmslos finden sich auf einzelnen Zellen kleinere oder grössere Reihen oder Haufen von Micrococcen (vergl. p. 48), auf manchen in solchen Mengen, dass man von der eigentlichen Zelle gar nichts mehr sieht. Durch etwas kräftiges Schaben gelingt es ganz leicht, vollständige Ueberzüge der fadenförmigen Zotten im Zusammenhange zu isoliren, welche dann häufig ein eigenthümliches Aussehen darbieten (Fig. 16d.). Das Centrum des schmalen, papillenförmigen Gebildes wird von einer hellen, unregelmässig längsstreifigen Masse eingenommen, — den dicht aneinanderliegenden verhornten Epithelien, um welche eine breite dunkele Masse herumliegt, wie der Handschuh um den Finger. Diese Masse ergiebt sich bei starker Vergrösserung als ein Aggregat feinkörniger Micrococcen, welche selbst oft wieder feinen, büschelförmig angeordneten langen Stäbchen, Leptothrixfäden, als Unterlage dienen. Neben den verhornten Plattenepithelien findet man stets eine gewisse Zahl kleiner, runder, kernhaltiger Zellen, Speichelzellen (Fig. 16c.), welche sich besonders dazu eignen, um die Brown'sche Molecularbewegung an den kleinen Körnchen im Innern der Zellen zu beobachten.

3. Hornschüppchen (Fig. 16e.) erhält man von der äusseren Haut, wenn man das durch Abschaben mit einem Messer von den Fingerballen erhaltene weissliche Pulver in Wasser suspendirt, wobei die zwischen den Massen eingeschlossene Luft schwer zu entfernen ist. Zufliessenlassen von 5pCt. Kalilauge um das Aufquellen der Schüppchen zu sehen (Fig. 16e').

4. Pigmentepithelien der Retina (Fig. 16f.). Nach Entfernung der Retina fährt man mit einem Skalpell vorsichtig über die Oberfläche der Chorioidea hin und bringt die mit blossem Auge leicht an ihrer bräunlichen

Farbe erkennbaren Fetzen der Epithelmembran in die gewählte Zusatzflüssigkeit. a) Um die Gestalt und Nebeneinanderlagerung der Zellen gut zu sehen ist ein vorher gehärtetes Auge am geeignetsten; Zusatz von Glycerin; b) die Molecularbewegung isolirter Pigmentkörperchen an frischen, mit Wasser zubereiteten Präparaten. Die Stelle der Kerne als rundliche helle Fleckchen erkennbar.

5. Endothelien isolirt (Fig. 17A.). Von der Herzbeutelflüssigkeit eines etwa vor 24 Stunden gestorbenen Menschen oder Thieres, in welcher man die schleierartigen Endothelflöckchen besonders gut auf schwarzem Untergrunde umherschwimmen sieht, wird ein Tropfen mit einigen Flöckchen unter das Mikroskop gebracht. Einstellung eines Flöckchens mit schwacher Vergrösserung, dann Untersuchung mit starker. Dieselben sind meistens gefaltet und gewähren dann an den Faltungsstellen auch die Seitenansicht der Zellen. Häufig enthalten die letzteren zahlreiche, an ihrem lebhaften Glanze als solche erkennbare Fettkörnchen. Neben den Endothelzellen kommen auch in dem einen Falle mehr, im anderen weniger lymphoide Rundzellen (Fig. 17A., unten) in der Pericardialflüssigkeit vor, zuweilen mit kleinen Fibringerinnseln zusammen resp. in solche eingeschlossen. — Sehr deutlich werden die Bilder der Endothelhäutchen, wenn man mit Hülfe von Fliesspapier violette Anilinfarbe so lange zu dem Präparate zulaufen lässt, bis eine intensive blaue Färbung entstanden ist.

6. Endothelzellen in situ (Fig. 17B.). Ein möglichst fettloses Stückchen Mesenterium eines soeben getödteten kleinen Thieres (eines Kaninchens, Meerschweinchens etc.) bringt man für 1—2 Minuten in eine $^1/_5$ proc. Lösung von Arg. nitr., indem man durch leichtes Hin- und Herschwenken dafür sorgt, dass alle Theile des Stückes mit der Flüssigkeit in Berührung kommen. Ein Weisswerden des Präparates zeigt die genügende Einwirkung des Silbersalzes an. Nun wird das Präparat in Brunnenwasser, dem man noch etwas Kochsalzlösung zugeben kann, ausgewaschen und darauf in frischem Wasser dem Lichte ausgesetzt bis es deutlich braun geworden ist. Einen Abschnitt des Stückes bringt man direct in Glycerin unter das Mikroskop und wird die Grenzen der Zellen durch schwarze feinzackige Linien angedeutet finden, ein anderer kommt in eine Hämatoxylinlösung und nach dem Auswaschen in Wasser ebenfalls in Glycerin, worauf man in jedem durch die schwarzen Linien umgrenzten Felde einen blauen Kern sehen wird. — Zu beachten ist, dass beide Oberflächen des Mesenteriums mit Endothel überzogen sind und dass man bei der Dünnheit und Durchsichtigkeit der bindegewebigen Grundlage durch geringe Drehung der Schraube leicht die zwei Systeme von schwarzen Linien zur Anschauung bringen kann.

7. Einfache Cylinderzellen (Fig. 18a.). Man streicht mit einem Skalpell über die Schleimhautoberfläche des Dickdarmes an einer Stelle, wo kein Koth sich auf derselben befindet, und zertheilt die abgestrichenen Zellenmassen in Kochsalzlösung. Die Zellen sind theils cylinderförmig, theils mehr kegelförmig mit abgestutzter Spitze, viele an der Basis sehr breit, so dass sie wie der Schlussstein eines Gewölbes aussehen; die Kerne liegen in dem oberen breiten Theile und können leicht durch Anilin gefärbt werden, welches man von der Seite zufliessen lassen kann.

8. Cylinderzellen mit Saum vom Dünndarm (Fig. 18b.). Zubereitung wie 7. Zellen länger und schmäler wie die vorigen, die Kerne liegen in der unteren Hälfte, nach dem spitzen Ende zu.

a) In Kochsalzlösung. Der Saum scharf conturirt; da wo die Zellen noch zusammenhängen sehen ihre Säume wie eine über die Zellen gelagerte Membran aus. Flächenansichten der Zellen an den grösseren Bröckchen.

b) In destillirtes Wasser. Die Säume quellen auf oder heben sich, besonders bei leichtem Druck auf das Deckgläschen von den Zellen ab, endlich zerfallen sie in kurze dicke Härchen (Fig. 18b').

c) Um sich von dem Durchgange der Fetttröpfchen der Nahrung durch die Epithelzellen zu überzeugen, giesse man einem Kaninchen mit Hülfe einer Schlundsonde Milch in den Magen und tödte das Thier nach 3—5 Stunden. Man wird dabei auf's schönste die Chylusgefässe des Darmes und Mesenteriums als weisse Streifen erkennen. Zupfpräparat wie bei 7.

9. Becherzellen (Fig. 18d.). Man lege den frischen Magen eines Frosches*) 24 Stunden lang in $^1/_3$ Alcohol und zerzupfe dann in Anilinviolett. Die Becherzellen sind so reichlich, dass man sie in jedem Gesichtsfelde finden wird. Hie und da ist vielleicht die aus dem Becher ausgetretene schleimige Masse noch vor demselben zu sehen.

10. Flimmerzellen im Ruhezustand (Fig. 18e.). Abschaben der Luftröhren- oder Bronchialschleimhaut, Vertheilen der Zellen in Kochsalz. Die Luftröhrenzellen zeichnen sich durch ihre lange und schmale Gestalt aus; sie laufen in eine meistens lange und dünne Spitze aus und zeigen oft an der Stelle, wo der Kern liegt, eine spindelförmige Verdickung. Da das Epithel der Respirationsorgane ein geschichtetes ist und nur die Zellen der obersten Schicht Flimmern tragen, so findet man viele flimmerlose Zellen. Freilich fallen die Flimmern auch von den sie tragenden Zellen leicht ab, weshalb man möglichst frische und nicht pathologisch sehr veränderte Luftröhren zur Anfertigung der Präparate wählen muss. Sehr zu empfehlen ist auch ein Einlegen kleiner Stückchen der frischen Schleimhaut in $^1/_3$ Alcohol, Osmiumsäure etc. — Neben den Flimmerzellen finden sich in dem Schleime, welcher die Trachealschleimhaut bedeckt, auch noch kleine runde Zellen mit Kern, wie sie in Fig. 18f. abgebildet sind (sog. Schleimkörperchen).

11. Flimmerzellen in Bewegung. Wenn man auch unter Umständen in Präparaten vom Menschen oder von höheren Thieren die Flimmerhaare noch in Bewegung treffen kann, so ist es doch immer am sichersten, um dieses zierliche Phänomen zu beobachten, sich ein ganz frisches Präparat von einem noch lebenden oder eben getödteten Frosche zu machen. Man schabt die oberste Schicht der Mundhöhlenschleimhaut, welche überall mit cubischen Flimmerzellen besetzt ist, mittelst eines Skalpells ab und zerzupft die sehr zähe, schleimige, abgestrichene Masse recht sorgfältig. Man wird dann theils isolirte Zellen, theils kleinere Zellenhaufen, theils grössere Abschnitte der

*) Die Frösche werden in der Art getödtet, dass man mit einem kräftigen Scheerenschnitt den Kopf vom Rumpfe trennt und dann mit einer langen Nadel das Rückenmark zerstört.

Zellenmembran isolirt finden. An letzteren ist die Wimperung leicht zu erkennen, wenn man die Zellen von der Seite sieht, schwieriger, wenn man auf die wimpernde Fläche aufsieht. Im letzteren Falle hat die Bewegung einige Aehnlichkeitmit dem lebhaften Wogen eines Kornfeldes. Am instructivsten sind die isolirten Zellen oder kleineren Zellenhaufen, da dieselben, wenn sie nicht durch Schleim oder zu fest aufliegendes Deckgläschen fixirt sind, durch die Gewalt der Wimperung hin- und herbewegt, um ihre Achse gedreht, ja in der Flüssigkait weiter bewegt werden. Sehr hübsch ist auch zu sehen, wie in die Nähe der Wimpern gelangende leichte Partikelchen, als Pigmentkörnchen, Blutkörperchen etc. durch die Bewegung derselben fortgeschleudert werden. Ist die Wimperung zur Ruhe gekommen, so setzt man ein Tröpfchen Natron- oder Kalilauge an den Rand des Deckgläschens und lässt dasselbe ganz langsam durch blosse Diffusion in das Präparat eindringen. Es wird dann immer eine kleine Schicht vorhanden sein, wo durch Vermischung der Zusatzflüssigkeit mit der Lauge die letztere die richtige Concentration erhält, um die Wimperung wieder anzuregen.

Neuntes Kapitel.

Die Bindesubstanzen.

Die zweite Gruppe der einfachen Gewebe wird von den sog. Bindesubstanzen gebildet, bei welchen im Gegensatze zu dem Verhalten des Zellengewebes die Intercellularsubstanz in den Vordergrund des histologischen Bildes tritt, während die verschieden gestalteten Zellen um so mehr in den Hintergrund treten, je älter das betreffende Gewebe ist (vergl. Figg. 19—21.). Die Zahl der Zellen ist bei einigen der hierhergehörigen Gewebe so gering, dass man eine Zeit lang ihr Vorhandensein sogar ganz geläugnet hat. Je nach der Beschaffenheit der Intercellularsubstanz unterscheidet man mehrere Unterabtheilungen, welche der Reihe nach besprochen und untersucht werden sollen. Vorher sei nur noch bemerkt, dass alle Bindesubstanzen aus dem mittleren Keimblatte ihren Ursprung nehmen und dass sie ihre nahe Verwandtschaft dadurch dokumentiren, dass nicht nur Mischformen zwischen den einzelnen Gewebsgruppen vorkommen, sondern dass auch eine grosse Anzahl derselben im Laufe der normalen Entwickelung des Körpers vollständig in eine andere Form sich umbildet.

a. Das Bindegewebe.

Der typischste Repräsentant der Bindesubstanzgewebe ist die faserige Bindesubstanz, gewöhnlich schlechthin Bindegewebe ge-

nannt. Es kommt überall im Körper vor, sowohl auf der Oberfläche wie im Innern der Organe; ihm ist ganz besonders die Rolle des Verbindens der verschiedenen Organe zugefallen. Die Intercellularsubstanz besteht bei dem Bindegewebe ausser einer alle Zwischenräume ausfüllenden schleimig-eiweissartigen homogenen Masse aus feinen Fasern, welche sich in zwei Arten scheiden, die leimgebenden eigentlichen Bindegewebsfasern und die elastischen Fasern. Schon im Namen der ersteren ist eine charakteristische Eigenschaft derselben ausgedrückt, nämlich die, dass sie beim Kochen Leim (Glutin) geben, wodurch sie sich von allen anderen faserigen Gebilden unterscheiden, insbesondere auch von den elastischen Fasern, welche durch einfaches Kochen nicht verändert werden. Abgesehen von diesem, nicht durch das Mikroskop zu constatirenden Unterschiede, giebt es aber noch soviele andere, dass man beide Formen sehr leicht von einander trennen kann. Schon das blosse Aussehen beider ist wesentlich verschieden (siehe Fig. 22a.). Die leimgebenden Fasern brechen das Licht schwächer, haben daher nur eine zarte dunkle Contour und überhaupt ein mehr graues, manchmal hellgraubräunliches Aussehen, während die elastischen Fasern sehr stark lichtbrechend sind und deshalb eine breite glänzende dunkele Contour und überhaupt ein dunkeles schwarzes Aussehen besitzen. Die leimgebenden Fasern erscheinen entweder als ganz feine Fädchen oder sind (häufiger) durch eine Kittsubstanz zu verschieden dicken Bündeln vereinigt, in welchen die einzelnen Fädchen parallel nebeneinanderliegen, ohne mit einander zu anastomosiren oder sich zu theilen. Wo es den Anschein hat, als ob eine Theilung eines Fadens vorhanden sei, lässt sich immer durch genauere Untersuchung nachweisen, dass nur eine Trennung zweier vorher eng verbundener Fasern vorliegt. Der Verlauf der Fasern in den Bündeln ist häufig ein ganz regelmässig wellenförmiger, wie der Verlauf der Haare in einer Locke (lockiges Bindegewebe). Nicht bei allen Bindegewebsbündeln lässt sich freilich die Zusammensetzung aus feinsten Fibrillen sofort erkennen, bei vielen muss man erst durch künstliche Mittel die Kittsubstanz auflösen, bevor man die Fäserchen isoliren kann. Die elastischen Fasern (Fig. 22b.) dagegen legen sich niemals zu regelmässigen Bündeln aneinander, wohl aber zeigen sie überall Theilungen und netzförmige Verbindungen, wodurch ein bald engeres bald weiteres Maschenwerk gebildet wird. Die Dicke der elastischen

Fasern ist sehr grossem Wechsel unterworfen, aber auch die dicksten (z. B. aus dem Nackenband des Ochsen) lassen sich niemals wie es bei gleich dicken gewöhnlichen Bindegewebsfasern immer möglich ist, in kleinere Fäserchen spalten. Es hängt mit der bedeutenden Elasticität der Fasern zusammen, dass ihre Enden sich gern halbkreisförmig (hirtenstabförmig) umkrümmen und dass die Fasern besonders in Zupfpräparaten oft zu unregelmässigen Knäueln zusammengerollt liegen. — Am leichtesten ist die mikroskopische Unterscheidung der beiden Faserarten durch ihr Verhalten gegen Reagentien (vergl. Fig. 20.). Die leimgebenden Fasern quellen in Essigsäure (und zwar um so stärker je concentrirter sie ist) beträchtlich auf, werden ganz durchsichtig, so dass man schliesslich eine fast homogene, nur höchstens noch ganz undeutlich längsstreifige Masse vor sich hat. Häufig tritt an den in Essigsäure aufgequollenen Bindegewebsbündeln eine undeutliche Querstreifung auf, welche ihnen eine entfernte Aehnlichkeit mit quergestreiften Muskelfasern verleiht. Noch energischer geschieht das Aufquellen durch die Einwirkung verdünnter (etwa 1 proc.) Alkalilauge, während stärkere und concentrirte Lösungen die Fasern momentan wenigstens weniger oder gar nicht verändern. Demgegenüber verhalten sich die elastischen Fasern gegen beide Arten von Reagentien vollständig indifferent, mag man dieselben anwenden in welcher Concentration oder Verdünnung man wolle. Besonders die Alkalilauge ist deshalb ein vorzügliches Mittel, um die Menge der in irgend einem Präparate vorhandenen elastischen Fasern zu erkennen, da ausser Fett und den genannten Fasern alle übrigen weichen Gewebstheile durch die Lauge zerstört werden.

Die Art und Weise wie die Bindegewebsfasern und Bindegewebsbündel mit einander verbunden sind, ist an verschiedenen Orten ihres Vorkommens verschieden und man kann danach das geformte Bindegewebe, bei welchem die Fasern und Bündel in ganz regelmässiger Weise zu einer homogenen Gewebsmasse vereinigt sind (Sehnen, Fascien, Aponeurosen, Dura mater etc.) von dem formlosen, maschigen oder lockeren Bindegewebe unterscheiden, bei welchem kleinere oder grössere Bündel sich nach allen Richtungen durchkreuzend ein eng- oder weitmaschiges Netzwerk bilden. Die Maschenräume zwischen den Bündeln verglich man früher mit kleinen Zimmern, Zellen und nannte deshalb das ganze Gewebe Zellgewebe, ein Name, den man jetzt nicht mehr gebraucht, weil man unter

Zellen andere Gebilde versteht und speciell die Bezeichnung Zellengewebe schon von der zuerst besprochenen Gewebsgruppe in Anspruch genommen ist. In dem lockeren Bindegewebe ist die Zusammensetzung der Bündel aus Fibrillen ohne weiteres zu sehen, wohingegen diese bei dem geformten und vor allen Dingen bei den Sehnen so innig mit einander verklebt sind, dass man sie nicht durch blosses Zerzupfen darstellen kann. Man muss daher vorher den verbindenden Kitt entfernen, wozu es eine Anzahl chemischer Reagentien giebt, von welchen ich das hypermangansaure Kali, die Pikrin- und Osmiumsäure, sowie Kalk- und Barytwasser nennen will. Von letzteren wirkt das Kalkwasser langsamer (mehrtägige Einwirkung), das Barytwasser schon in 4—6 Stunden.

Was die zelligen Elemente des Bindegewebes angeht, so sind zwei Formen derselben zu unterscheiden, die von v. Recklinghausen entdeckten Wanderzellen, runde, mit farblosen Blutkörperchen vollkommen übereinstimmende, ihren Ort fortwährend wechselnde Zellen und die ihren Ort nicht verändernden eigentlichen Bindegewebszellen, welche im Gegensatze zu jenen die fixen Zellen genannt werden. Ueber ihre Gestalt und ihr räumliches Verhältniss zu der Intercellularsubstanz ist in der letzten Zeit vielfach discutirt worden, doch ist trotzdem eine Uebereinstimmung der Anschauungen noch lange nicht erzielt. Es ist schon lange her, dass Virchow erkannte, dass in dem Bindegewebe spindelförmige oder sternförmige zellige Elemente, die sog. Bindegewebskörperchen vorhanden seien, welche, indem sie mit ihren Fortsätzen allerseits unter einander zusammenhängen, ein das ganze Gewebe durchziehendes protoplasmatisches Netzwerk darstellen. Nichts ist leichter, als das Vorhandensein von Zellen sowohl an frischem, wie, freilich viel besser, an gefärbtem Bindegewebe jeden Augenblick zu constatiren und es kam deshalb auch diese Lehre von den Bindegewebskörperchen, wenn auch nach heftigen Kämpfen, allmählich zu allgemeiner Anerkennung. Bald aber wurde ein neues Moment in die Frage eingeführt, als man durch die Behandlung verschiedener Bindegewebsmembranen mit Argentum nitricum die Darstellung von kleinsten Hohlräumen (Fig. 24.) in denselben gelernt hatte. Die Hohlräume besitzen eine ganz zackige, im Grossen und Ganzen sternförmige Gestalt, hängen mit ihren Ausläufern untereinander zusammen und stellen also ein das ganze Gewebe durchziehendes Lacunen- und Kanalsystem dar, welches, wie die neuesten Untersuchungen gezeigt

haben, einerseits mit dem Lymphgefäss-, andererseits mit dem Blutgefässsystem zusammenhängen und so also eine Art von Vasa serosa bilden, in welchen der Ernährungssaft für das Gewebe strömt. Aus dieser Function der Hohlräume erklärt sich der von v. Recklinghausen gewählte Name der Saftkanälchen des Bindegewebes. Ursprünglich dachte man sich die Saftkanälchen in der interfibrillären Grundsubstanz gelegen, hielt sie also für unabhängig von den Fibrillen, während in letzter Zeit die Anschauungen der Forscher sich immer mehr der Ansicht zuneigen, dass sie nur Spalträume zwischen den Bindegewebsfasern sind, von deren Anordnung ihre Gestalt wesentlich beeinflusst werde. Dass die Saftkanälchen zu den Bindegewebskörperchen in engem Verhältniss stehen, konnte dadurch bewiesen werden, dass es gelang, im Innern der Hohlräume durch Färbemittel Zellen mit Kernen nachzuweisen. Es drängte sich nun von selbst die Frage auf, in welchem räumlichen Verhältnisse diese Zellen, deren Uebereinstimmung mit den fixen Bindgewebszellen nicht zweifelhaft sein konnte, zu den Hohlräumen, den Saftkanälchen stehen. Die einen behaupten, dass die Hohlräume von den Zellen vollständig ausgefüllt werden, so dass also der Ernährungssaft durch die Zellen hindurch gehen muss, wenn er sich in dem Gewebe weiter bewegen will; die anderen, deren Zahl immer grösser wird, nehmen im Gegentheile an, dass die Zellen nur an der Wandung der Hohlräume, also nach der neuesten Anschauung der Oberfläche der Bindegewebsbündel anliegen, ohne die Höhle ganz auszufüllen, so dass also für die Circulation des Ernährungssaftes wirkliche Hohlräume, wirkliche Kanäle übrig bleiben. Es ist das ein Verhältniss im Kleinen wie es bei den serösen Höhlen im Grossen ist; dort eine grosse Höhle, deren Wand von einer Menge, zu einer dünnen Membran vereinigter Zellen überzogen ist, hier ein kleinster Hohlraum, dessen Oberfläche von einer einzigen Zelle überkleidet wird. Diese Analogie wurde noch erhöht, als man, ebenfalls wieder mit Hülfe des Arg. nitr. erkannte, dass das, was man seither als Bindegewebszellen anzusehen pflegte (der körnige, spindelförmige oder sternförmige Leib mit Kern), nicht immer der ganzen Zelle entspricht, sondern nur ihrem centralen, körniges Protoplasma enthaltenden Theile, während der grösste, peripherische Theil ihres Leibes seiner dünnen, durchsichtigen, blättchenartigen Beschaffenheit wegen gänzlich dem Auge der Untersucher sich entzogen hatte (vgl. Fig. 27.). Durch Arg. nitr. lässt sich dieser Theil bräunlich

färben und dadurch ganz genau in seiner Grösse bestimmen. Jeder, der sich mit dem Inhalt des Kapitels über das Zellgewebe vertraut gemacht hat, muss sofort erkennen, dass diese Zellen in ihrer Gestalt mit den Endothelzellen der serösen Höhlen, mit welchen ihnen ja auch die Abstammung aus dem mittleren Keimblatte gemein ist, die grösste Aehnlichkeit haben, eine Relation, welche man auch durch den Namen „endothelioide Bindegewebszellen“ auszudrücken gesucht hat. Umgekehrt folgt für die Endothelzellen aus dieser grossen Aehnlichkeit der Gestalt in Verbindung mit der gleichartigen Entwickelung, dass auch sie eigentlich Bindegewebszellen sind, um so mehr, als ja bekanntlich die serösen Höhlen etc. im Grunde genommen nichts anderes als grosse Spalträume im Bindegewebe darstellen. An vielen Stellen, so z. B. an der Pia mater der Basis cerebri, wo sich isolirte gröbere Bindegewebsbalken finden, sind die endothelioiden Bindegewebszellen zu dünnen Membranen vereinigt, welche jene Bälkchen scheidenartig überziehen. Ihr Vorhandensein giebt zu einer eigenthümlichen Erscheinung Veranlassung, wenn man Essigsäure auf jene Bälkchen einwirken lässt. Durch die aufquellenden leimgebenden Fasern wird das sie umgebende nicht aufquellende Zellenhäutchen an verschiedenen Stellen quer durchrissen und indem die zwischen zwei Rissstellen liegenden Theile durch die an den Rissstellen sich vorwölbenden Fibrillenmassen zusammengeschoben werden, nimmt das ganze Bündel ein varicöses Aussehen an, welches anscheinend durch eine Art von elastischer Faser hervorgerufen wird, welche dasselbe spiralig umwindet. In der That sind aber die zwischen den einzelnen Buckeln liegenden einschnürenden Ringe nichts anderes als die Ueberreste des zerrissenen Zellhäutchens. Auch hierin zeigt sich wieder eine Uebereinstimmung zwischen diesen endothelioiden Bindegewebszellen und den ächten Endothelien, denn ganz dieselbe Erscheinung, wie sie eben von den Pia-materbündeln geschildert wurde, liefern auch die bekanntlich von einem Endothelhäutchen eingescheideten Bindegewebsbündel des grossen Netzes (Fig. 20b.).

Wie das Auge durch eine ganz besondere Art von Epithelien, die Pigmentepithelien, ausgezeichnet ist, so besitzt es auch eine besondere Art von Bindegewebszellen, die pigmenthaltigen Zellen der Chorioidea und Iris (Fig. 23.). Sie sind in ausgezeichneter Weise vielstrahlig und hängen vielfach deutlich mit ihren Ausläufern zusammen. Im Uebrigen gilt für sie alles bei den Pig-

mentepithelien Gesagte, besonders auch, dass der Kern in der Regel als heller rundlicher Fleck in dem Zellenleibe erscheint. Bei vielen niederen Thieren sind die Pigmentzellen im Bindegewebe sehr verbreitet, besonders beim Frosch, wo man sie kaum irgendwo vergeblich suchen wird.

Sehr wichtig ist schliesslich noch die Frage nach dem genetischen Verhältnisse zwischen den Zellen und der Intercellularsubstanz. Es ist schon mehrfach erwähnt worden, dass die relative Zahl der Zellen in dem Bindegewebe um so grösser ist, je weniger weit das Individuum in seiner Entwickelung vorgeschritten ist. In ganz früher Zeit fehlt überhaupt noch jede Intercellularsubstanz, Zelle liegt an Zelle und erst allmählich werden sie durch Zwischensubstanz auseinander gedrängt. Die verbreitetste jetzige Anschauung über die Entstehung der Intercellularsubstanz ist die, dass sie von den Zellen erzeugt wird, nur darüber gehen die Meinungen noch auseinander, ob man sich die Intercellularsubstanz als ein Produkt der Zellenthätigkeit, als eine Art von Secret zu denken habe, oder ob sie umgewandeltes Zellenprotoplasma selbst sei. Der Umstand, dass man in sich entwickelndem Bindegewebe immer neben vollständigen Zellen auch eine gewisse Zahl sog. freier Kerne findet, scheint darauf hinzudeuten, dass Zellen bei der Bildung von Bindegewebsfasern zu Grunde gehen, was für den letzteren Modus der Bildung der fibrillären Intercellularsubstanz sprechen würde.

Präparate.

1. Bindegewebsfibrillen der ausgewachsenen Sehne (Fig. 19b.). Kleine Stückchen von irgend einer Sehne eines erwachsenen Individuums werden für 4—6 Stunden in ein bedecktes Gefäss mit Barytwasser gelegt, dann mit destillirtem Wasser sehr sorgfältig ausgewaschen und noch 24 Stunden in diesem liegen gelassen. Jetzt lassen sie sich mit Leichtigkeit in die allerfeinsten Fäserchen zerzupfen, welche selbst noch bei starker Vergrösserung nur als feine Striche erscheinen. Da wo nicht vollständig zerzupft ist, sieht man die Fibrillen noch parallel nebeneinander liegen, während die ganz isolirten in Folge des Zerzupfens meistens eine ganz unregelmässige Lagerung haben. Von Zellen ist kaum eine Spur zu sehen. Sehr geeignet zur Darstellung der Sehnenfibrillen ist auch die concentrirte Pikrinsäure, welche innerhalb 24 Stunden feine Sehnenstückchen soweit macerirt, dass sie mit Leichtigkeit in feinste Fädchen zerzupft werden können. — An den Sehnenfasern kann man sehr gut die oben erwähnten charakteristischen Reactionen mit Säuren und Alkalien vornehmen und zwar beide an einem und demselben Präparate.

Man sucht sich an dem einen Rande des Präparates eine Stelle auf, wo die Fasern recht deutlich zu sehen sind und lässt dann mit Hülfe von Fliesspapier an dieser selben Seite einige Tropfen 1 proc. Essigsäure zufliessen, während man in das Mikroskop hineinschaut. Man wird dann bald sehen, wie die Faserung undeutlich wird, indem die Fasern aufquellen und wie endlich nach genügend langer Einwirkung nur noch eine fast homogene durchscheinende Masse übrig ist. Hat man schwächere Vergrösserung gewählt, was zu empfehlen ist, so kann man das allmähliche Vordringen der Säure in das Innere des Präparates an dem ringförmigen Fortschreiten der Aufhellung genau verfolgen. Sobald die Randpartie des Präparates vollständig aufgehellt ist, lässt man statt der Essigsäure von derselben Stelle aus 1 procent. Kali- oder Natronlauge zufliessen. Der erste Effect der Lauge wird eine Neutralisation der Essigsäure sein, deren unmittelbare Folge an dem Präparate das Aufhören der Essigsäurewirkung d. h. das Wiedererscheinen der Faserung verbunden mit einem Undurchsichtigwerden der betreffenden Theile sein muss. In zweiter Linie kommt dann, sobald der Punkt der Neutralisation durch neu hinzukommende Lauge überschritten wird, die Wirkung der verdünnten Alkalilauge zum Vorschein, d. h. das Präparat wird abermals aufquellen und durchsichtig werden, die Faserung wird abermals verschwinden. Unter dem Mikroskope zeigt sich dementsprechend mit dem Beginne der Laugeneinwirkung an dem Rande des Präparates eine schmale, dunkele, faserige Zone, die allmählich weiter nach innen vorrückt, auf die aber alsbald eine helle Zone folgt.

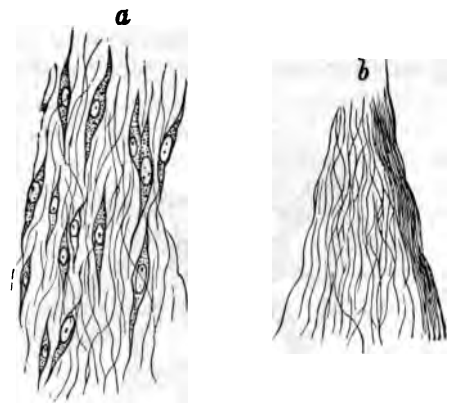

Fig. 19. Sehne. a. Vom Fötus, Zupfpräparat nach vorgängiger Härtung im M. Fl. und Färbung mit Anilinviolett, $^{300}/_{1}$. b. Vom Erwachsenen, Zupfpräparat nach 24stündiger Maceration in conc. Pikrinsäure, $^{300}/_{1}$.

2. Zellen einer embryonalen Sehne (Fig. 19a.). Zum Vergleiche mit dem ersten Präparate zerzupfe man ein Stückchen Achillessehne eines möglichst kleinen (Kaninchen etc.) Embryo, welche man vorher mehrere Tage lang in 0,03 proc. Chromsäure gelegt hatte. Man wird nun eine grosse Menge von spindelförmigen, mit langen Ausläufern versehenen Zellen isoliren, welche alle parallel und in der Längsrichtung der Sehne gelegen sind. Es lassen sich diese Zellen auch sehr hübsch mit Anilin, Hämatoxylin etc. färben. Einlegen in Glycerin resp. Kali aceticum.

3. Dicke Bindegewebsbündel der Pia mater. Von der basalen Pia mater eines grösseren Thieres oder des Menschen (am besten von dem zwischen dem Circulus Willisii ausgespannten Theile) entnimmt man mit der Scheere ein kleines Stückchen, welches in Wasser ein wenig zerzupft wird, so dass man womöglich nach dem Auflegen des Deckgläschens einige dickere

Fibrillenbündel auf grössere Strecken hin gut übersehen kann. Nun lässt man etwas Essigsäure zulaufen, welche alsbald die oben beschriebenen varicösen Anschwellungen hervortreten lassen wird.

4. Netz eines Erwachsenen (Fig. 20.). Das Netz trägt seinen Namen daher, dass Bindegewebsbälkchen von sehr verschiedenen Dimensionen sich nach Art etwa eines Fischernetzes in einer Ebene verzweigen resp. miteinander vereinigen. In den grösseren Bälkchen befinden sich Blutgefässe und verschiedene Mengen von Fettträubchen; die Oberfläche sämmtlicher Bälkchen ist von einem zusammenhängenden Endothelhäutchen überzogen, dessen Kerne man leicht an der Seite der Bälkchen in die Maschenräume des Netzwerkes prominiren sieht. Die Bälkchen selbst werden aus feinen Fibrillen gebildet, welche man auch ohne Anwendung von Reagentien schon deutlich sieht und zwischen welchen spärliche Zellen eingelagert sind. An den Stellen, wo kleine Bälkchen mit grösseren zusammenhängen sieht man deutlich wie aus den grösseren einzelne Fibrillen in die kleineren abbiegen. Hier sowohl wie an den Vereinigungspunkten der kleinen Bälkchen weichen die Fibrillen meistens etwas auseinander, so dass also verbreiterte Knotenpunkte entstehen, in welchen die Fibrillen besonders deutlich zu sehen sind. Elastische Fasern giebt es im Netze nur relativ wenige; diese vorzugsweise in den grösseren Bälkchen. Zu Präparaten wähle man nur möglichst fettfreie Stellen, welche man leicht auffinden kann, wenn man sich das Netz oder ein Stück desselben in einem flachen Gefässe mit Wasser ausbreitet. Hat man ein passendes, nicht zu kleines Stückchen gefunden und dasselbe gehörig vorbereitet, so bringt man es zunächst nur mit einem Minimum von Zusatzflüssigkeit auf den Objektträger und breitet es mit den Nadeln so aus, dass nirgendwo mehr eine Falte zu

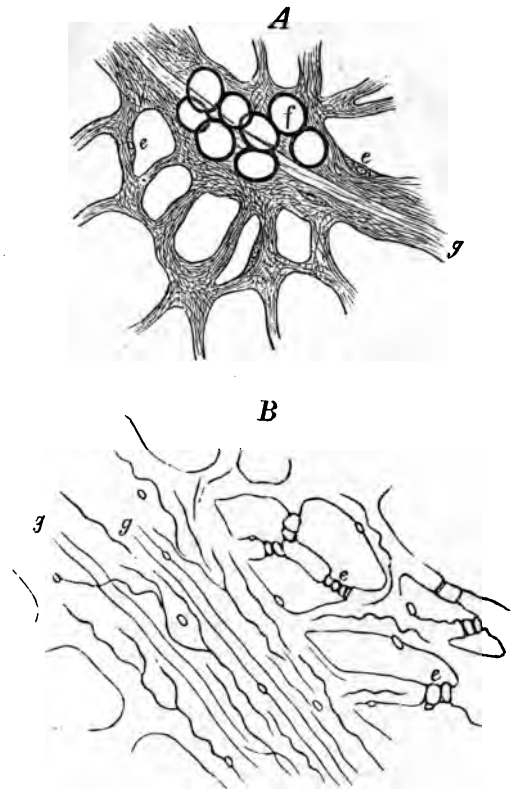

Fig. 20. Omentum eines Erwachsenen. A. Färbung mit Hämatoxylin. e. Endothelien, f. Fettträubchen, g. Gefäss, $^{100}/_{1}$. B. Mit Essigsäure behandelt; bei e. Einschnürungen, g. Gefässe in einem grösseren Balken, in welchem auch feine elastische Fasern hervortreten..

sehen ist. Sobald das Präparat an den Rändern einzutrocknen beginnt, giebt man auf die Mitte desselben einen Tropfen Zusatzflüssigkeit und deckt das Deckgläschen auf. Es ist dabei von Vortheil, wenn nicht das ganze Präparat vom Deckgläschen bedeckt wird, sondern an den Seiten die Ränder desselben noch etwas hervorstehen, weil diese dann an das Objektglas antrocknen und es so verhindern, dass das Präparat sich zusammenziehe. Diese „Methode der halben Eintrocknung“ (Ranvier) ist in allen Fällen zu benutzen, wo es sich um die Untersuchung zarter, leicht sich zusammenfaltender Membranen handelt.

a) Ein Stückchen wird in Wasser zubereitet; es zeigt zunächst die Anordnung der Fibrillenbündel (Bälkchen) sowohl wie der einzelnen Fibrillen in diesen. Nun lässt man Essigsäure von der einen Seite des Deckgläschens zufliessen und beobachtet an der entsprechenden Seite des Präparates das Deutlichwerden der Kerne und der elastischen Fasern sowie das Aufquellen etc. der Fibrillen, bei welchem es zu denselben varicösen Bildungen kommt man an den Pia-materfasern (Fig. 20B.). Später verschwindet diese Erscheinung und es tritt dann oft deutlich eine Art von Querstreifung besonders an den dickeren Fasern hervor.

b) Ein anderes Stückchen wird mit Hämatoxylin gefärbt (10 Minuten), um die Kerne der Zellen besser zu sehen. Am reichlichsten finden sich die den Bälkchen aufliegenden Endothelkerne, spärlicher die im Innern des Gewebes liegenden gewöhnlichen Bindegewebskerne. Will man erstere nicht sehen, so muss man das Präparat vorsichtig abpinseln bevor man es in die Farbe bringt. Einlegen in Kal. acet. oder Glyc.

5. Netz eines Neugeborenen (Fig. 21A.). Eine eigentliche netzförmige Beschaffenheit ist hier noch gar nicht vorhanden, denn es fehlen noch die Lücken oder sie sind doch wenigstens erst angedeutet, so dass also mehr eine zusammenhängende Bindegewebsmembran vorliegt. Die Zahl der Zellen ist bedeutend grösser als bei Erwachsenen, auch wenn man die Endothelzellen, welche man durch den Pinsel entfernen kann, abzieht. Neben grossen protoplasmareichen Zellen sieht man auch viele sog. freie Kerne. Die Fettzellen sollen später noch besonders untersucht werden. Man färbe mit Anilinviolett (5 Min.) und lege in Kali acet. ein.

6. Netz eines Embryo (Fig. 21B.). Aehnliche Verhältnisse wie bei 5., nur noch relativ reichlichere Zellen; alle mit dickem protoplasmatischem Leib; viele spindelförmig mit ganz langen Ausläufern. Färbung mit Anilinviolett, gleichgültig ob man ein frisches oder ein in Müller'scher Flüssigkeit und Alcohol conservirtes Präparat vor sich hat. In Kali acet.

7. Gewöhnliches maschiges Bindegewebe (Fig. 22a.). Ein fettfreies Stückchen aus dem subserösen Gewebe oder von der Adventitia der Aorta etc. wird mittelst der Methode des halben Eintrocknens in Wasser mit den Nadeln zu einer möglichst dünnen Membran ausgebreitet. An den dünnsten Stellen, besonders an den Rändern hat man Gelegenheit leimgebende und elastische Fasern nebeneinander zu sehen. Schon auf Grund der oben erwähnten morphologischen Unterschiede wird man beide hinreichend von einander unterscheiden können; Zusatz von Essigsäure oder verdünnter Alkalilauge genügt, um sofort die Diagnose zu bestätigen resp. zu rectificiren, da

alle Fasern, die daraufhin verschwinden, leimgebende, die übrigbleibenden elastische sein müssen. An letzteren findet man Theilungen, hirtenstabförmige Umkrümmungen etc. An den Essigsäurepräparaten sind auch die Kerne der Bindegewebszellen zu sehen.

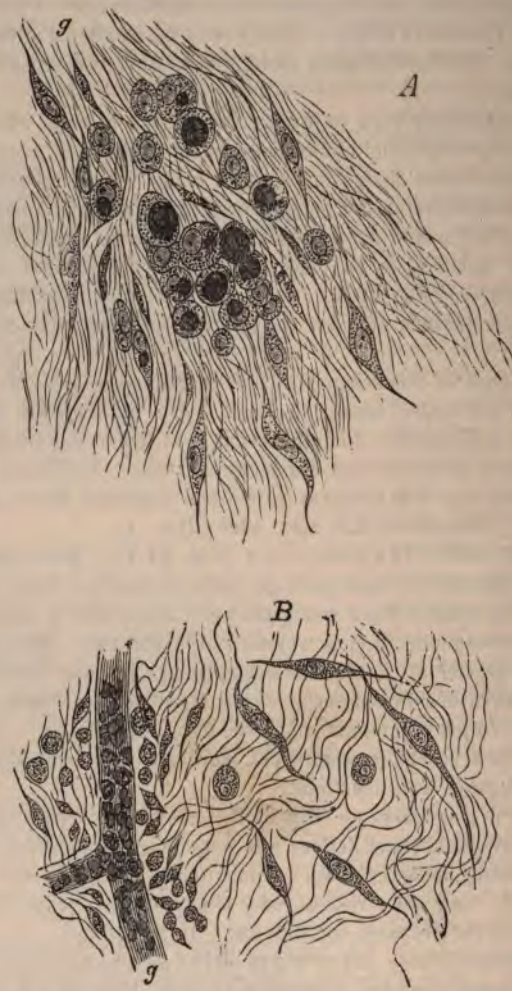

Fig. 21. Omentum in der Entwickelung. A. Vom Neugeborenen, combinirte Färbung von Osmiumsäure und Anilinviolett: g. ein sich theilendes Gefäss, um welches herum ein Fettträubchen in der Bildung begriffen ist. B. Vom Embryo; g. Gefäss, um welches herum auch schon Zellen liegen, welche aber noch kein Fett enthal en. $^{300}/_{1}$.

8. Bindegewebe der Cutis (Fig. 22b.). Die Lederhaut darf nicht bloss auseinandergezogen, sondern muss wirklich zerzupft werden, so dass man kleine, vollkommen von einander getrennte Stückchen erhält, und auch

diese gewähren nur am Rande brauchbare Bilder. Während in dem vorigen Präparate die Fibrillen in bald kleineren bald grösseren Bündeln zusammenlagen und ein loses Flechtwerk bildeten, sind dieselben hier zu fast gleichdicken Bündeln vereinigt, welche innig mit einander verschlungen sind. Die Bündel lassen deutlich eine von der Zusammensetzung aus Fibrillen herrührende Längsstreifung erkennen, welche oft sehr regelmässigen, welligen Verlauf besitzt. Die Menge der elastischen Fasern ist an verschiedenen Stellen verschieden; da, wo sie vorhanden sind, sind sie auch fast stets sehr dick und reichlich verzweigt. Auch hier treten die Zellenkerne nach Essigsäurezusatz deutlich hervor.

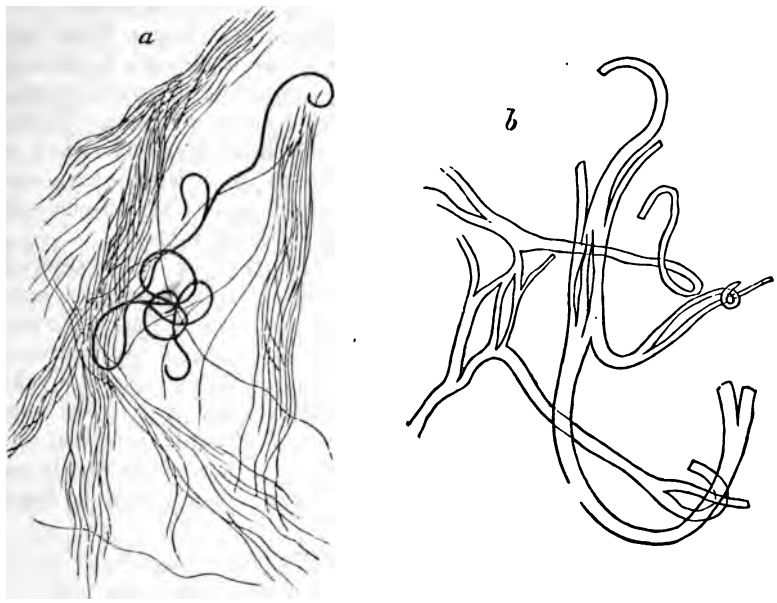

Fig. 22. Bindegewebsfasern. a. Leimgebende und eine elastische Faser aus der Adventitia aortae; b. dicke elastische Fasern aus der Cutis, durch Essigsäure deutlich gemacht. Beides Zupfpräparate.

9. Reines elastisches Gewebe. Enorm dicke elastische Fasern trifft man in dem Nackenband der Ochsen. Man kann dasselbe trocknen, bis es eine schneidbare Consistenz erlangt hat und weicht die Schnitte dann wieder in Wasser auf.

a) An Längsschnitten sieht man die fast gleich dicken Fasern, welche nirgendwo eine Andeutung von weiterer Zusammensetzung zeigen, nahezu parallel neben einander verlaufen; erst wenn man die Schnitte ein wenig auseinanderzieht erkennt man die vorhandenen Anastomosen zwischen den Fasern; an den Rändern sind die Enden der Fasern hirtenstabförmig umgekrümmt.

b) Querschnitte zeigen noch deutlicher die einheitliche Zusammensetzung jeder Faser. Wenn man sie auspinselt, bleibt ein feines Maschenwerk zurück, von welchem jede Masche der Dicke einer elastischen Faser entspricht; die

Balken bestehen aus einer Kittsubstanz, welche die einzelnen Fasern aneinander befestigt.

10. Pigmentirte Bindegewebszellen (Fig. 23.). Um sie zu sehen hat man nur nöthig ein kleines Stückchen von der Chorioidea eines frischen oder conservirten menschlichen oder thierischen Auges (nur nicht von einem Albino) in Wasser oder Glycerin auszubreiten, nachdem man es vorher, am besten mit Hülfe des Pinsels, von den anhaftenden pigmentirten Epithelzellen befreit hat. Braune Zellen mit hellen Kernstellen und Ausläufern, welche sich mit denjenigen benachbarter Zellen verbinden. Tanzen der isolirten Pigmentkörnchen in Wasser. Noch leichter kann man sich sehr schöne Pigmentzellen von einem Frosche verschaffen, wo sie sich überall im Körper vorfinden.

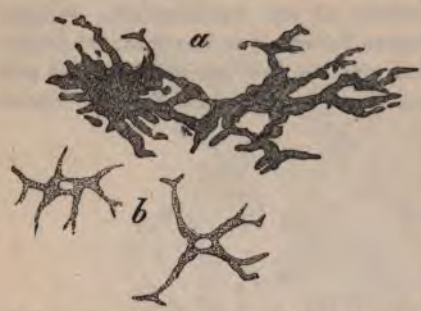

Fig. 23. Pigmentirte Bindegewebszellen; a. vom Frosch, b. vom menschlichen Auge. $^{200}/_{1}$.

11. Saftkanälchen des Bindegewebes (Fig. 24.). Das Centrum tendineum des Diaphragmas eines Meerschweinchens, einer Maus oder eines anderen kleinen Thieres bringt man sofort nach dem Tode in eine $^{1}/_{5}$ procent. Lösung von Arg. nitr. Nach etwa 5 Minuten nimmt man es wieder heraus, pinselt seine beiden Oberflächen ab, um die Endothelzellen zu entfernen, und legt es dann wieder 12—15 Minuten in die Silbersolution zurück. Nun spült man in gewöhnlichem Wasser ab und setzt das Präparat in demselben dem Tageslichte aus, bis es deutlich braun geworden ist; dann macht man es mit Glycerin zur mikroskopischen Untersuchung fertig. Man wird in der Regel

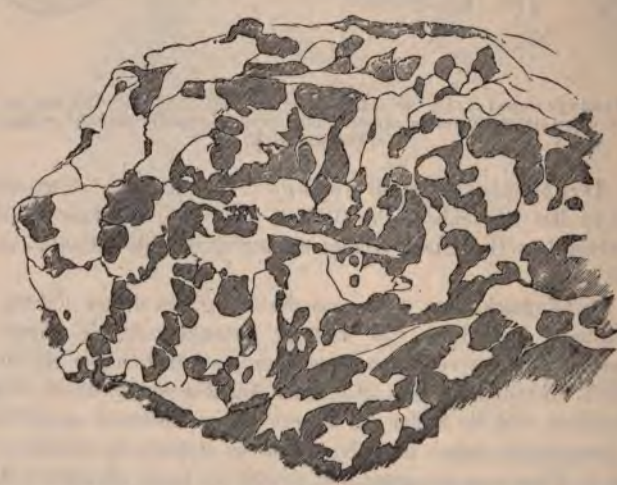

Fig. 24. Saftkanälchen des Centrum tendineum eines Meerschweinchens durch Arg. nitr. dargestellt. $^{300}/_{1}$.

innerhalb einer heller oder dunkler braun gefärbten Grundsubstanz strahlige helle Räume (die Saftkanälchen) erblicken. Sobald man sich von ihrem Vorhandensein überzeugt und ihre Gestalt sich genau eingeprägt hat, legt man das Präparat, nachdem es in destillirtem Wasser ausgewaschen wurde, 10 Minuten lang in eine hellviolett gefärbte Hämatoxylinlösung und bringt es dann nach abermaligem Auswaschen in dest. Wasser in das Glycerin zurück. Es sind nun innerhalb der hellen Saftlücken die blauen Zellenkerne zu sehen. An denselben Präparaten, wenn sie gut gelungen sind, sieht man auch einen Zusammenhang zwischen den Saftkanälchen und den Lymphgefässen, deren Endothelzellen durch schwarze Linien umgrenzt sind.

12. Lebendes Bindegewebe mit Wanderzellen. Auf die Mitte einer Glasplatte, welche mindestens ebenso breit wie der Objekttisch, aber 3—4 Mal so lang ist, kittet man mit Canadabalsam ein etwa 3 Qu.-Cmtr. grosses, eckiges oder rundes Stück eines Objektträgers und umgiebt dasselbe mit einem gleich dicken, etwa 1 Ctm. breiten Ringe von gutem Kork. Nachdem man einen Frosch durch subcutane Injection von 1—$1\frac{1}{2}$ Pravaz'sche Spritzen Aether. sulf. betäubt hat, wird er so auf die beschriebene Glasplatte gelegt, dass man das Mesenterium, welches man aus einer in der linken Bauchgegend angebrachten Längswunde herausgeholt hat, über die Objektplatte ausbreiten und mit kurzen Stecknadeln an dem Korkrahmen befestigen kann. Man muss sich dabei nur in Acht nehmen, dass keine Luftblase zwischen Glas und Unterfläche des Mesenteriums sitzen bleibt. Dieses wird mit $\frac{1}{2}$procent. Kochsalzlösung befeuchtet und kann mit einem Deckgläschen bedeckt werden. Der Frosch wird mit feuchten Lappen oder nassem Fliesspapier bedeckt. Man sieht an solchen Präparaten zwischen den Gefässschlingen die Bindegewebsfasern nebst fixen Bindegewebszellen, sowie hie und da Wanderzellen, deren Zahl man künstlich dadurch vermehren kann, dass man 24 Stunden vor der Untersuchung ein paar Tropfen Jodlösung mittelst einer Pravaz'schen Spritze in die Bauchhöhle injicirt. — Statt des Mesenteriums kann man auch die Zunge des Frosches benutzen, welche, wie hier besonders erwähnt sein mag, nach rückwärts umgeschlagen in dem Munde des Thieres liegt.

b) Fettgewebe, Schleimgewebe, Reticuläre Bindesubstanz.

Die drei genannten Abtheilungen der Bindesubstanzen stehen sowohl unter sich wie mit dem fibrillären Bindegewebe in noch innigeren Beziehungen als sie nach dem früher Gesagten zwischen den einzelnen Abschnitten der Bindesubstanzgruppe überhaupt bestehen, so dass man sie statt als besondere Hauptgruppen auch nur als Unterabtheilungen des gewöhnlichen Bindegewebes betrachten könnte. Am meisten gilt das für

1. das Fettgewebe, welches ja auch schon für die makroskopische Betrachtung bei manchen Menschen oder Thieren an

Stellen erscheint, wo bei anderen fettfreies Bindegewebe vorhanden ist. Das Fettgewebe zeigt schon dem unbewaffneten Auge eine Zusammensetzung aus kleineren Abschnitten (Fettträubchen oder -läppchen), welche durch gewöhnliches faseriges Bindegewebe miteinander verbunden sind. Mikroskopisch bestehen diese Träubchen aus grossen (auch schon makroskopisch erkennbaren) Zellen, von welchen man allerdings zunächst nichts weiter sieht, als einen grossen, die ganze Zelle ausfüllenden Fetttropfen (Fig. 25a.), welcher in Wasser bei durchfallendem Lichte den schon früher (1. Kapitel) besprochenen eigenthümlichen, dunkelglänzenden Rand, bei auffallendem Lichte einen Silberglanz erkennen lässt. In stark lichtbrechenden Flüssigkeiten, z. B. Glycerin, fehlt der dunkele Glanz, in Balsam werden die Zellen sogar so glanzlos, dass sie fast wie Lücken im Präparate erscheinen. Mit Osmiumsäure behandelt nimmt der Fetttropfen anfänglich eine hellbraune, später dunkelbraune bis schwarze Farbe an. Häufig enthalten die Fetttropfen sowohl an frischen (Fig. 25a. k.) wie noch häufiger an in Alcohol gehärteten Präparaten stechapfelförmige Büschel von feinen nadel-

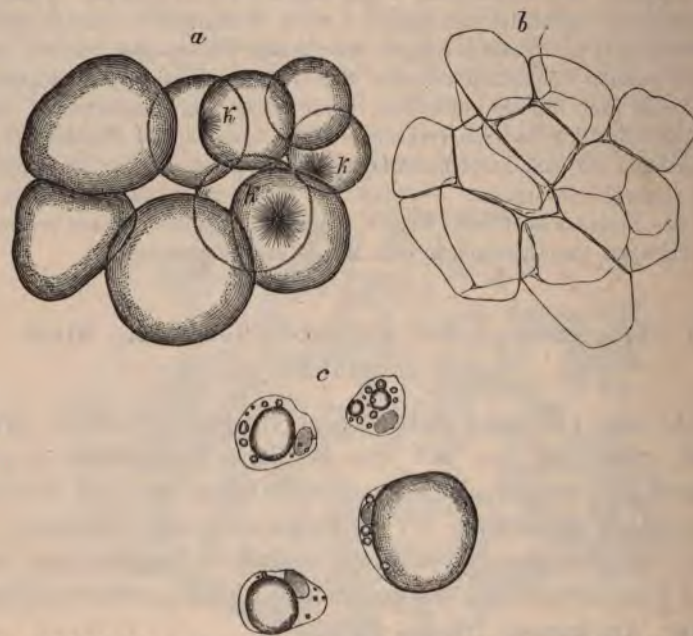

Fig. 25. Fettgewebe. a. Normale Fettzellen des Panniculus, Zupfpräparat; bei k. Fettkrystalle, b. Leere Fettzellenmembranen, durch Kochen mit Alcohol und Aether dargestellt, c. Atrophische Fettzellen des Knochenmarks in verschiedenen Stadien der Atrophie, in allen deutliche Kerne neben grösseren und kleineren Fetttropfen. a. u. b. $^{90}/_{1}$, c. $^{300}/_{1}$.

förmigen Fettsäure-Krystallen (Margarin-Krystalle), welche sich auch von einander trennen und als ganz zarte Nädelchen in dem Fetttropfen zerstreut liegen können. Die Krystallbildung erfolgt immer erst nach dem Tode, zuweilen allerdings auffällig schnell.

Dass die Fetttropfen, welche in einem Stückchen Fettgewebe so dicht neben einander liegen, dass sie sich gegenseitig oft etwas eckig gedrückt haben, von einer Hülle umgeben sein müssen, geht schon daraus hervor, dass sie nicht zusammenfliessen, wie es freie Fetttropfen unbedingt thun würden; es lässt sich aber auch durch Entfernung des Fettes auf chemischem Wege leicht der sichere Nachweis von dem Vorhandensein solcher Membranen führen. Es genügt dazu schon ein längeres Einlegen in Alcohol, schneller geht es durch Kochen mit absol. Alcohol, dann mit Aether oder nachträgliches Einlegen in Benzin. Nach dem Entfernen des Fettes aus den Zellen bieten die übriggebliebenen Membranen ein ähnliches Aussehen dar wie die Kartoffelzellen nach Entfernung der Amylonkörner (s. Fig. 25b.). Von den übrigen Bestandtheilen der Zellen gelingt der Nachweis von Kernen an fast jedem Präparat, wenn man dasselbe mit kernfärbenden Mitteln behandelt. Der Kern liegt immer dicht an der Membran, von dem Fetttropfen gegen dieselbe gedrängt. In derselben Weise verhält sich das Protoplasma der Zellen, nur dass dieses über die ganze Oberfläche der Hülle vertheilt ist und deshalb bei ausgebildeten Fettzellen nicht mehr zu sehen ist. Ganz leicht gelingt dieses hingegen bei sich entwickelndem Fette, wie man es bei jedem Fötus und selbst noch bei Neugeborenen in grosser Menge finden kann. Im Beginn der Entwickelung (Fig. 21b.) findet man nichts als ein Bindegewebe, in welches gruppenweise Haufen von rundlichen Zellen eingelagert sind — die späteren Fettzellen. Jeder Zellenhaufen ist der Vorläufer eines späteren Fettträubchens. Zunächst tritt nun in den Zellen ein kleines Fetttröpfchen auf oder mehrere kleine (Fig. 21a.), welche nicht etwa durch fettigen Zerfall der Zellen entstanden, sondern von aussen in dieselben hineingelangt sind (Fettinfiltration). Die Tröpfchen confluiren zu einem grösseren Tropfen, welcher immer mehr an Grösse zunimmt und dadurch das Protoplasma immer mehr an die Peripherie drängt, so dass dasselbe in einem gewissen Stadium des Prozesses die Gestalt eines Siegelringes besitzt, wobei die Stelle des Siegels der Lage des Kernes entspricht. Endlich wird der Tropfen noch grösser, das Protoplasma ver-

schwindet für das Auge ganz — und die Fettzelle ist fertig. In derselben Weise wie die Fettzellen entstehen, können sie bei der Atrophie auch wieder verschwinden (Fig. 25c.). Der Fetttropfen wird, meistens unter Annahme einer hellgelben Farbe, successive immer kleiner, zerfällt vielleicht auch in mehrere kleinere Tröpfchen, welche endlich gänzlich verschwinden. An Stelle des Fettes ist nun meistens etwas Flüssigkeit getreten (seröse Fettzellen), so dass man noch ganz deutlich die ziemlich ausgedehnte Membran erkennt, welche einen flüssigen, etwas körnigen Inhalt nebst einem (oder mehreren) Kernen umschliesst. Es kann aber auch die Flüssigkeit wieder verschwinden, die Membran legt sich dem Protoplasma an und nun ist die Zelle wieder in einen ähnlichen Zustand zurückgekehrt, wie sie ihn am Ausgangspunkt der geschilderten Entwickelung hatte.

Das Fettgewebe ist so reich mit Blutgefässen ausgestattet, dass fast um jede Zelle herum eine Capillarschlinge liegt.

Präparate.

1. Frische Fettzellen (Fig. 25a.). Ein Stückchen vom Panniculus adiposus oder von sonstigem Fett wird in Wasser zerzupft. Man sieht die Anordnung der Fettzellen, den eigenthümlichen dunkelen Glanz; wenn man die Hand vor den Spiegel hält auch den Silberglanz (schwache Vergrösserung!); an den Rändern der Stückchen sind zerrissene Zellen, von welchen man vielleicht die zusammengefaltete Membran, jedenfalls aber das ausgetretene Fett sieht, welches in grossen Tropfen am Rande sich sammelt.

2. Leere Membranen der Fettzellen (Fig. 25b.) erhält man, wenn man ein Stückchen Fettgewebe in einem Reagenzgläschen erst etwa 5—10 Minuten mit absolutem Alcohol, dann etwa ebensolange mit Aether kocht. Untersuchung in Wasser. Beim Kochen mit Aether muss man fortwährend die aufsteigenden Dämpfe wegblasen, damit sie sich nicht entzünden.

3. Omentum eines Erwachsenen (Fig. 20a.). Man sucht sich in der S. 74 angegebenen Weise ein Stückchen Netz, welches ganz dünne, höchstens stecknadelkopfgrosse Fettträubchen enthält und breitet dasselbe in Wasser aus. Man sieht in den grösseren Balken des bindegewebigen Maschenwerkes die Fettträubchen, theils ganz kleine, nur aus wenigen Zellen bestehende, theils grössere, mit vielfach übereinander liegenden Zellen. Die meisten der Träubchen, die grösseren jedenfalls, liegen um die ebenfalls in den grösseren Balken verlaufenden Blutgefässe herum. Hat man sich orientirt, so bringt man das Präparat in Osmiumsäurelösung ($1\,^0/_{00}$ genügt schon) bis es deutliche schwarze Färbung angenommen hat. Wenn man es jetzt wieder im Mikroskope betrachtet, so wird man die Fetttropfen in den Zellen braunschwarz gefärbt finden. An den grösseren Träubchen kann man oft das all-

mähliche Fortschreiten der Osmiumsäure an der Farbe erkennen, welche in der Peripherie dunkelbraun oder schon schwarz ist, nach innen zu immer heller braun wird.

4. Fettgewebe in der Entwickelung (Fig. 21.). Man findet dasselbe sehr schön in den bereits bei dem Bindegewebe angegebenen Präparaten von dem Netz neugeborener Kinder oder älterer Embryonen, wo man die um die Gefässe herum liegenden Haufen von Zellen betrachtet, von welchen immer ein Theil schon kleine Fetttropfen enthält. Siegelringförmige Zellen. Doppelfärbung erst mit Osmiumsäure und nachher mit Anilinviolett giebt reizende Bilder. Präparate können in Kal. acet. conservirt werden.

5. Atrophisches Fettgewebe (Fig. 25c.). Sehr schöne Fettzellen mit leicht durch Anilinfarben darstellbaren Kernen hat das gelbe Knochenmark der Röhrenknochen erwachsener Individuen. Besonders geeignet ist dasselbe aber um die Atrophie der Fettzellen zu studiren, weil man durch Zerzupfen eines kleinen Stückchens in Wasser in Verbindung mit einem leichten Druck auf das Deckgläschen so dünne Präparate herstellen kann, dass jede einzelne Zelle vollkommen gut übersehen werden kann. Atrophisches Mark findet man bei fast allen cachectischen Individuen, besonders wenn dieselben zugleich alt sind. Die höchsten Grade der Atrophie zeigt das Gallertmark, welches bei den höchsten Graden des senilen oder pathologischen Marasmus gefunden wird. — In Ermangelung von Knochenmark liefert auch das bei vielen Phthisikern etc. in Atrophie begriffene subpericardiale Fett brauchbare Präparate, besonders wenn man zu den zerzupften Stückchen etwas Anilinviolett zufliessen lässt. Sehr schöne seröse Fettzellen enthalten die Fettlappen in der Bauchhöhle der Frösche gegen Ende des Winters und in der ersten Zeit des Frühjahrs.

6. Fettkrystalle (Fig. 25a. k.) kann man sich, wenn man sie nicht in einem der vorher angeführten Präparate bereits gefunden hat, mit Sicherheit von einem Stückchen Schweinspeck verschaffen. Sonst genügt auch ein kurzes Einlegen von frischem Fettgewebe in Glycerin, um die Krystallisation hervorzurufen.

Die Blutgefässe des Fettes können später an dem Injectionspräparate der Haut untersucht werden.

2. Das Schleimgewebe (Fig. 26.) steht zu dem Fettgewebe insofern in engen Beziehungen, als es bei dem Embryo als subcutanes Schleimgewebe die Stelle des Panniculus adiposus des Erwachsenen einnimmt, in welchen es sich im normalen Laufe der Entwickelung allmählich umbildet. Es ist überhaupt ein vorzugsweise embryonales Gewebe, da es ausser dem obengenannten Orte und einigen damit verwandten auch als Wharton'sche Sulze die Hauptmasse des Nabelstranges ausmacht, während es beim Erwachsenen nur noch in sehr umgewandelter Form als Glaskörper des Auges persistirt. Der Name Schleimgewebe ist von Virchow gewählt worden, weil die ganz durchscheinende, gallertige Intercellularsubstanz hauptsächlich aus Mucin besteht, welches man an seiner

Fällbarkeit (in Form von Fädchen) durch Essigsäure und seiner Unlöslichkeit im Ueberschuss der Säure erkennt. Die Zellen verhalten sich ganz ähnlich wie die Bindegewebszellen; sie sind von spindelförmiger und sternförmiger Gestalt und hängen nach allen

Fig. 26. Schleimgewebe von dem Nabelstrange eines 4 monatlichen menschlichen Embryo. Querschnitt, Färbung mit Anilin. $^{300}/_{1}$.

Richtungen hin unter einander zusammen, so dass sie also ein zelliges Maschenwerk, Reticulum bilden, dessen Maschenräume von der schleimigen Zwischensubstanz ausgefüllt sind. Grade im Schleimgewebe finden sich auch die prägnantesten Formen der beim Bindegewebe als endothelioide beschriebenen, mit einem dünnen, blättchenartigen Leib versehenen Zellen, von welchen Fig. 27. zwei Beispiele giebt. In voller Reinheit erhält sich allerdings das Gewebe nur kurze Zeit; schon in früher Fötalzeit treten in der Zwischensubstanz, zuerst immer in nächster Nähe der Zellen und ihrer Ausläufer und diesen parallel gerichtet, aber doch nicht unmittelbar mit denselben zusammenhängend, feinste bindegewebige Fibrillen auf, welche mit zunehmendem Alter des Embryo immer zahlreicher werden, so dass also das Schleimgewebe immer mehr dem gewöhnlichen Bindegewebe ähnlich wird. Damit ist auch eine enge Beziehung des Schleimgewebes zum Bindegewebe

Fig. 27. Endothelioide Zellen aus dem Schleimgewebe des Nabelstranges eines 4 monatlichen menschlichen Embryo, Schnitt- und Zupfpräparat, Färbung mit Hämatoxylin. $^{300}/_{1}$.

gegeben, denn erst erleidet es eine bindegewebige Umwandlung, dann geht es in Fettgewebe über. Im Nabelstrang, wo die letztere Phase der Metamorphose nicht eintritt, finden wir bei ausgetragenen Früchten eine fast ganz faserige Zwischensubstanz, welche nur zwischen den Fasern noch eine grössere Menge einer schleimigen Substanz enthält, als dies im gewöhnlichen Bindegewebe der Fall ist.

Präparate.

1. Subcutanes Schleimgewebe. Ein Stückchen dieses Gewebes, am besten aus der Achselhöhle oder von der vorderen Bauchwand eines frischen möglichst jungen menschlichen Embryo wird a) in Kochsalzlösung ein wenig zerzupft und dann durch das Deckgläschen vorsichtig platt gedrückt. Bei der Untersuchung benutze man eine recht kleine Blendungsöffnung. Hat man sich gehörig orientirt, so lasse man Essigsäure von der Seite zufliessen, um die Mucinreaction zu beobachten.

b) Ein anderes Stückchen wird mit Anilinviolett gefärbt und in Kal. acet. untersucht.

2. Nabelstrang (Fig. 26.). Der Nabelstrang eines menschlichen Fötus wird in Müller'scher Flüssigkeit und darauf in Alcohol gehärtet, dann 24 Stunden lang ausgewässert und (in kleinen handlichen Stückchen) mit Gummiglycerinlösung (s. S. 27) gehärtet, die Schnitte in Wasser von Gummi befreit und dann mit Hämatoxylin oder auch Anilinviolett gefärbt. Man sieht die Durchschnitte durch die drei Nabelgefässe und zwischen denselben sowie um sie herum die Wharton'sche Sulze, deren Zellen in der Nähe der Gefässe kleiner sind und dichter beieinander liegen, aber je weiter man sich von diesen entfernt um so grösser sind und um so weiter auseinander liegen. Die letzteren sind deutlich mehrstrahlig und hängen mit den Ausläufern zusammen. Zwischen den Zellen in der schleimigen Intercellularsubstanz um so mehr Bindegewebsfasern je älter der Fötus war. Wenn man einen solchen Schnitt etwas zerzupft gelingt es leicht endothelioide Formen der Zellen (Fig. 27.) zu Gesicht zu bekommen. — An den Rändern solcher Schnitte, welche die Oberfläche des Nabelstranges mitgetroffen haben, sieht man ein mehrschichtiges Plattenepithelium.

3. Die reticuläre Bindesubstanz (Fig. 28.) ist sowohl in Rücksicht auf Intercellularsubstanz als auf Zellen gemäss der seither herrschenden Anschauung sehr wesentlich von den bis jetzt betrachteten und noch zu betrachtenden Unter-Abtheilungen der Bindesubstanzgruppe verschieden. Wie schon der Name andeutet stellt dieses Gewebe ein Netzwerk, ein Reticulum dar, welches sich aber nicht nur, wie bei dem Omentum, vorzugsweise flächenhaft, sondern nach allen Richtungen des Raumes hin ausbreitet, so dass man es also in dieser Beziehung ganz gut mit einem Schwamme

vergleichen könnte. Die Bälkchen dieses Netzwerkes sind durchaus nicht alle gleich dick, auch die von ihnen gebildeten Maschen nicht gleich gross, so dass also das Flechtwerk ein ganz unregelmässiges ist. An verschiedenen Stellen zeigen sich in dem Maschenwerk kleine erweiterte Knotenpunkte, in welchen ein Kern, und selbst um diesen herum auch noch etwas körniges Protoplasma sich zeigt. Man kann demnach das ganze Gewebe als aus Zellen zu-

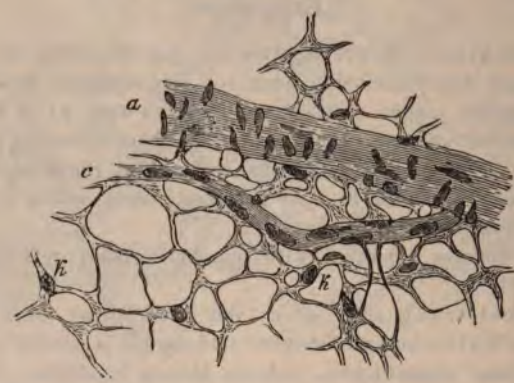

Fig. 28. Reticuläre Bindesubstanz aus einer Mesenterialdrüse des Kalbes; Härtung in M. Fl. und Alcohol, Färbung mit Anilinviolett, ausgepinselt. $^{300}/_{1}$. a. Kleine Arterie mit den Kernen der Intima (längsgerichtet) und der Muscularis (quergerichtet); c. Capillare, k. Kerne in den Knotenpunkten des Reticulums. Letzteres steht in directer Verbindung mit der Gefässwand.

sammengesetzt betrachten, welche feine Ausläufer besitzen, die sich vielfach theilen und sowohl untereinander, als auch mit den gleichen Ausläufern und deren Aesten von benachbarten Zellen sich vereinigen und so ein zusammenhängendes Netzwerk bilden. Die Vereinigung ist eine so vollständige, dass eine genaue Abgrenzung der einzelnen Zelle nebst ihren Ausläufern nicht mehr möglich ist. Freilich gilt für den eigentlichen protoplasmatischen Zellenleib und dessen Kern dasselbe, was schon bei dem faserigen Bindegewebe gesagt wurde, nämlich dass das körnige Protoplasma um so mehr verschwindet und die Kerne um so spärlicher werden, je älter das sie tragende Individuum wird und dass man bei Erwachsenen demnach oft grosse Strecken des Reticulums durchmustern muss, ehe man einen Kern antrifft.

Nach dem Gesagten sind also bei der reticulären Bindesubstanz die Fasern, welche das Netzwerk bilden, ihrem Ursprung und ihrer Bedeutung nach z. B. von den Fasern des Bindegewebes ganz verschieden, sie gehören nicht wie jene der Intercellularsub-

stanz an, sondern gehören zu den Zellen, sind nur ein integrirender Bestandtheil derselben als ihre Ausläufer. Dem entspricht auch ihr Verhalten gegen Reagentien; sie verschwinden nicht durch Quellung in Essigsäure, wie die leimgebenden Bindegewebsfasern, sind aber andererseits, wie alle zelligen Theile nicht widerstandsfähig gegen verdünnte Alkalien, wie die elastischen Fasern.

Eine Intercellularsubstanz in dem gewöhnlichen Sinne giebt es bei diesem Gewebe überhaupt nicht, sie wird gleichsam ersetzt durch andere Gewebstheile, welche in den Maschen des Reticulums gelegen sind und von demselben getragen und gestützt werden, so dass also die reticuläre Bindesubstanz in höchstem Maasse ein Stützgewebe darstellt. Trotz dieser grossen Verschiedenheiten ist doch auch nicht zu verkennen, dass die Anordnung der Zellen im Prinzipe genau dieselbe ist, wie beim Schleimgewebe und da auch gegen das gewöhnliche Bindegewebe hin eine scharfe Abgrenzung unseres Gewebes nicht besteht, dasselbe vielmehr an allen seinen Standorten unmittelbar in dasselbe übergeht, so hat man es mit Recht als eine besondere Abtheilung der Bindesubstanzen aufgestellt.

Die von der reticulären Bindesubstanz gestützten Theile sind je nach dem Vorkommen unseres Gewebes verschieden. Man kann zwei Hauptstandorte desselben unterscheiden: 1) die Lymphdrüsen und alle mit ihnen in Beziehung stehenden Theile (Follikel etc.) und 2) die Centralorgane des cerebrospinalen Nervensystems. Im ersteren Falle sind in die Maschenräume die Lymphdrüsenzellen eingelagert, deren characteristische Eigenschaften sind: Kleinheit, kugelige Gestalt, relativ sehr grosse helle Kerne mit Kernkörperchen und nur ein ganz schmaler Zellenleib um den Kern herum. Der Leib dieser Zellen ist sehr zerbrechlich, so dass man in den Präparaten häufig nur die nackten, sog. freien Kerne vorfindet. Es ist die reticuläre Bindesubstanz mit Einschluss dieser Zellen auch als lymphadenoides, oder cytogenes Gewebe bezeichnet worden. Im Centralnervensysteme, wo unser Gewebe nach Virchow den Namen Neuroglia, Nervenkitt, trägt, umschliesst es nervöse Elemente (Nervenfasern, Nervenzellen und Ausläufer derselben) und zeigt besonders in der grauen Substanz einen sehr viel feineren und complicirteren Bau als in den Lymphdrüsen, so dass es am besten ist, sich nur an die erste Form zu halten, wenn man die charakteristischen Eigenschaften des Gewebes kennen lernen will.

Gerade für sie ist jüngst von Ranvier eine von der oben gegebenen durchaus abweichende Beschreibung geliefert worden, indem dieser Forscher das Reticulum als ein von Zellen unabhängiges Netzwerk von wirklichen Bindegewebsfasern betrachtet, welche an ihrer Oberfläche ganz entsprechend den Verhältnissen des gewöhnlichen Bindegewebes stellenweise einen Belag von endothelioiden Bindegewebszellen besitzen.

Präparat.

Reticuläre Bindesubstanz der Lymphdrüsen (Fig. 28.). Um noch reichlich Kerne in den Knotenpunkten zu sehen, nimmt man die Drüsen eines jugendlichen Individuums, z. B. die Mesenterialdrüsen eines Kalbes, von welchen man alles Fett sorgfältig entfernt. Härtung in Müller'scher Flüssigkeit (14 Tage mit mehrmaligem Wechseln) und in Alcohol von allmählich steigender Concentration (70—96 pCt.). Möglichst feine Schnitte mit dem Rasirmesser. Da die Zellen in den Maschen des Reticulums so dicht liegen, dass sie die Bälkchen desselben gänzlich verdecken, so muss man sie entfernen, was auf zweierlei Weise geschehen kann. Entweder, und das ist die schonendere Methode, bringt man die Schnitte in ein nicht vollständig mit Wasser gefülltes Reagenzgläschen und schüttelt sie 5—10 Minuten lang tüchtig aus — oder man nimmt einen Schnitt in ein mit Wasser gefülltes Schälchen, hält ihn am Boden desselben mit einer Nadel fest und tupft nun einen vorn quer abgestutzten feinen (Maler) Pinsel in kurzen, rasch einander folgenden Stössen senkrecht auf das Präparat auf. Auch diese Procedur muss, wenn sie ein irgendwie ausgiebiges Resultat haben soll, mindestens 5 Minuten lang fortgesetzt werden. Nach beiden Methoden erhält man unter fortwährend zunehmender Trübung des Wassers ein immer durchsichtiger und schleierartiger werdendes Präparat, welches man dann schliesslich in Wasser oder Glycerin sorgfältig ausbreitet. Es werden bei weitem nicht alle Lymphdrüsenzellen entfernt sein, aber doch an den Rändern des Präparates eine hinreichende Zahl, um das Reticulum mit seinen Kernen hervortreten zu lassen. Man wird mitten in dem feinfaserigen Maschenwerke einzelne breitere, sich hie und da spitzwinkelig theilende Balken sehen, mit deutlichem hellerem, vielleicht noch einzelne, meist etwas eckige, glänzende Körperchen einschliessendem Lumen und dicker Wandung — Blutgefässe, an deren äusserer Oberfläche auch einzelne Fasern des Netzwerkes sich ansetzen. (Uebergang des reticulären Bindegewebes in das adventitielle.)

Färbungen mit Anilin, Carmin etc. können mit Vortheil vorgenommen werden.

c) Das Knorpelgewebe.

Das Knorpelgewebe besteht aus Zellen und Intercellularsubstanz, von welchen die letztere beim Kochen einen besonderen

Leim (Knorpelleim, Chondrin) giebt, wodurch sie sich von den Intercellularsubstanzen aller anderen Gewebe in sehr characteristischer Weise unterscheidet. Während die Knorpelzellen überall wo sie vorkommen im Grossen und Ganzen in ihrem Bau und ihren Eigenschaften übereinstimmen, zeigt die Grundsubstanz an den verschiedenen Orten so mannigfache Verschiedenheiten, dass man danach 3 Unterabtheilungen des Knorpelgewebes unterscheiden kann. Die Mehrzahl aller Knorpel, vor allem die sog. transitorischen, welche sich also beim Embryo an Stellen finden, wo beim Erwachsenen Knochengewebe vorhanden ist, ferner die knorpeligen Ueberzüge der Gelenke, die meisten Kehlkopfknorpel, die trachealen und bronchialen Knorpel, die knorpeligen Theile der Rippen (wenigstens bei jugendlichen Individuen) etc. gehören zu dem hyalinen Knorpel (Fig. 29A.), bei welchem die Grundsubstanz zwar fest aber doch schneidbar ist und in dickeren Schichten eine milchweisse Farbe besitzt, in dünneren Lagen aber vollkommen durchscheinend ist.

Die beiden anderen Knorpelarten enthalten in der eigentlichen Knorpelgrundsubstanz noch eine verschieden grosse Menge von Fasern, welche den im Bindegewebe vorkommenden zwei Faserformen entsprechen, also entweder elastische oder leimgebende Bindegewebsfasern sind. Den elastischen oder Netz-Knorpel (Fig. 29B.),

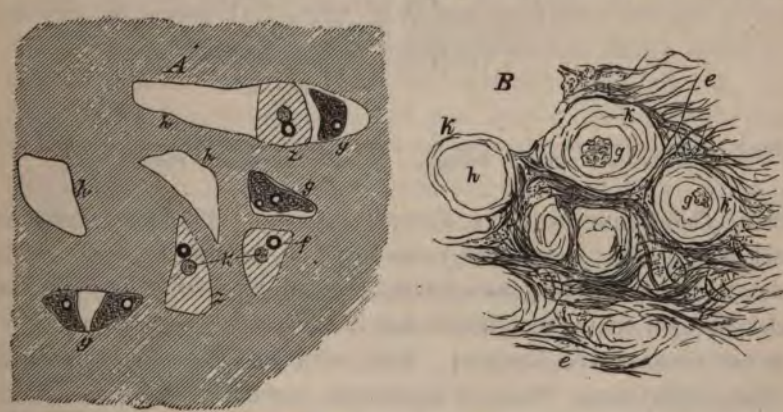

Fig. 29. A. Hyaliner Knorpel von der Rippe eines Kindes. z. Unveränderte Zellen mit Kernen k. und Fetttropfen f; g. geschrumpfte Zellen, ebenfalls mit Fetttropfen; h. leere Knorpelhöhlen. $^{300}/_{1}$. B. Elastischer Knorpel von der Epiglottis eines erwachsenen Menschen. e. Elastische Fasern, g. geschrumpfte Zellen, k. Kapseln, hier sehr dick und mehrschichtig, h. Knorpelhöhle. $^{300}/_{1}$.

auch elastischer oder Netz-Faserknorpel genannt, in dessen Grundsubstanz sich feine, zu einem engen Filze verschlungene elastische

Fasern vorfinden, welche demselben ein opakes gelbliches Aussehen und zähe Consistenz verleihen, findet man in der Epiglottis, in der Ohrmuschel, ferner an einigen kleinen Kehlkopfknorpeln (Sontorini'schen und Wrisberg'schen Kn., z. Th. auch Arytaenoid-Kn.); der Bindegewebs- oder schlechthin Faserknorpel (Fig. 30.), bei welchem die Grundsubstanz in regelmässigen Zügen angeordnete, gewöhnliche leimgebende Bindegewebsfasern enthält, welche ihr eine weichere Consistenz und ein faseriges Aussehen verleihen, bildet die Augenlidknorpel, die labra cartilaginea und Meniscen der Gelenke,

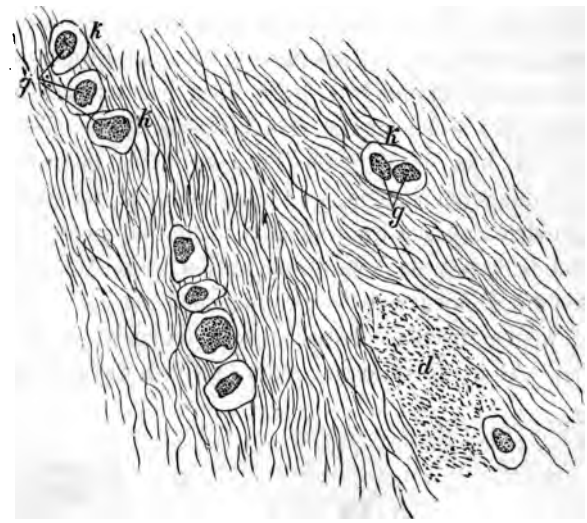

Fig. 30. Bindegewebsknorpel von einer Zwischenwirbelscheibe eines neugeborenen Kindes. g. geschrumpfte Zellen, k. Zellkapseln, d. querdurchschnittener Faserzug. $^{300}/_{1}$.

zum Theil (mit hyalinem Knorpel vereinigt) die Zwischenwirbelscheiben u. s. w. Er ist der unbeständigste der drei Knorpel, indem die Menge der Bindegewebsfasern grossem Wechsel unterliegt und der Knorpel unter continuirlicher Zunahme der Fasern endlich in reines Bindegewebe übergeht. Auch wird an vielen Orten bei dem einen Individuum Bindegewebsknorpel gefunden, wo bei einem anderen nur Bindegewebe vorhanden ist (Wirbelscheiben, Sehnen etc.).

Die Zellen des Knorpels, welche in dem embryonalen Körper meistens rundlich sind, haben später die verschiedenartigste Gestalt. Im hyalinen Knorpel sind die meisten eckig mit 3, 4 und mehr Spitzen, aber doch mit Vorwiegen der einen Axe (also länglich), ebenso im Bindegewebsknorpel, während der elastische vorzugsweise

runde Zellen führt. Der Zellenleib ist bei den meisten sehr zart und blass, der nicht grosse, runde Kern dagegen etwas körnig und in Folge dessen dunkler als die übrige Zelle (Fig. 29A. z.). Entsprechend ihrem zarten Aussehen ist die Knorpelzelle gegen Reagentien sehr empfindlich, es genügt schon die Einwirkung von Wasser, um dieselbe in ein unregelmässiges, oft sternförmiges, stärker lichtbrechendes und darum dunkel erscheinendes Gebilde zu verwandeln (Fig. 29B. g; Fig. 30. u. 31g.), dem man seine Zellennatur kaum mehr ansehen kann. Diese Wirkung des Wassers ist bei der Anfertigung der Präparate wohl zu berücksichtigen. Die Knorpelzellen enthalten häufig sowohl in der Jugend wie im Alter kleine Fetttropfen (Fig. 29A. g.), meist 1—2, welche dann vorzugsweise an den beiden Polen der Zelle gelagert sind.

Wie beim Bindegewebe, so ist auch beim Knorpel die Frage zu besprechen, in welchem Verhältnisse die Zellen zu der Intercellularsubstanz stehen. Hier wie dort finden sich in der Intercellularsubstanz Hohlräume (Knorpelhöhlen), welche die Zellen beherbergen. Diese Höhlen kommen sehr leicht zu Gesicht, wenn die in denselben liegenden und sie ganz ausfüllenden Zellen schrumpfen, noch besser aber an den Rändern dünner Schnitte, wo durch das Messer immer ein Theil der Höhlen eröffnet und entweder die ganze Zelle oder doch ein mehr oder weniger grosser Theil derselben herausgerissen wird. Die besten Bilder liefert ein solcher Schnitt, nachdem man ihn mit Jod behandelt hat. Die Zellen resp. ihre Ueberreste haben eine gelbe, nach längerer Einwirkung selbst braune Färbung angenommen, während die Intercellularsubstanz fast ungefärbt geblieben ist. Die leeren Knorpelhöhlen erscheinen nun als helle Lücken in der Grundsubstanz, während die zellhaltigen durch die gelbbraune Färbung bezeichnet sind. Ob ausser den grösseren, die Zellen beherbergenden Hohlräumen auch noch solche vorhanden sind, welche wie beim Bindegewebe diese unter einander in Verbindung setzen und so ein Saftkanalsystem herstellen, ist noch eine offene Frage. Bei den Cephalopoden kommt am Kopfe ein solcher Knorpel vor, aber bei den höheren Thieren sind Verbindungskanälchen mit den gewöhnlichen Mitteln jedenfalls nicht nachzuweisen. — Beim Bindegewebe ist ferner dargelegt worden, dass die Intercellularsubstanz als ein Produkt der Zellen anzusehen ist, sei es nun, dass die Zelle dieselbe gleich einem Secret an ihrer Oberfläche ausscheidet oder dass die äussersten

Theile des Zellenleibes selbst sich unmittelbar in Zwischensubstanz umbilden, und es fragt sich nun, wie es sich in dieser Beziehung mit der Knorpelgrundsubstanz verhält. Es ist in dieser Richtung eine Beobachtung von Wichtigkeit, welche man an jedem alten Knorpel machen kann, die nämlich, dass die Knorpelhöhle nicht direct von der gewöhnlichen Intercellularsubstanz begrenzt wird, sondern von einer schmalen Gewebsschicht, welche sich durch einen dunkelen Contour von der übrigen Zwischensubstanz abhebt und so also als eine Art von Kapsel (Knorpelkapsel) erscheint. Diese Kapseln in alten Knorpeln können sehr dick und selbst mehrschichtig sein, so dass dann im mikroskopischen Bilde mehrere concentrische Linien die Höhle umgeben. Wenn auch die Kapseln bei jugendlichen Knorpeln nicht mit derselben Deutlichkeit zu sehen sind, wie bei den alten, so fehlen sie doch auch hier nicht, ja es lässt sich nachweisen, dass überhaupt die gesammte Intercellularsubstanz aus solchen Kapseln besteht, welche nur so zusammengeflossen sind, dass ihre Grenzen für gewöhnlich nicht mehr zu erkennen sind. Es giebt verschiedene Mittel, um die Zerlegung der anscheinend homogenen Intercellularsubstanz in die einzelnen Zellenterritorien zu bewirken. Solche Mittel sind Einlegen in Wasser von 35—50° C., Behandeln mit einer Mischung von chlorsaurem Kali und Salpetersäure u. A.; mir hat die unten angegebene einfache Färbemethode mit Anilinviolett hinreichende Dienste geleistet.

Der Rippenknorpel älterer Leute (Fig. 31.) besitzt mehrfache Eigenthümlichkeiten, welche denselben geeignet machen, über

Fig. 31. Rippenknorpel eines alten Mannes. Bei f. faseriger Zerfall der Grundsubstanz, bei v. beginnende, bei v' weiter vorgeschrittene Verkalkung, g. geschrumpfte Zellen, k. Zellkapseln, bei k' sehr dick, h. Knorpelhöhle. $^{200}/_{1}$.

manche wichtige Verhältnisse Aufschluss zu geben. Was zunächst die Zellen angeht, so zeigen dieselben fast ausnahmslos eine deutliche dicke Kapsel, welche oft mehrschichtig ist, ausserdem aber geben sie ein besonders gutes Beispiel von der Fähigkeit der Zellen zu proliferiren. Nicht nur zwei, sondern 4—6—10 und selbst noch mehr Zellen sieht man in einer Höhle liegen, noch umschlossen von der Kapsel der Mutterzelle, aus welcher sie durch fortgesetzte Theilung als Tochter- (resp. Enkel- und Urenkel-) Zellen hervorgegangen sind. Diese junge Brut entbehrt nicht des Vermögens aller Knorpelzellen, Kapseln um sich herum zu bilden und so sehen wir denn oft, dass die von der gemeinsamen Kapsel der Mutterzelle (primäre Kapsel) umschlossenen Zellen auch noch jede für sich ihre besondere Kapsel (secundäre Kapsel besitzen.

Die Intercellularsubstanz zeigt nicht minder interessante Verhältnisse. Schon makroskopisch unterscheidet sich dieselbe durch ihre bräunliche Färbung von der normalen milchweissen, in feinen Schnitten fast farblosen Grundsubstanz des hyalinen Knorpels junger Rippen; mikroskopisch erscheint die Grundsubstanz durch zahlreiche feine Körnchen getrübt. An einzelnen Stellen, welche sich dem blossen Auge durch ihr asbestartiges Aussehen erkennbar machen, erscheint die Zwischensubstanz parallel gestreift in Folge einer Zerspaltung, eines Zerfalls derselben zu breiteren oder schmäleren Fäserchen (Fig. 31 f.). Diese Fasern sind weder gewöhnliche Bindegewebsfasern wie im Bindegewebsfaserknorpel, denn sie quellen in Essigsäure nicht auf, noch elastische wie im Netzknorpel, denn sie lösen sich beim Kochen in Leim auf, sondern es sind eben Knorpelgrundsubstanz- oder Chondrinfasern. Gerade an denjenigen Stellen, wo dieser Zerfall statthat, findet man auch die schönsten und grössten gewucherten Zellenhauten. Der faserige Zerfall der Grundsubstanz ist der Vorläufer einer Erweichung derselben, welche bis zu vollständiger Höhlenbildung fortschreiten kann.

Eine letzte Veränderung endlich betrifft sowohl die Intercellularsubstanz als die Zellen selbst, nämlich die Verkalkung, welche in der Regel in kleinen, durch ihre Härte und opakweisse Farbe schon makroskopisch erkennbaren Herden auftritt. Mikroskopisch erscheint der (kohlensaure) Kalk in Form kleinster, bei durchfallendem Lichte dunkler, bei auffallendem weisser Körnchen. welche sich zuerst immer in den Kapseln der Zellen und auch hier wieder oft zunächst an den beiden Polen derselben einfinden, später

aber die ganze Kapsel und ihre Nachbarschaft in Besitz nehmen können, so dass man statt der Zelle und ihrer Kapsel nur noch einen Haufen Kalk erblickt. Auf Zusatz von verdünnter Salzsäure verschwindet der Kalk, bei reichlichem Vorhandensein unter Entwickelung von Kohlensäurebläschen, und die Zelle ist dann mit ihrer Kapsel wieder deutlich zu sehen.

Noch sei schliesslich erwähnt, dass Fetttröpfchen in den Zellen ein ganz gewöhnlicher Befund sind und dass häufig neben denselben auch kleine rothe Pigmentklümpchen (Hämatoidin) vorkommen.

Präparate.

1. Hyaliner Knorpel (Fig. 29A.). a. Querschnitt von dem frischen Rippenknorpel eines Kindes oder auch eines Kaninchens etc. Einlegen in Jodlösung für 3—5 Minuten; abspülen; untersuchen in Glycerin. Am Rande sieht man dicht unter dem aus derbfaserigem Bindegewebe bestehenden Perichondrium die Knorpelzellen in mehreren Schichten schmal und klein und parallel der Oberfläche gelagert; mehr nach innen zu tritt dann die unregelmässige Gestalt und Lagerung der gelbbraun gefärbten Zellen hervor. Man thut gut, den Schnitt nicht allerseits bis an das Perichondrium reichen, sondern denselben an einer Seite schon vorher enden zu lassen, damit man sicher ist, eröffnete und leere Knorpelhöhlen zu finden. In vielen Höhlen mehrere Zellen.

b) Ein ähnlicher Schnitt wird in Kochsalzlösung untersucht, worin man die blassen Zellen mit ihren körnigen dunkleren Kernen und ihren Fetttröpfchen besser sehen kann. Letztere besonders deutlich nachdem man den Schnitt einige Zeit in Osmiumsäure gelegt hat.

2. Netzknorpel (Fig. 28B.). Ein Stückchen Epiglottis von einem grösseren Thiere oder einem Menschen, welches man ein paar Tage vorher in absoluten Alcohol gelegt hatte, wird zwischen Leber eingeklemmt, um recht feine Schnitte davon machen zu können. Untersuchung in gewöhnlichem Wasser, später Zusatz von verdünnter Alkalilauge zum Nachweise, dass die vorhandenen Fäserchen elastische sind. Bei schwacher Vergrösserung erscheinen in einer sehr dunkelen (undurchsichtigen), in ihrer Gesammtheit ein grobes Netzwerk darstellenden Grundsubstanz helle, rundliche Flecken, welche in verschieden grossen Entfernungen von einander liegen. Es sind dies die Knorpelhöhlen, innerhalb deren oft schon bei dieser Vergrösserung die durch den Alcohol geschrumpften Zellen als dunkle, zackige Körperchen zu erkennen sind. Die Fasern der Zwischensubstanz treten nur undeutlich hervor. Bei stärkerer Vergrösserung, die man freilich nur an den dünnsten (Rand-)Stellen mit Vortheil anwenden kann, werden die Fasern deutlicher, doch sind sie auch dann nie auf grössere Strecken zu verfolgen, da sie sich sehr stark verfilzen und dadurch bald die Schnittebene verlassen. Zu beachten ist auch, dass viele Fasern durch den Schnitt quer getroffen sind und dass sie deshalb nur als schwarze Pünktchen zwischen den längs- oder schräggetroffenen erscheinen. Die Kapseln

der Zellen sind je nach Alter und Krankheit des Individuums bald dünner, bald dicker, fast stets aber deutlich zu sehen, besonders an den Rändern, wo sie oft ganz frei hervorstehen, da sie bei dieser Knorpelart weniger innig mit der übrigen Grundsubstanz verbunden sind, als beim hyalinen Knorpel. — In den Randschichten des Epiglottisknorpels sind die elastischen Fasern noch spärlich und es hat dadurch der Knorpel mehr den Charakter des hyalinen, um so mehr je jünger das Individuum war, von dem er stammt. Hübsche Bilder liefert die Behandlung mit Pikrocarmin (Einlegen in Glycerin), wodurch die Zellen roth, die elastischen Fasern gelb gefärbt werden. Die Schnitte müssen aber ganz dünn sein.

3. Bindegewebsfaserknorpel (Fig. 30.). Zwischenwirbelscheibe von einem jungen Thiere oder Kinde. Dicht an den Wirbelkörpern liegt eine Schicht hyalinen Knorpels, dann folgt ein deutlich streifiges, weiches, graues Gewebe, der Bindegewebsknorpel, welcher einen gallertigen Kern (den Rest der Chorda dorsalis) einschliesst. Man richtet den Schnitt so ein, dass er auf der einen Seite hyalinen Knorpel, auf der anderen den streifigen Bindegewebsknorpel trifft und ist dadurch im Stande, den allmählichen Uebergang des einen in den anderen zu verfolgen. Wenn man vom hyalinen Knorpel ausgeht, so stösst man zuerst auf eine mehr körnige Trübung der Grundsubstanz. Dann erscheinen vereinzelte ganz feine, nur bei recht schwacher Beleuchtung und starker Vergrösserung sichtbare Fäserchen, die weiterhin immer deutlicher und zahlreicher werden, bis man endlich auf vollständige Faserbündel trifft, welche sich durchflechten und zum Theil längs, zum Theil quer durchschnitten sind. Ueberall zwischen den Fasern sind von Kapseln umgebene Knorpelzellen eingelagert, deren Zahl aber in umgekehrtem Verhältnisse zu der Ausbildung der Fasern steht. — Zusatz von Essigsäure liefert durch das Aufquellen der Fasern den Beweis, dass es sich um gewöhnliche Bindegewebsfasern handelt. Auch dieses Präparat kann mit Vortheil durch Jod gefärbt werden.

4. Rippenknorpel alter Leute (Fig. 31.). a. Querschnitt, welcher womöglich eine asbestartige und verkalkte Stelle umfasst. Hat man die letztere bei schwacher Vergrösserung in das Gesichtsfeld eingestellt, so hält man die Hand vor den Spiegel um sich zu überzeugen, dass die bei durchfallendem Lichte dunkel erscheinenden Kalkmassen bei auffallendem weiss aussehen. Zusatz von Salzsäure, um die Kalksalze aufzulösen.

b) Färbung eines Schnittes in gewöhnlicher Anilinviolettfarbe. Die Zellenkapseln und die nächst anstossenden Theile der Zwischensubstanz färben sich hellroth, die übrige Zwischensubstanz bläulich, doch ist die Vertheilung der Farben nicht überall gleichmässig. Dies Präparat zeigt, dass die Beschaffenheit der an die Kapseln anstossenden Theile der Zwischensubstanz noch mehr mit diesen übereinstimmt als mit den weiter von ihnen entfernten Theilen.

c) Färbung eines Schnittes von der äussersten, dicht unter dem Perichondrium gelegenen Knorpelsubstanz mit Anilinviolett, welches in starker Essigsäure gelöst worden ist. Nun zeigen sich die Kapseln und die anstossenden Theile der Grundsubstanz blau gefärbt; an gelungenen Präparaten wird man besonders da, wo die Zellen nicht zu weit von einander entfernt liegen, die

gesammte Grundsubstanz in concentrisch um die Zellen gelagerte blaue Felder getheilt finden. Jedes Feld entspricht demjenigen Theile der Grundsubstanz, welcher aus den Kapseln der eingeschlossenen Zelle hervorgegangen ist.

d. Das Knochen- und Zahngewebe.

1. Das Knochengewebe ist vor allen übrigen Gruppen der Bindesubstanzen durch seine grosse Härte ausgezeichnet, welche es den in seiner Intercellularsubstanz befindlichen Kalksalzen verdankt, wie man sich leicht überzeugen kann, wenn man durch Säuren (am besten Chrom-, Pikrin- oder Salzsäure) den Kalk entfernt. Es bleibt dann eine in ihrer Consistenz dem Knorpel ähnliche Masse zurück, welche man eben dieser Aehnlichkeit wegen Knochenknorpel genannt hat, besser aber als Ossein bezeichnet. Durch die Entkalkung hat der Knochen in Bezug auf seine Grösse durchaus nichts eingebüsst, und auch sein innerer Bau hat, wie wir sogleich sehen werden, keine wesentlichen Veränderungen erlitten.

Im Körper findet sich das Knochengewebe in zwei Formen: 1) in Gestalt von feinsten Knochenbälkchen und Blättchen, welche allerseits zu einem Maschenwerke mit einander verbunden sind, ähnlich wie die festen Bestandtheile eines Schwammes, weshalb dieses Gewebe den Namen des spongiösen Knochengewebes trägt, 2) als dicke, feste, gleichmässige Knochenmasse, das compakte Knochengewebe. Das erstere finden wir bekanntlich als Hauptconstituens aller kurzen und platten Knochen, sowie in den Epiphysen der Röhrenknochen, letzteres hauptsächlich in der Diaphyse derselben. Der feinere Bau der spongiösen Knochenbälkchen, soweit er sich ohne weiteres erkennen lässt, ist ziemlich einfach. Man sieht an macerirten und getrockneten Knochen in einer ganz homogenen, gleichmässig durchscheinenden Grundsubstanz eigenthümliche, dunkele, manchmal an kleine Spinnen erinnernde Zeichnungen, die sog. Knochenkörperchen (Fig. 32A.), an welchen man ein grösseres Centrum und von diesem ausgehende zackige, sich verästelnde und untereinander anastomosirende Ausläufer erkennt. Das Centrum erscheint bald breit, mehr rundlich und dann treten die Ausläufer gleichmässig nach allen Seiten von ihm ab, bald sehr schmal, mehr spindelförmig und die Ausläufer sind grösstentheils in rechtem Winkel zu der Längsseite gestellt: ersteres ist die Flächenansicht, letzteres die Seitenansicht des danach also platten Gebildes. Man

glaubte früher eine Zeit lang, dass die dunkele Färbung der Knochenkörperchen bei durchfallendem Lichte davon herrühre, dass sie die Ablagerungsstätten der Kalksalze darstellten und es rührt von dieser Vorstellung der alte Name der Kalkkanälchen her. Diese Vorstellung ist aber nicht richtig gewesen; der Kalk liegt in der homogenen Grundsubstanz, allerdings in so feiner Vertheilung (chemischer Verbindung?), dass wir ihn, was z. B. im Gegensatze zu der bei dem Rippenknorpel alter Leute besprochenen Verkalkung des Knorpels sehr bemerkenswerth ist, mit unseren besten Instrumenten nicht als solchen zu sehen vermögen; die Knochenkörperchen aber sind nichts anderes als (an den macerirten Knochen) mit Luft gefüllte Hohlräume, welche nach allen Richtungen hin unter ein-

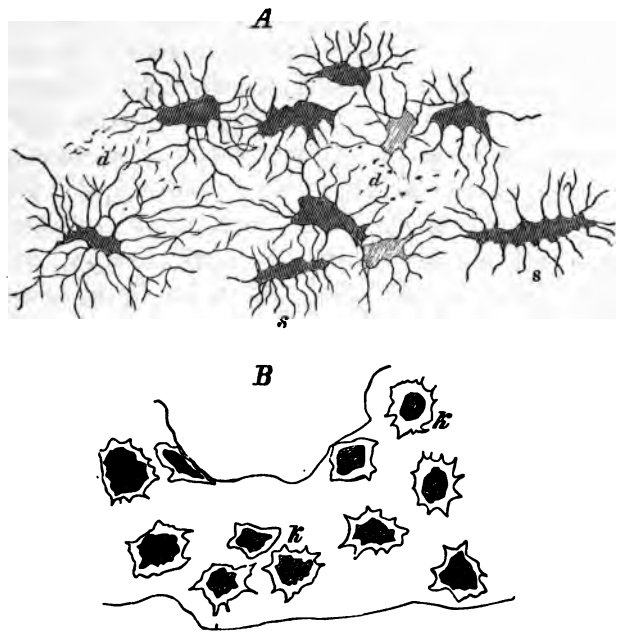

Fig. 32. Spongiöser Knochen. A. Knochenhöhlen und -Kanälchen aus einem Knochenbälkchen der Epiphyse eines macerirten menschlichen Oberschenkels; bei s. Seitenansicht der Höhlen, bei d. Durchschnitte von Knochenkanälchen. $^{300}/_{1}$. B. Knochenhöhlen (k) mit Zellen in einem Bälkchen der Oberschenkel-Epiphyse eines jungen Kaninchens; Entkalkung mit Chromsäure, Färbung mit Anilinroth. $^{580}/_{1}$.

ander zusammenhängend die ganze Grundsubstanz durchziehen. Es ist deshalb auch die Bezeichnung Knochenkörperchen keine passende, denn Hohlräume können keine Körperchen sein und wenn es auch Virchow gelungen ist durch Maceration in verdünnter Salzsäure

die Höhlen nebst einer sie umgebenden festen Wand als anscheinend für sich bestehende Gebilde zu isoliren, so hat sich doch herausgestellt, dass das eben Kunstprodukte sind und dass die Wand des Körperchens nichts anderes als der zunächst die Höhle begrenzende Theil der Knochengrundsubstanz ist, der allerdings vielleicht etwas resistenter als die übrige Substanz aber doch prinzipiell nicht von ihr verschieden ist. Von der Richtigkeit der Anschauung, dass in den Knochenkörperchen Luft sich befindet, muss man sich bei der Untersuchung eines solchen Bälkchens in Wasser zu seinem Schaden selbst bald überzeugen, denn es dauert gar nicht lange, so verschwinden, in dem Maasse als immer mehr Flüssigkeit in den Knochen eindringt, zuerst die Ausläufer, dann auch die centralen Theile, oder wenigstens verschwindet ihre dunkle Färbung, denn bei genauem Zusehen kann man sie selbst, wenn auch nur undeutlich, immer noch erkennen. Dass es Luft war, welche durch ihre bekannte Lichtbrechung das dunkle Aussehen der Körperchen bedingte, lässt sich oft an den centralen Theilen derselben sehr deutlich dann erkennen, wenn nur ein Theil der Luft durch eingedrungenes Wasser verdrängt ist; der Rest nimmt dann immer die Gestalt eines nicht zu verkennenden, dunkelcontourirten Luftbläschens an. Freilich gilt dies alles nur von dem macerirten Knochen, in welchem alle zelligen Theile zerstört sind, und es könnte in dem lebenden Knochen der Inhalt der Knochenkörperchen doch ein durchaus anderer sein. Ja man muss eigentlich von vorn herein einen anderen erwarten, denn es kann doch keinem Zweifel unterliegen, dass die Knochenkörperchen durchaus die Aequivalente der Saftkanälchen des Bindegewebes darstellen und es liegt also der Analogieschluss durchaus nahe, dass wie dort die Bindegewebszellen, so hier Knochenzellen in den Hohlräumen gelegen seien. Und so ist es auch in der That, wenigstens bei jugendlichen Individuen. Hier ist es ein leichtes mit Hülfe von Färbungsmitteln an frischen oder besser an in Chromsäure oder Pikrinsäure, welche die Zellen nicht wie die Salzsäure zerstören, entkalkten Knochen in jeder Höhle eine Zelle nachzuweisen (Fig. 32 B.), welche ebensoviele kleine Zacken und Spitzen an ihrer Oberfläche zeigt als die Höhle selbst besitzt. Allerdings ist dieser Befund nur bei jungen Knochen constant, bei ausgewachsenen, alten sieht man häufig nur undeutliche, krümelige Reste von Zellen und die Höhle bietet ein ähnliches Aussehen wie beim macerirten Knochen dar, auch aus einem ähn-

lichen Grunde, da diese Höhlen nach Klebs mit Kohlensäure gefüllt sind.

Die compakte Knochensubstanz bietet begreiflicherweise der mikroskopischen Untersuchung viel grössere Schwierigkeiten dar, da man von dem nicht entkalkten Gewebe nur auf sehr umständliche und mühselige Weise durch Absägen eines feinen Stückchens und Abschleifen desselben mittelst Schleifstein, Smirgelpapier, Glas etc. einen so feinen Schnitt resp. Schliff erhalten kann, wie er nöthig ist, um die Structur des Knochengewebes erkennen zu können. Glücklicherweise können wir dieses Ziel leichter und bequemer erreichen, wenn wir einem frischen oder macerirten Knochen seine Kalksalze entziehen und ihn dadurch so weich machen, dass man mit Leichtigkeit die feinsten Schnitte herstellen kann. Die etwas complicirteren Structurverhältnisse des compakten Knochengewebes lassen sich am besten auf einem Querschnitte d. h. einem Schnitte senkrecht zur Achse des betreffenden Röhrenknochens erkennen. Da sieht man nämlich (Fig. 33 A.) in gewissen Entfernungen von einander zahlreiche, rundliche, an Grösse etwas wechselnde Lücken, von welchen hie und da zwei benachbarte durch einen kleinen Kanal in Verbindung gesetzt sind und um welche herum die Knochensubstanz in concentrischen Schichten, den Knochenlamellen angeordnet ist. Diese concentrischen Lamellen nennt man die Special- oder Havers'schen Lamellen. Die verschiedenen Lamellensysteme berühren sich entweder, oder es bleibt zwischen ihnen noch Raum für andere Lamellensysteme übrig, welche nicht in besonderen Beziehungen zu den Lücken stehen und mehr gradlinig verlaufen — die interstitiellen oder Grundlamellen. Nur dicht unter dem Periost liegen eine Anzahl von Lamellen parallel der Knochenoberfläche. Damit ist nun auch schon der Hauptunterschied zwischen dem spongiösen und compakten Knochengewebe erschöpft; die Lamellen bestehen aus derselben homogenen Grundsubstanz und enthalten dieselben Knochenhöhlen mit Ausläufern und Zellen wie es vorher geschildert wurde. Nur das sei noch erwähnt, dass alle Knochenkörperchen mit ihrer Breitseite in der Ebene der Lamellen liegen, so dass also die rechtwinklig von dieser Seite abgehenden Aestchen quer durch die Lamellen hindurchdringen. Die Ausläufer der den erwähnten Lücken benachbarten Knochenhöhlen münden in diese hinein; gerade wie auch an den Bälkchen des spongiösen Gewebes die obersten Knochenkörperchen mit ihren Ausläufern frei in die umgebenden Markräume münden.

Ueber die Bedeutung der zahlreichen auf dem Querschnitte erscheinenden Lücken, um welche die Knochenlamellen concentrisch herumgelagert sind, geben Längsschnitte den besten Aufschluss, besonders wenn man diese von Knochen entnimmt, deren Gefässe vorher mit gefärbten Massen ausgespritzt worden sind oder doch noch ihre natürliche Füllung haben, wie das bei in Chromsäure ent-

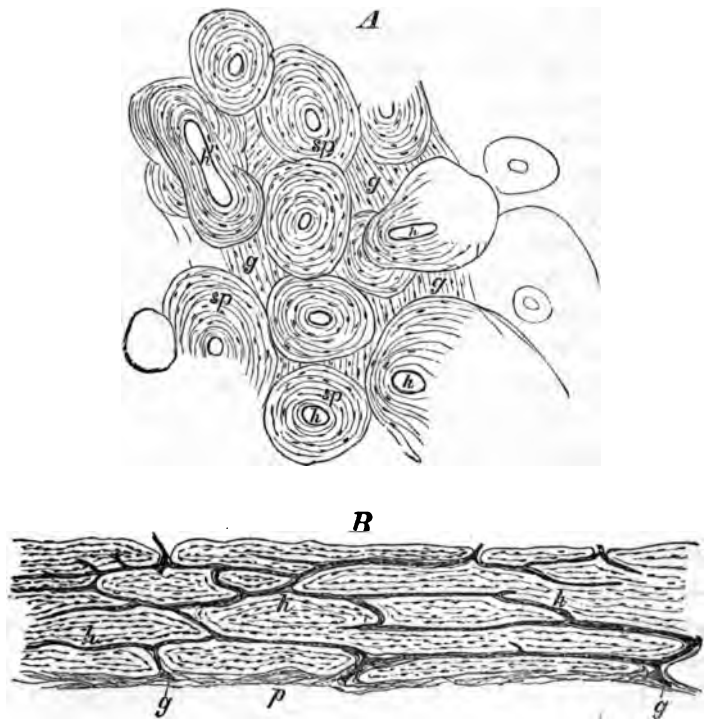

Fig. 33. Compacter Knochen. A. Querschnitt der Diaphyse eines in Salzsäure entkalkten menschlichen Oberschenkels; h. Haversische Kanäle im Querschnitt, bei h' ein Verbindungsast zweier Kanäle, sp. Speciallamellen, g. Grundlamellen, $^{40}/_{1}$. B. Längsschnitt der Diaphyse eines injicirten Oberschenkels vom Kaninchen, in Chromsäure entkalkt, p. Periost, g. Gefässe, h. Haversische Kanäle mit Gefässen. $^{40}/_{1}$.

kalkten Präparaten der Fall ist. Auf solchen Längsschnitten (Fig. 33B.) sieht man statt der Lücken Kanäle (die Haversischen Kanäle), von denen jene eben nur Querschnitte waren, Kanäle, welche sich verzweigen und, wenn sie auch im Grossen und Ganzen parallel der Knochenachse verlaufen, doch auch durch kleine Seitenzweige untereinander in Verbindung gesetzt werden. In den Kanälchen befinden sich ausnahmslos Blutgefässe (daher werden sie auch Gefässkanälchen des Knochens genannt), deren Verzweigungen sich denjenigen

des Kanälchens genau anschliessen. Das Gefäss ist von einer mehr oder weniger zellenreichen, dem Marke ähnlichen bindegewebigen Masse umgeben, welche auch manchmal Fettzellen enthält und den ganzen von dem Gefässe nicht beanspruchten Raum ausfüllt. Wenn man an einem recht feinen Schnitte von einem macerirten Präparate die Haversischen Kanäle durchmustert, so wird man auch Stellen finden, wo man nur die eine (am besten untere) Wand derselben zu sehen bekommt. Da erscheint denn diese Wandung ganz besetzt mit kleinen dunklen Pünktchen, welche diejenigen Stellen bezeichnen, wo Ausläufer benachbarter Knochenkörperchen in den Gefässkanal einmünden. Dieses Verhältniss ist, wie leicht einzusehen, von der allergrössten Bedeutung für den Knochen, denn es wird dadurch ermöglicht, dass Ernährungsflüssigkeit, welche in den Haversischen Kanälchen aus den Gefässen austritt, direct in die nächsten Knochenhöhlen eintreten und durch deren allseitige Communicationen schliesslich durch das ganze Knochengewebe hindurch sich verbreiten kann.

Ausser der eigentlichen Tela ossea gehen in die Zusammensetzung der Knochen auch noch Periost und Mark ein, von denen das erstere aus gewöhnlichem Bindegewebe besteht, aber zwei Schichten erkennen lässt, eine äussere, fibröse und eine innere, weichere und zellenreichere Schicht, deren Bedeutung sogleich bei Besprechung des Knochenwachsthums noch hervorgehoben werden soll. Das Mark anlangend, so zeigt dasselbe eine je nach dem Knochen sowie nach dem Alter des Individuums verschiedene Beschaffenheit. Bei Embryonen und Kindern hat dasselbe eine rothe Farbe (rothes Mark), welche sich auch noch bei ausgewachsenen Individuen an den kleineren Knochen, Rippen, Wirbelkörpern etc. vorfindet, während die grösseren, vor allen Dingen alle Röhrenknochen bei diesen in grösserer oder geringerer Ausdehnung ein gelbes, fast ausschliesslich aus Fettzellen zusammengesetztes Mark (gelbes, Fettmark) besitzen. Bei alten oder atrophischen Individuen geht dieses häufig durch Verlust des Fettes in ein durchscheinendes, gallertiges Gewebe (Gallertmark) über. Das rothe oder lymphoide Knochenmark (Fig. 34.) besteht aus zahlreichen farblosen Zellen, von denen man verschiedene Formen unterscheiden kann: 1. kleinere oder grössere, rundliche Zellen mit körnigem Protoplasma und grossen bläschenförmigen Kernen, die häufig doppelt sind (eigentliche Markzellen); 2. grössere unregelmässig gestaltete körnige

Protoplasmahaufen mit einer grösseren Anzahl von Kernen (Riesenzellen, Myeloplaxen); 3. eckige, mit Ausläufern versehene, sternförmige Zellen, ebenfalls öfters mit mehreren Kernen (Zellen des Grundgewebes); und 4. endlich kleinere und grössere runde Zellen mit ganz hellem, vollkommen homogenem Leibe und bläschenförmigem oder häufig auch körnigem Kern. Gerade die letzteren Gebilde sind von grosser principieller Wichtigkeit, da sie als Uebergangsformen zu rothen Blutkörperchen angesehen werden, deren eine Bildungsstätte im Knochenmarke zu suchen ist. Der Leib der unter 4. genannten Zellen erhält weiterhin eine gelblich grüne Färbung, wie sie den Blutkörperchen überhaupt zukommt und es bilden sich dadurch die sog. kernhaltigen rothen Blutkörperchen, welche man als 5. Zellenform nicht nur in allem Knochenmark jugendlicher Individuen, sondern auch bei ausgewachsenen in dem rothen Knochenmark der kleinen Knochen, ja häufig auch noch in einzelnen rothen Stellen des Fettmarkes in verschieden grosser Zahl vorfindet. Auch diese Zellen haben oft mehrfache Kerne, häufig sind diese aber dann sehr klein und machen oft nur den Eindruck von Zerfallsprodukten. Anderemal auch sieht man den Kern an der Seite der Zelle eine buckelförmige Prominenz bilden, als sei er im Begriffe aus der Zelle auszutreten. Mag nun der Kern auf diese oder jene Weise aus der Zelle verschwinden, wahrscheinlich dürfen als weitere Entwickelungsstufe jene farbigen Körperchen angesehen werden, welche, oft noch von bedeutender Grösse, der Kerne entbehren, aber vollkommen kugelig sind und von einer centralen Delle, wie sie den ausgebildeten Körperchen zukommt noch nichts erkennen lassen. — Zahlreiche Gefässe durchziehen das Mark nach allen Richtungen. — Bei dem Fettmark findet man kaum noch einzelne der vorher aufgezählten Zellenformen, sondern ausschliesslich Fettzellen, die nur gegenüber den Zellen des gewöhnlichen Fettgewebes insofern eine Verschiedenheit zeigen, als

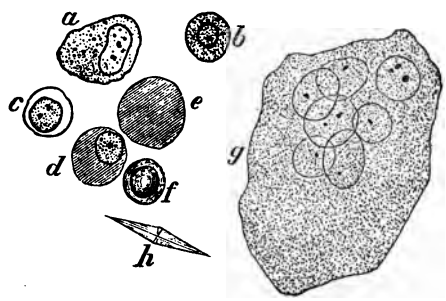

Fig. 34. Knochenmark vom Menschen. a. Grosse, b. kleine, c. hyaline Markzelle, d. kernhaltiges rothes Blutkörperchen, e. kugeliges rothes Körperchen, f. gewöhnliches biconcaves rothes Blutkörperchen, g. Riesenzelle, h. Charcot-Neumann'scher Krystall. $^{580}/_{1}$.

sie nicht wie jene zu kleinen Häufchen, Träubchen durch faseriges Bindegewebe verbunden werden, sondern einfach, in ein wenig feinkörnige und streifige Masse eingebettet, nebeneinanderliegen. In dem Gallertmark (Fig. 25c.) sind die Fetttropfen mehr oder weniger verkleinert, theilweise auch zu kleinen Fetttröpfchen zerfallen, oft von hellgelber Farbe und in eine schleimige Grundsubstanz eingelagert. Als ein sehr häufiger Befund sowohl im rothen wie im gelben Knochenmark sind noch die farblosen Charcot-Neumann-schen Krystalle (Fig. 34h.) zu erwähnen, welche eine verschiedene Grösse, aber fast stets eine sehr regelmässige octaedrische Krystallform besitzen. Ihre chemische Natur ist noch nicht sicher erkannt, dagegen darf als feststehend angenommen werden, dass sie sich erst nach dem Tode bilden.

Nicht weniger Interesse als die Untersuchung des fertigen Knochengewebes nimmt diejenige des wachsenden Knochens in Anspruch. Die Frage des Knochenwachsthums ist gerade in der allerneuesten Zeit auf's lebhafteste discutirt worden, so lebhaft, dass man fast von Erbitterung reden könnte, und es haben sich vorzugsweise zwei Anschauungen gegenübergestanden 1) die ältere, wonach der Knochen dadurch wächst, dass immer wieder neue Knochenmasse von aussen her auf den alten Knochen aufgelagert wird (Wachsthum durch Apposition), während innen von der Markhöhle aus, — denn man pflegte vorzugsweise die Röhrenknochen zu den Untersuchungen zu verwenden, — immer mehr alte Knochenmasse resorbirt wird; 2) die jüngere sog. Expansionstheorie (interstitielles Wachsthum), welche behauptet, dass das einmal gebildete Knochengewebe nur in sich weiterwachse, sich einfach expandire. Wie in den meisten Fällen, wo sich die Gegensätze so schroff gegenüberstehen, weder die eine noch die andere Seite ausschliesslich Recht hat, so dürfte es sich auch bei der Frage nach dem Knochenwachsthum verhalten, wenngleich doch wohl kaum, besonders auch auf Grund der Beobachtungen an kranken Knochen, daran gezweifelt werden kann, dass dem appositionellen Wachsthum die bei weitem grösste Bedeutung zukommt. Da der Knochen sowohl in der Längen- als in der Dickenausdehnung wächst, muss nothwendiger Weise die Apposition an zwei Stellen stattfinden; das Dickenwachsthum wird vom Periost, das Längenwachsthum von dem intermediären oder Epiphysenknorpel geleistet. Die feineren Vorgänge, welche dabei an den beiden Geweben sich abspielen, sind sehr

wesentlich dadurch von einander verschieden, dass in dem ersten Falle eine directe, in dem zweiten Falle aber eine indirecte Verknöcherung statthat, indem der Knorpel zuerst in Markgewebe und dieses dann zum Theil in Knochengewebe sich umwandelt. Was die Vorgänge im Einzelnen betrifft, so findet man an der Grenze des Knochens und der vorher schon erwähnten inneren weichen Schicht des Periostes einen zusammenhängenden Besatz von ziemlich grossen, meist würfelförmigen kernhaltigen Zellen, den sog. Knochenbildnern, Osteoblasten (Fig. 35 o.). Die Berechtigung zu einer solchen Benennung dieser Zellen folgt aus dem gelieferten Nachweise, dass sie die Fähigkeit besitzen, um sich herum eine Intercellularsubstanz auszuscheiden, welche dem Ossein des fertigen Knochengewebes entspricht und welche durch Aufnahme von Kalk direct in Knochengrundgewebe übergeht, während die Zelle selbst zu gleicher Zeit eine sternförmige, strahlige Gestalt annimmt. Ob die Ausläufer der sog. Knochenkörperchen unter Mitwirkung der Zellen oder unabhängig von ihnen sich bilden, ist noch nicht ausgemacht. Wenn auch natürlich diese Umwandlung der Osteoblasten nicht an jedem und überhaupt kaum an einem einzigen Präparat allein zu sehen ist, so treten doch an jedem derselben gewisse Eigenthümlichkeiten hervor, welche auf die genannte Metamorphose

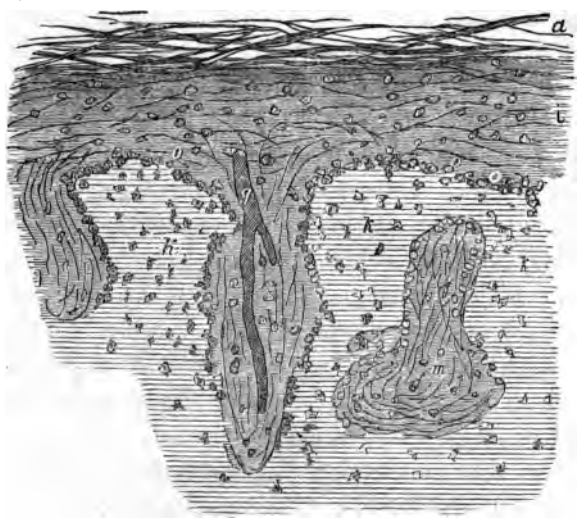

Fig. 35. Knochenwachsthum vom Periost aus. Querschnitt von der Diaphyse des Oberschenkels eines menschlichen Fötus. Entkalkung in Chromsäure. a. Aeussere, i. innere Schicht des Periosts, o. Osteoblasten, g. Gefäss, k. Knochen, m. Markraum. $^{115}/_{1}$.

hinweisen. So ist vor allen Dingen niemals zwischen den Osteoblasten und der Knochenoberfläche ein solches Verhältniss wie wir es z. B. an einem Epithel und seiner Unterlage zu sehen gewohnt sind, es tritt vielmehr die enge Beziehung, welche zwischen beiden besteht, schon an dem Umstande hervor, dass immer ein Theil der Zellen mehr oder weniger von Knochengrundsubstanz umfasst wird, welche sich also zwischen zwei benachbarte Zellen einschiebt. An einzelnen Zellen tritt dies Verhältniss noch deutlicher hervor, indem der innere Theil ihres Leibes schon zackig geworden und von Intercellularsubstanz umgeben ist, während der äussere noch in der Reihe der Osteoblasten steckt. Endlich findet sich auch immer eine gewisse Zahl von vollständig ausgebildeten Knochenzellen, welche mit einer Zacke noch bis an die Osteoblastenschicht heranreichen.

Da wo Knorpelgewebe in Knochen übergehen soll (Fig. 36.), sehen wir als erste Veränderung eine Wucherung der Knorpelzellen, durch welche an Stelle je einer Knorpelzelle Häufchen von Zellen treten, welche allmählich grösser werden und eine in der Richtung

Fig. 36. Knochenwachsthum vom Knorpel aus. Längsschnitt von der frischen Rippe eines neugeborenen Kindes. k. Hyaliner Knorpel, w. Wucherungszone, h. hypertrophische Zone, v. Verkalkungszone. $^{115}/_{1}$.

der Knochenaxe gestreckte Gestalt annehmen, während die Zellen klein und zugleich abgeplattet und so gelagert sind, dass sie mit der schmalen Seite in der Richtung der Längsaxe des betreffenden Knochens gelegen sind. Auf diese Zone der Zellwucherung folgt eine solche der Zellenvergrösserung. Neue Zellen werden nicht mehr gebildet, aber die durch die vorhergehende Wucherung erzeugten vergrössern sich beträchtlich, während sie zu gleicher Zeit Intercellularsubstanz zwischen sich bilden, so dass sie nicht mehr wie vorher in Haufen zusammenliegen. In der dritten Zone, welche an normalen Knochen nur von einem schmalen, fast in gerader Linie gegen die vorhergehende Zone abgegrenzten Gewebsstreifen gebildet wird, erscheint eine Ablagerung von Kalksalzen in der Grundsubstanz, wodurch dieser Theil des Knorpels bei auffallendem Licht weisslich, bei durchfallendem dunkel erscheint, der Kalk ist also hier nicht wie in der Knochengrundsubstanz unsichtbar, sondern wie bei der Knorpelverkalkung überhaupt in Form kleiner Körnchen vorhanden. Diese Verkalkung ist aber nur ein vorübergehender Zustand (daher provisorische Verkalkung). Unter dem Einflusse der von dem benachbarten Knochenmarke aus gegen den verkalkten Knorpel vordringenden Blutgefässe verschwindet der Kalk wieder, mit ihm aber zugleich die Wand der die Zellen enthaltenden Höhlen, so dass die Zellen also frei werden und als eine Art von Markzellen um die Gefässe herum liegen. Das weitere Schicksal dieser Zellen ist nun verschieden; ein Theil persistirt als Markzellen in der Umgebung der Gefässe, ein anderer Theil aber wandelt sich zu Osteoblasten um, setzt sich an die zwischen den einzelnen Knorpelzellenreihen übrig bleibenden schmalen Streifen von Grundsubstanz an und erzeugt nun in derselben Weise Knochengrundsubstanz, wie es die Osteoblasten des Periostes thun. —

Als eine modificirte Knochensubstanz ist auch das Zahngewebe (Fig. 37.) anzusehen. Bekanntlich befindet sich im Innern des Zahnkörpers eine Höhle, Pulpahöhle, welche ein gefäss- und nervenreiches Bindegewebe, die Zahnpulpa beherbergt und welche von dem Zahnbein, Dentin, gebildet wird. Auch dieses verdankt wie der Knochen seine Härte der für unsere Instrumente unsichtbaren Ablagerung von Kalksalzen, welche ihm durch Säuren entzogen werden können, so dass man dann eine knorpelartig weiche, leicht schneidbare Masse zurückbehält. In dieser erkannte man mit den Ausläufern der Knochenhöhlen vergleichbare Kanälchen,

welche von der Pulpahöhle ausgehend in gewundenem Verlaufe, sich theilend und unter einander anastomosirend nach der Zahnperipherie hinziehen, so dass sie an der Zahnwurzel fast einen rechten Winkel mit der Zahnachse bilden, während sie an der Krone sich immer mehr der Achse nähern, bis die obersten wirklich in ihrer Richtung liegen. Am frischen Zahn beherbergen diese Zahnkanälchen Ausläufer von Zellen (Dentinzellen), deren rund-

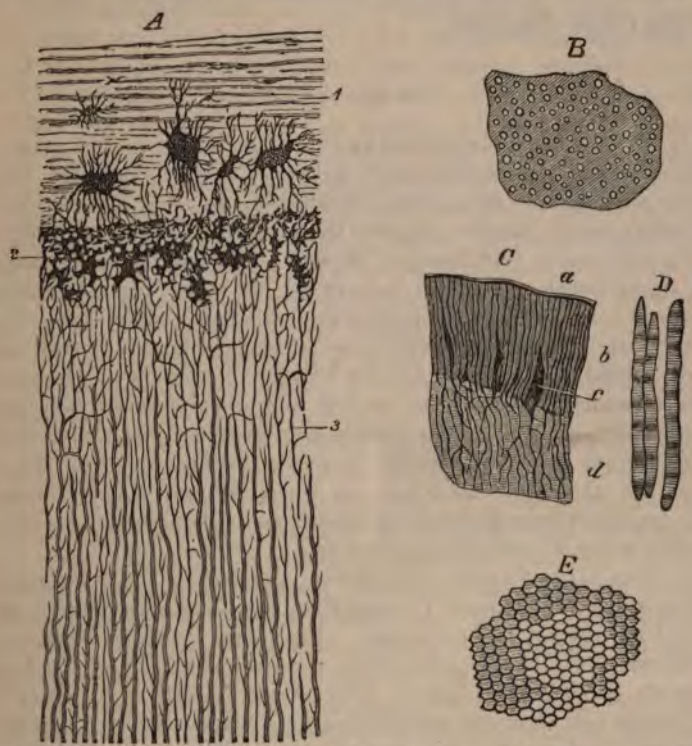

Fig. 37. Zahnpräparate. A. Stück eines Querschliffs von der Wurzel eines menschlichen Eckzahns. Nach Waldeyer. 1) Cement mit grossen Knochenhöhlen und parallelen Streifen, 2) Interglobularsubstanz, 3) Zahnkanälchen. $^{300}/_{1}$. B. Querschnitt aus der Krone eines entkalkten menschlichen Zahns. $^{250}/_{1}$. C. Senkrechter Schnitt des Schmelzes und der angrenzenden Partie des Zahngewebes vom Menschen. a. Schmelzoberhäutchen, b. Schmelzprismen, c. Spalträume zwischen denselben, d. Zahngewebe mit den Röhrchen. D. Isolirte Schmelzprismen stärker vergrössert. E. Querschliff der Schmelzprismen. C.—E. nach Frey.

licher Leib am Abgang der Kanälchen aus der Pulpahöhle gelegen ist. Die Dentinzellen stehen zu dem Zahnbein in demselben genetischen Verhältnisse, wie die Knochenzellen zu der Knochensubstanz. Die Zahnwurzel trägt über dem Zahnbein eine dünne Lage von Knochen (Zahncement genannt), dessen Kanälchen mit den Zahn-

kanälchen in Verbindung stehen, zum Theil durch unregelmässige, eckige, in den äussersten Theilen des Dentins gelegene sog. Interglobularräume. Auch an der Krone ist das Zahnbein noch bedeckt von einem anderen Gewebe, dem Zahnschmelz (substantia eburnea), welcher aus pallisadenartig nebeneinandergestellten kleinen, leicht geschlängelt verlaufenden und eine abwechselnde hellere und dunklere Querbänderung zeigenden Prismen besteht. Der Schmelz ist seinerseits wieder von einem harten, homogenen Häutchen, dem Zahnoberhäutchen bekleidet.

Präparate.

1. Spongiöses Knochengewebe (Fig. 32.). a) Man bricht aus dem spongiösen Epiphysenende eines macerirten und getrockneten Röhrenknochens ein möglichst dünnes Knochenbälkchen oder -Plättchen mit der Pincette heraus, bringt dasselbe auf einen Objektträger und bedeckt es mit einem Tropfen ganz reinen (dickflüssigen) Glycerins. Nachdem man es dann mit einem Deckgläschen ganz leicht bedeckt hat (ja nicht drücken!) untersucht man schnell bei mittelstarker Vergrösserung. Die Knochenkanälchen sind noch sämmtlich mit Luft gefüllt, welche aber allmählich durch das eindringende Glycerin ausgetrieben wird. An den Bälkchen liegen die Höhlen mit ihrer Breitseite parallel der Oberfläche, so dass man in der Mitte der Bälkchen die Flächenansicht, an der Seite die Seitenansicht derselben erhält. Bei letzterer kann man sehen, dass die Ausläufer bis an die Oberfläche heranreichen.

b) Ein ebensolches Bälkchen aus einem frischen oder in Chromsäure entkalkten jugendlichen Knochen lässt besonders nach Färbung mit Anilin etc. die Zellen in den Knochenhöhlen erkennen.

2. Compaktes Knochengewebe. Die Methode zur Anfertigung von Schliffen ist bei dem Präparat 7. angegeben; es genügt aber vollkommen die Untersuchung von entkalkten Knochen. Man bringt handliche Stückchen von der Diaphyse eines frischen oder besser eines macerirten Röhrenknochens in 5—10 pCt. Salzsäure und lässt sie unter öfterem Wechsel der Säure so lange liegen bis sie eine elastische, weiche Consistenz haben. Bei zu langer oder zu intensiver Säureeinwirkung wird das Gewebe bröcklich und untauglich zum Schneiden.

a) Querschnitt (Fig. 33 A., senkrecht zur Achse des Knochens). Untersuchung in Wasser. Man sieht bei ganz schwacher Vergrösserung die Anordnung des Knochengewebes in Lamellen, besonders schön die concentrisch um die als rundliche Lücken erscheinenden Haversischen Kanäle herumgelagerten Schichten der Speciallamellen. Hie und da Verbindungskanälchen zwischen zwei Durchschnitten von Haversischen Kanälen und entsprechende Aenderung im Verlaufe der Lamellen. Bei stärkerer Vergrösserung treten die grösseren Hohlräume der Knochenkanälchen deutlich hervor, während die (mit Flüssigkeit gefüllten) Ausläufer nicht deutlich sichtbar sind, aber eine überall hervortretende feine Querstreifung der Lamellen bedingen.

b) Längsschnitt (parallel der Knochenaxe). In Wasser; schwache Vergrösserung. Man sieht den Längsverlauf der Haversischen Kanäle, Theilungen, Anastomosen derselben; die Lamellen liegen parallel der Achse der Kanäle, Knochenkörperchen wie vorher. An dünnen Schnitten und bei starker Vergrösserung ist an der Wandung der Hav. Kanäle die durch die Einmündung von Knochenkanälchen bedingte dunkle Punktirung zu sehen.

3. Injicirter Knochen (Fig. 33B.). Die Injection der Knochengefässe ist nicht leicht, doch wird man bei Anwendung einer recht leichtflüssigen Masse bei (an den unteren Extremitäten unverletzten) Kaninchen seinen Zweck erreichen, wenn man von der Bauchaorta aus injicirt. Man muss starken Druck anwenden und thut gut die Vena cava, wenn nicht mehr Blut, sondern reine Injectionsmasse aus derselben abfliesst, zuzubinden oder mit einer Klemmpincette zu verschliessen. Ich habe mit dem giftfreien Anilinblau (Seite 39) sehr brauchbare Präparate erhalten. Entkalkung in Chromsäure (2 pCt.) unter häufigem Wechsel derselben. — Am besten sind Längsschnitte, die man, nachdem sie tüchtig ausgewässert sind, für 1 Minute in eine Lösung von 1 Theil Fuchsin (rothe Anilinfarbe) auf 1000 Theile Wasser legen kann. Man wird jetzt, nachdem die Präparate in Wasser oder Kali aceticum eingelegt worden sind, die rothgefärbten Zellen in den Knochenkörperchen und um die Gefässe in den Haversischen Kanälen ebenfalls einige runde und Spindelzellen, in den ganz grossen selbst Fettzellen deutlich sehen.

4. Knochenbildung vom Periost aus. Vorsichtige Entkalkung eines embryonalen Röhrenknochens in schwacher (1—2 pCt.) Chromsäure, Auswässerung, Conservirung in Alcohol.

a) Querschnitte von der Mitte der Diaphyse (Fig. 35.). Einlegen in Glycerin. Man sieht die beiden Schichten des Periosts, dann die Osteoblasten, sowohl an der Grenze von Periost und Knochen, als auch an den Wänden der Markräume. Eine lamellöse Schichtung des Knochengewebes und Bildung von Haversischen Kanälen ist hier noch nicht eingetreten. Deutliche Zellen in den noch wenig zackigen Knochenhöhlen. Sehr schön sind Färbungen mit der bei 3. genannten rothen Anilinfarbe, welche, wenn man sie nicht zu stark einwirken lässt, die Grundsubstanz fast ungefärbt lässt, dagegen die Knochenzellen und vor allem die Osteoblasten lebhaft roth färbt.

b) Längsschnitte von der Epiphysengrenze. Man sieht, wenn man von dem Epiphysenknorpel nach der Diaphyse zu fortschreitet, zuerst den gewöhnlichen fötalen hyalinen Knorpel, dann folgt die Zone der Zellwucherung und die „Richtung" der Zellen zu Längsreihen, dann die Vergrösserung derselben und endlich die Schicht der Knochenneubildung, welche die complicirtesten Verhältnisse zeigt. Man sieht Markräume mit Gefässen und Markzellen, welche zum Theil aus den gewucherten Knorpelzellen hervorgegangen sind, und zwischen den Markräumen strangförmige Reste der Knorpelgrundsubstanz, deren Oberfläche von den ebenfalls aus den Knorpelzellen hervorgegangenen Osteoblasten oder von einer Schicht bereits neugebildeten Knochens bedeckt ist, an welcher man besonders schön die Entstehung aus Zellen sehen kann. Es zerfällt nämlich der gesammte Knochensaum meistens ganz deutlich in einzelne rundliche Klumpen (Zellenterritorien), in deren Mitte immer eine Zelle gelegen ist. Daneben sind alle Uebergänge zwischen den Osteoblasten und

diesen Knochenzellen vorhanden, wie sie vom Periost geschildert wurden. Schöne Bilder liefert die Färbung mit Pikrocarmin, durch welches die Reste der Knorpelgrundsubstanz nicht, wohl aber die jungen noch unverkalkten Knochenschichten gefärbt werden.

5. Verknöcherungszone von nicht entkalkten Knochen (Fig. 36.). Man kann zu diesem Präparat mit Vortheil die Rippen von jungen Individuen oder Embryonen benutzen. Wenn man einen Längsschnitt durch die Grenzzone des knorpeligen und knöchernen Theiles einer Rippe anlegt, so sieht man an dieser Stelle eine deutliche Verdickung des Knorpels, welcher anstatt seiner milchweissen Färbung ein graudurchscheinendes Aussehen angenommen hat. Die eigentliche Grenze von Knorpel und Knochen wird durch eine weissliche Linie bezeichnet. An mikroskopischen Schnitten, welche in dem milchweissen Knorpel beginnen und im fertigen Knochen enden sollen, erkennt man als Ursache der Verdickung und graudurchscheinenden Färbung die Wucherung und weitere Veränderung der Knorpelzellen, als diejenige des weissen Streifens die provisorische Verkalkung, von welcher jedoch nur an der äussersten Grenze ein deutliches Bild zu erhalten ist, da weiterhin das Präparat zu undurchsichtig wird. Hübsche Bilder giebt Jodfärbung. Zum Nachweise des Kalkes Zufliessenlassen von verdünnter Salzsäure.

6. Entkalkte Zähne. Wenn man sich nur im Allgemeinen über den gröberen Bau der Zähne und besonders über die gröbere Anordnung der Zahnkanälchen orientiren will, so genügt es, in Salzsäure entkalkte Zähne zu untersuchen.

a) An einem Querschnitte durch die Wurzel sieht man in der Mitte des Schnittes ein rundes Loch als Querschnitt der Pulpahöhle und von ihm ausgehend die radienförmig verlaufenden Zahnbeinkanälchen. Den Rand bildet eine dünne Schicht von Knochen, welcher bei der Maceration aber leicht sich ablöst.

b) An einem Querschnitte durch die Krone fehlt der Durchschnitt der Höhle und es sind die Kanälchen in der Mitte des Präparates quer (Fig. 37 B.) an den Rändern schräg durchschnitten. Auch der Schmelz fällt leicht an den Macerationspräparaten ab.

7. Zahnschliffe (Fig. 37.). Um gute Zahnschliffe zu erhalten wähle man ganz frische Zähne, am besten von jugendlichen Individuen. Mit einer feinen Laubsäge entnimmt man möglichst dünne Längs- und Querschnitte von der Krone und der Wurzel. Jeder Schnitt wird mit Hülfe von Siegellack so auf einem Korkpfropfen befestigt, dass er nicht über den Siegellack hervorragt, und dann auf einem Schleifsteine abgeschliffen, bis man den unter dem Schnitte liegenden Siegellack röthlich durchschimmern sieht. Nun wird der Siegellack vorsichtig aufgeweicht, der Schnitt umgekehrt und auch auf der anderen Seite noch glatt geschliffen. Hierauf nimmt man ihn ab und reibt ihn zwischen der Fingerbeere und einer rauhen Glasplatte auf beiden Seiten so lange ab, bis er die gewünschte Dicke erreicht hat. Die letzte Politur erhält der Schnitt durch ähnliches Abschleifen auf einem feinen Schleifsteine. Man legt die Schnitte in dickflüssigen Canadabalsam oder noch besser in warme Gelatine-Lösung (Frey), welche wie jede andere Einschlussflüssigkeit nachträglich mit Lack umzogen wird.

Zehntes Kapitel.

Blut und Lymphe.

Wenngleich unter einem Gewebe an und für sich ein festes Gebilde zu verstehen ist, so haben doch viele neuere Histologen das Blut und die Lymphe resp. den Chylus ebenfalls den einfachen Geweben zugezählt und als Gewebe mit einfachen Zellen aber flüssiger Intercellularsubstanz bezeichnet. Sie haben sich dabei vorzugsweise auch auf die Entwickelungsgeschichte berufen, welche lehrt, dass das Blut ursprünglich, wie alle anderen Gewebe, lediglich aus Zellen besteht, zwischen welchen und unter deren Mitwirkung später die Blutflüssigkeit erscheint, wie zwischen den Zellen des Bindegewebes die faserige Intercellularsubstanz.

Von morphologischen Elementen finden sich in der Lymphe kleine rundliche Körnchen (sog. Elementarkörnchen), welche grösstentheils aus Fett bestehen und in den Chylusgefässen nach der Nahrungsaufnahme so reichlich vorhanden sind, dass die Flüssigkeit milchig aussieht, und farblose Zellen von sehr einfacher Art. Sie sind klein, (im Tode) rund und besitzen einen hellen, wenig körnigen Zellenleib, in welchem man fast stets ohne weiteres den einfachen, runden, mit Kernkörperchen versehenen Kern sehen kann. Complicirter sind die Verhältnisse im Blut, in welchem neben ähnlichen farblosen Zellen noch gefärbte Elemente, die rothen Blutkörperchen, vorkommen. Was zunächst die farblosen Zellen (Fig. 38k—f″, e—l″) betrifft, so sind einige derselben durch ihre grobkörnige Beschaffenheit und den Glanz ihrer Körnchen ausgezeichnet, während die Mehrzahl feinkörniger ist und den Lymphkörperchen ähnlich sieht, ohne jedoch vollständig mit denselben übereinzustimmen. Sie sind ebenfalls rund und von etwas wechselnder Grösse, aber der Zellenleib ist körnig, weniger durchscheinend, so dass in den unveränderten Körperchen von einem Kerne in der Regel nichts zu sehen ist. Dieser erscheint erst, wenn man Reagentien anwendet, wozu schon Wasser, gewöhnliches oder noch besser destillirtes, gehört. In ihm quellen die Zellen auf, es tritt ein deutlicher dunkler Contour, wie von einer dünnen Membran herrührend, am Rande hervor und der Leib der Zellen wird durchsichtig, so dass der Kern deutlich erscheint, allerdings

meistens noch umgeben von einer körnigen Masse. In dem hellen Theil der Zelle sieht man kleine isolirte Körnchen, welche sehr lebhafte Molekularbewegung erkennen lassen. Schon häufig nach Wassereinwirkung, häufiger nach Zusatz von Essigsäure erscheinen in den farblosen Blutzellen mehrere, meist drei, kleine, kleeblattförmig gestellte Kerne ohne Kernkörperchen. — Eine sehr wichtige Eigenschaft haben diese Blutzellen mit den Lymphzellen gemeinsam, nämlich Bewegungsfähigkeit (Fig. 38f—f''), welche sich nicht bloss in Gestalts- sondern auch in Ortsveränderung kundgiebt. Während die Zellen in der Ruhe oder nach dem Absterben eine nahezu kugelige Gestalt besitzen, ist dieselbe bei der Bewegung ganz unregelmässig, mit Zacken und Buckeln versehen, die bald grösser und weiter vorgestreckt, bald kleiner und zurückgezogen werden, je nachdem die Zelle nach der einen oder nach der anderen Seite sich weiter bewegt. — Man hat die farblosen Zellen des Blutes und der Lymphe mit anderen ähnlich aussehenden und mit ähnlichen Eigenschaften ausgerüsteten, zu denen z. B. auch die Wanderzellen des Bindegewebes, die Knochenmarkzellen und andere gehören, unter dem gemeinsamen Namen der lymphoiden Zellen zusammengefasst, den man auch immerhin gebrauchen mag, wenn man sich nur stets bewusst bleibt, dass zwischen den einzelnen Gliedern dieser Gruppen doch sehr bedeutende morphologische Unterschiede vorhanden sind.

Die gefärbten Körperchen des Blutes (Fig. 38a—d., g—i') zeigen in den verschiedenen Klassen des Wirbelthierreiches sowohl Unterschiede in der Grösse und Gestalt, als auch einen bedeutenden Unterschied in ihrer Zusammensetzung, indem diejenigen der Säugethiere keine mittelst der gewöhnlichen Reagentien nachweisbaren Kerne besitzen, während solche allen übrigen Klassen zukommen. Dies bedingt einen wesentlichen Unterschied in der Stellung dieser Elemente, denn während es von den letztgenannten nicht zweifelhaft sein kann, dass sie den Rang von echten Zellen beanspruchen, entsprechen die ersteren nicht allen an solche zu stellenden Forderungen und können desshalb auch nicht mehr als echte Zellen angesehen werden. Nun wird freilich von Böttcher behauptet, dass auch den Säugethierblutkörperchen ein zwar nicht durch die gewöhnlichen Reagentien, aber doch auf andere Art darstellbarer kleiner blasser Kern zukomme, allein diese Angabe hat noch keine allgemeine Annahme gefunden. Aber auch wenn man von dieser

Angabe absieht, würde man doch auch die farbigen Körperchen der Säugethiere den zelligen Gebilden, wenn auch nur als umgewandelte Zellen, zuzählen müssen, da es in dem Leben dieser Gebilde ein Stadium giebt, wo sie ganz deutliche, selbst ohne Anwendung irgendwelcher Reagentien erkennbare Kerne besitzen. Am leichtesten kann man diese Stadien bei Embryonen finden, aber auch noch bei Erwachsenen kommen diese Jugendformen nach den leicht zu bestätigenden Angaben von Neumann in dem rothen Knochenmarke vor, worauf ich ja auch früher schon aufmerksam gemacht habe.

Wie in Bezug auf den Kerngehalt, so differiren die Körperchen auch in Bezug auf ihre Gestalt. Zwar haben alle eine platte Gestalt, aber die kernhaltigen sind mit wenigen Ausnahmen von der Fläche gesehen länglich oval, von der Seite spindelförmig mit vortretender Kernstelle (Fig. 37 a, b.), während hingegen die kernlosen (mit Ausnahme der elliptischen des Lamas und Kameels) von der Fläche gesehen rund erscheinen und bei seitlicher Ansicht ein biscuitähnliches Aussehen darbieten (Fig. 38 g, h.), woraus hervorgeht, dass sie Scheiben sind mit je einer napfförmigen Vertiefung an den Breitseiten. Mit dieser Gestalt hängt als ein rein optisches Phänomen das für Anfänger verführerische Aussehen der Körperchen bei der Flächenansicht zusammen, wobei nämlich in der Mitte entsprechend der napfförmigen Vertiefung ein bei verschiedener Einstellung bald heller, bald dunkler als der Rand erscheinender Fleck hervortritt, der leicht besonders im letzteren Falle für den Ausdruck eines Kernes angesehen werden könnte.

Diese Normalgestalt der farbigen Blutkörperchen der Säugethiere erleidet sehr rasch eigenthümliche Veränderungen, wenn die Körperchen in wenig Flüssigkeit der Luft ausgesetzt werden oder wenn man sie in einer stärkeren Salzlösung, wozu schon die 1 proc. gerechnet werden muss, suspendirt. Sie verlieren dann ihre Napfform und ihre glatten Contouren, erhalten anfänglich kleinere, dann immer grössere und zahlreichere Zacken und Spitzen bis sie schliesslich die grösste Aehnlichkeit mit Stechäpfeln besitzen (Stechapfelform, Fig. 38 k.). Dass diese ganze Gestaltsveränderung ein einfaches Schrumpfungsphänomen ist, geht daraus hervor, dass sie beim Einbringen ganz frischen Blutes in hinreichend dünne ($^1/_2$ bis $^3/_4$ pCt.) Kochsalzlösung nicht eintritt und auch wenn sie vorhanden ist, wieder verschwindet, sobald man eine hinreichende Menge von

Wasser der Flüssigkeit, in welcher sie enthalten sind, zusetzt. Eine andere Eigenthümlichkeit, welche aber nur den napfförmigen Körperchen zukommt, ist die, dass sie sich bei ruhigem Stehen mit ihren Breitseiten zu längeren oder kürzeren Reihen aneinanderlagern, welche ganz das Aussehen darbieten wie eine Rolle von Geldstücken (Geldrollenform, Fig. 38h.).

Fig. 38. Blut; a—f'' vom Frosch, a. rothes Blutkörperchen von der Fläche, b. von der Seite, c. dasselbe geschrumpft, d. nach Essigsäureeinwirkung, e. ruhendes farbloses Körperchen in Serum, f, f', f'' verschiedene aufeinanderfolgende Gestaltveränderungen eines solchen; g—l'' vom Menschen, g. rothes Körperchen von der Fläche, h. von der Seite, Geldrollenform, i. nach Wasser-, i' nach Essigsäure-Einwirkung, k. zwei geschrumpfte, l. ruhendes farbloses Körperchen in Serum. l' zwei farblose K. nach Wasser-, l'' solche nach Essigsäure-Einwirkung. $^{580}/_{1}$.

Was nun die Zusammensetzung des Leibes der gefärbten Blutkörperchen betrifft, so kann man sich leicht davon überzeugen, dass der Farbstoff, welcher übrigens bei den isolirten Körperchen nicht roth, sondern grünlich gelb aussieht, nicht fest mit der übrigen Substanz des Körperchens verbunden ist, sondern durch viele Mittel, selbst durch längere Einwirkung der Blutflüssigkeit selbst von derselben getrennt werden kann. In dem zurückbleibenden Theile, dem sog. Stroma, sind bei niederen Wirbelthieren noch Reste körnigen Protoplasmas nachgewiesen worden, welche gewöhnlich um den Kern herum gelagert sind, welche aber bei den höheren Thieren fehlen. Sehr viel ist darüber gestritten worden, ob den farbigen Körperchen eine Membran zukomme oder nicht, und es wurden mancherlei Gründe für und wider vorgebracht; jetzt darf man wohl als feststehend annehmen, dass eine Membran in dem Sinne eines von dem übrigen Zellenleib trennbaren Gebildes nicht existirt, wobei aber nicht ausgeschlossen ist, dass hier, wie bei so vielen Zellen, der äusserste Theil des Leibes häufig, vielleicht unter der Einwirkung der umgebenden Flüssigkeit, etwas härter und resistenter ist, als die inneren Abschnitte. — Ueber das Verhalten

der farbigen Blutkörperchen gegen Reagentien ist anzuführen, dass gerade sie ein gutes Beispiel davon geben, wie wenig im allgemeinen das Wasser als ein indifferentes Mittel anzusehen ist, da es den Körperchen ihren Farbstoff sehr rasch entzieht und zu gleicher Zeit bedeutende Veränderungen der Gestalt bewirkt. Die Körperchen quellen nämlich in Wasser auf und verwandeln sich dadurch aus Scheiben in Kugeln (Fig. 38i.). An den kernhaltigen Körperchen treten hierbei die Kerne deutlich hervor, doch schlüpfen sie, offenbar in Folge des starken Aufquellens, häufig aus den Zellen heraus, die dann anscheinend kernlos sind. — Auch die Essigsäure entzieht den Farbstoff sehr rasch und ruft ähnliche Gestaltsveränderungen hervor, lässt aber die Kerne stets im Innern der Zellen deutlich hervortreten (Fig. 38d) Während die Wirkung der Essigsäure bei allen Concentrationsgraden im Wesentlichen dieselbe bleibt, verhalten sich dagegen die Alkalilaugen je nach ihrem Concentrationsgrade sehr verschieden. Stärkere Laugen erhalten die Körperchen, wenn auch ihre Gestalt wesentlich verändert wird, und bringen die Kerne sehr deutlich zum Vorschein, concentrirte Lauge ist sogar im Stande aus eingetrocknetem Blute die Körperchen wieder herzustellen; verdünnte Laugen dagegen bringen die Körperchen zum Aufquellen, etwa 1procentige sogar so sehr, dass sie mit einem plötzlichen Ruck verschwinden und nur eine gleichmässig gelblich gefärbte Flüssigkeit übrig lassen.

Eine sehr wichtige Eigenschaft des Blutfarbstoffes ist seine Fähigkeit zu krystallisiren. Diese Blutkrystalle (Hämoglobinkrystalle, Fig. 39a.) haben bei verschiedenen Thieren eine verschiedene Gestalt und sind bei einigen leichter, bei anderen schwieriger zu erhalten. Ihre Gestalt ist beim Menschen und vielen Säugethieren hauptsächlich eine prismatische, ihre Farbe meistens hellroth. Sie bilden sich am besten bei Einwirkung des Lichtes nach Behandlung des Blutes mit verschiedenen, den Farbstoff lösenden Flüssigkeiten (z. B. Chloroform), nach Gefrieren- und Wiederaufthauenlassen, nach Einwirkung eines electrischen Stromes etc.

Von praktischer, besonders forensischer Wichtigkeit waren früher wenigstens, vor Erfindung der Spektralanalyse, die Krystalle, welche eine Verbindung des Blutfarbstoffs mit Salzsäure (salzsaures Hämatin) geben. Diese Hämin- oder Teichmann'schen Krystalle (Fig. 39b.) bilden braun gefärbte, scharfwinkelige, rhombische Tafeln oder Säulchen, welche sich häufig zu zweien in Form eines Andreas-

kreuzes oder zu mehreren in Sternform übereinanderlagern. Die Wichtigkeit dieser Krystalle beruht darin, dass man sie nicht nur aus frischem Blut, sondern auch aus gefaultem, eingetrocknetem, selbst aus Jahre altem und mit Wasser behandeltem Blute darstellen kann. Die Darstellung geschieht in der Art, dass man das Blut mit Eisessig unter Gegenwart von Chloralkalien, die man unter Umständen in Gestalt von Kochsalz zufügen muss, kocht und dann

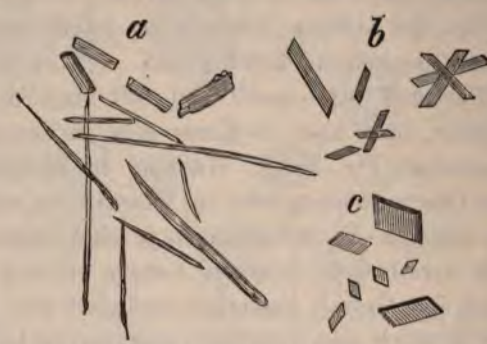

Fig. 39. Krystalle des Blutfarbstoffes vom Menschen. a. Hämoglobinkryst., b. Häminkryst., c. Hämatoidinkryst. aus dem Ovarium. $^{300}/_{1}$.

die Flüssigkeit verdampfen lässt. Grosse Aehnlichkeit in der Gestalt haben mit den Häminkrystallen auch jene Krystalle, welche in alten Blutgerinnseln aus einer Modifikation des Blutfarbstoffes sich bilden, die sog. Hämatoidinkrystalle (Fig. 39c.). Auch sie stellen rhombische Tafeln und Säulen dar, haben aber eine sehr charakteristische orange- oder rubinrothe Farbe. In ihrer äusseren Erscheinung und nach den neueren Untersuchungen auch in ihrer inneren Zusammensetzung sind sie mit den Bilirubinkrystallen der Galle identisch.

Wenn auch die Intercellularsubstanz des flüssigen Blutes nicht Gegenstand mikroskopischer Untersuchung ist, so tritt doch bekanntlich, wenn das Blut aus dem Körper entfernt oder innerhalb desselben ausser Circulation gesetzt wird, eine Gerinnung ein, welche mit der Abscheidung eines festen Körpers, des Fibrins, aus der Intercellularsubstanz verbunden ist. Dieses Fibrin (Fig. 40.) besteht, wie schon der Name sagt, aus Fibern, Fasern, welche anfänglich sehr fein sind und ein Flechtwerk bilden, welches in seinen Maschen die Lymph- oder Blutkörperchen umschliesst. Später zieht sich das Fibrin sehr stark zusammen, wodurch die

Körperchen mehr oder weniger ausgetrieben werden, es verengen sich die Maschen, die Fasern werden grober und es kann schliesslich schwer sein, aus der derben nur etwas streifig erscheinenden Masse überhaupt noch Fasern darzustellen. Wenn es noch älter wird, zerfällt das Fibrin körnig und kann dann wieder resorbirt werden. Gegen Wasser verhalten sich die Fibrinfasern im Ganzen indifferent, dagegen quellen sie, ähnlich den leimgebenden Bindegewebsfasern, in Essigsäure auf, so dass jede Spur einer Faserung verschwinden kann. Nach kurzer Einwirkung tritt dieselbe, wenn man die Säure mit Natron- oder Kalilauge neutralisirt, wieder hervor, verschwindet aber in verdünnten Alkalien bald gänzlich.

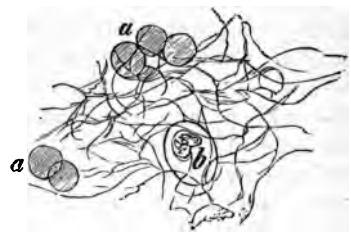

Fig. 40. Fibringerinnsel. Aus dem Herzen einer menschl. Leiche, in Wasser. a. Entfärbte rothe, b. aufgequollenes farbloses Blutkörperchen. $^{300}/_{1}$.

Präparate.

1. Froschblut (Fig. 38a—f′), a) in Lymphe oder auch dünner Kochsalzlösung ($^{1}/_{2}$ — $^{3}/_{4}$ pCt.). Um die Seitenansichten der Körperchen zu bekommen hält man ein Stückchen Fliesspapier für einen Moment an die eine Seite des Deckgläschens oder man tupft mit der Präparirnadel leicht auf dasselbe. Die Gestaltsveränderungen der viel kleineren farblosen Körperchen lassen sich in diesen Präparaten schon ganz gut beobachten, wenn man nur die Vorsicht gebraucht das Deckgläschen mit einer kleinen Oelschicht zu umziehen, um das Verdunsten der Flüssigkeit zu verhindern. Auch ist es gut zwischen Deckgläschen und Objektträger einen dünnen Körper, ein Haar, oder ein Stückchen von einem dünnen Deckgläschen, oder feines Seidenpapier einzuschieben, weil leicht durch den Druck des Deckgläschens auf die Zellen Gestaltsveränderungen vorgetäuscht werden könnten. Da durch die Zubereitung des Präparates selbst die Zellen offenbar etwas alterirt werden, muss man dasselbe erst eine Zeit lang in Ruhe liegen lassen, um mit Sicherheit die Veränderungen an den farblosen Elementen erwarten zu dürfen.

Eine vollkommenere Methode zu einer längerdauernden Untersuchung dieser und ähnlicher Präparate beruht auf der Herstellung eines geschlossenen Raumes um das Präparat herum, der mit Wasserdämpfen gefüllt ist und dadurch jede Verdunstung des Präparates verhindert. Freilich wird dadurch bewirkt, dass die Flüssigkeit des Präparates durch Absorption von Wasserdampf sich verdünnt, aber das ist gerade für die Untersuchung der Bewegungserscheinungen an Zellen nicht ungünstig, weil wie Thoma gezeigt hat, diese Bewegungen in dünneren Lösungen lebhafter vor sich gehen als in concentrirteren. Sehr einfach ist die Herstellung der nach ihrem Erfinder benannten

v. Recklinghausen'schen feuchten Kammer. Man schneidet an einem gewöhnlichen Lampen-Cylinder die lange Röhre etwa 2 Ctm. oberhalb des Knies rundum ab und hat dann in dem unteren Theile die Kammer, welche nur noch einerseits mit dem Präparate, andererseits mit dem Tubus in luftdichte Verbindung gesetzt werden muss. An letzterer Stelle, wo die Verbindung der nothwendigen Verschiebungen des Tubus wegen etwas Beweglichkeit besitzen muss, erreicht man seinen Zweck am besten durch einen Gummifinger, dessen Kuppe man abgeschnitten hat und welcher mit dem einen Ende über den engeren Theil der Glaskammer, mit dem anderen über den Tubus oder, was vorzuziehen ist, über seine Hülse gezogen wird. Der Verschluss am Präparat wird mittelst feuchten Fliesspapiers hergestellt, welches den ganzen Objektträger mit Ausnahme der Stelle, wo das Objekt liegt, bedeckt und nicht bloss den Verschluss zwischen Objektträger und Glaskammer bewirkt, sondern auch fortwährend Wasserdampf in den Kammerraum abgiebt. Weil die untere Oeffnung der Kammer breiter ist als die gewöhnlichen Objektträger, so muss man zu diesen Untersuchungen 2—3 mal so breite Objektträger als gewöhnlich verwenden, auf welche man noch, um jede Möglichkeit einer Berührung des feuchten Fliesspapiers mit dem Objekte auszuschliessen, eine entsprechend grosse dünne Glasplatte als eigentlichen Objektträger mit Canadabalsam aufkitten kann. Wenn man tagelang dasselbe Präparat beobachten will oder längere Zeit dasselbe verlassen muss, thut man gut, das den unteren Objektträger bedeckende Fliesspapier an einer Seite über denselben überstehen zu lassen, diesen Theil in Streifen zu schneiden und in ein Gefäss mit Wasser eintauchen zu lassen, damit das Papier immer feucht bleibt.

b) Einem mit Kochsalz zubereiteten Präparate, in welchem man oft den zackigen Gestalten der menschlichen Blutkörperchen ähnliche Formen sieht (Fig. 38c.), lässt man, ohne Anwendung von Fliesspapier, von der einen Seite her einen Tropfen Wasser zufliessen und wird alsbald, wenn man die entsprechende Seite des Objektes durchmustert, die fortschreitende Einwirkung des Wassers beobachten können. Die farbigen Körperchen werden erst kugelig, dann verlieren sie ihren Farbstoff. Die Kerne sind, wenn sie nicht ausgetreten sind, deutlich zu sehen. Farblose Zellen gequollen mit Molekularbewegung, ihre Kerne ebenfalls deutlich.

c) Ein ebensolches Präparat, dem man verdünnte Essigsäure zufliessen lässt. Geringere Gestaltveränderung der farblosen Zellen, aber schnellere Entfärbung, sehr deutlich hervortretende, etwas geschrumpfte und dadurch mit zackiger Begrenzung versehene Kerne (Fig. 38d.). Je stärker die Einwirkung, desto schwieriger der feine, die Grenze des Zellenleibes andeutende dunkele Strich zu sehen. Farblose Zellen aufgehellt, Kerne geschrumpft und deutlich.

d) Gleiches Präparat; Zusatz eines ganz kleinen Tröpfchens von Alkalilauge in geringerer Verdünnung; geringes Aufquellen der Zellen und Kerne; keine Entfärbung; deutliches Hervortreten der gequollenen Kerne. Darauf lässt man einen grossen Tropfen destillirtes Wasser zufliessen, Wirkung der sehr verdünnten Lauge; gänzliches Verschwinden der Zellen und Kerne mit einem plötzlichen Ruck.

2. Menschliches Blut (Fig. 38g—l″). Frisch in hinreichender

Menge durch einen Nadelstich in die Spitze eines Fingers, dessen Blut man gestaut hat, zu erhalten.

a) ohne Zusatz oder mit Serum, humor aquens etc. oder mit $^1/_2$ procent. Kochsalzlösung. Napfform der farbigen Körperchen, nur hie und da beginnende Zackenbildung; Seitenansicht bei Erzeugung eines Stromes durch Fliesspapier oder durch Auftupfen; Geldrollenform bei ruhigem Stehen. Die Bewegungen der farblosen Blutkörperchen des Menschen resp. der warmblütigen (homoiothermen) Thiere kann man nur gut sehen, wenn man nicht nur die Präparate vor Verdunstung schützt, sondern sie auch auf constanter Körpertemperatur erhält. Man muss deshalb ausser der feuchten Kammer auch noch einen heizbaren Objekttisch anwenden, wie er z. B. von Max Schultze construirt worden ist. Es ist das eine metallene, in der Mitte für den Durchtritt des Lichtes durchbohrte Objekttischplatte, von welcher seitlich zwei metallene Arme, welche durch untergeschobene Spirituslampen beliebig stark erwärmt werden können, in rechtem Winkel nach vorn gehen und welche mit einem Thermometer in Verbindung gesetzt ist, welches die Temperatur des Objektes ziemlich genau anzeigt.

b) Gleiches Präparat in einen kleinen Tropfen 1—2 procent. Kochsalzlösung. Stechapfelform (Fig. 38k.) der farbigen Körperchen, nachher Verdünnung mit Wasser, wodurch die Zacken verschwinden und die Körperchen, wenn die Verdünnung einen hinreichenden Grad erreicht hat, kugelig werden und ihren Farbstoff verlieren (Fig. 38i); keine Kerne sichtbar. Quellung der farblosen Zellen, Kerne sichtbar (Fig. 38l').

c) Gleiches Präparat; Zusatz von Essigsäure. Entfärbung und Quellung der farbigen Körperchen, welche noch schwerer sichtbar werden wie in Wasser, keine Kerne (Fig. 38e'), farblose aufgehellt, der einfache oder mehrfache Kern deutlich (Fig. 38l''). Sowohl bei diesem wie dem vorigen Präparate ist zu beachten, dass einzelne Körperchen ihren Farbstoff trotz Wasser oder Essigsäure zurückhalten. Warum sie das thun, ist nicht klar, vielleicht sind es die ältesten Körperchen. deren Farbstoff bereits eine Umwandlung erfahren hat.

d) Gleiches Präparat mit Alkalilauge in verschiedener Concentration. Wirkung wie beim Frosch. nur auch hier keine Kerne sichtbar.

3. Fibringerinnsel (Fig. 40.), in Wasser sehr fein zerzupft. Da diese Gerinnsel in der Regel viele farblose Körperchen einschliessen, so hat man in der Flüssigkeit dieses Präparates gute Gelegenheit das Aufquellen derselben uud das Tanzen der feinen Körnchen in dem hellen Theile als Folge der Wassereinwirkung zu studiren. Hierbei kann man mit Vortheil auch starke Oculare verwenden. — An den Rändern der zerzupften Stücke die verschlungenen Fibrinfasern, welche oft noch Körperchen umschliessen. Nach Zusatz von Essigsäure Verschwinden der Faserung. Wiederherstellung derselben durch Zusatz von Alkalilauge, in welcher sie, wenn diese hinreichend verdünnt ist, abermals verschwindet.

4. Kernhaltige gefärbte Säugethierblutkörperchen (Fig. 34d.) von Embryonen oder aus dem Knochenmarke. Am sichersten findet man sie hier in den Rippen, auch in dem stets rothen Mark der Kaninchenröhrenknochen. Man gewinnt den Marksaft, welcher die Zellen enthält am einfachsten dadurch, dass man ein Stück Rippe von einem grösseren Thiere oder einen

Kaninchenknochen so lange in einem Schraubstocke presst, bis der Saft an den Enden hervordringt. Vertheilung der Masse in Kochsalzlösung.

5. Haemoglobinkrystalle (Fig. 39a.). Ein Tröpfchen Blut, am besten aus den Milzvenen, wird einige Minuten auf dem Objektträger der Luft ausgesetzt, dann mit einem Tropfen destillirtes Wasser vermischt, mit einem Deckgläschen zugedeckt und ruhig stehen gelassen. Nach einiger Zeit finden sich in den Randschichten des Präparates die Krystalle.

6. Haeminkrystalle (Fig. 39b.). Ein kleines Stückchen eines trockenen blutigen Lappens wird auf einem Objektträger mit einem grossen Tropfen Eisessig und wenigen Körnchen Kochsalz recht tüchtig verrieben, bis die Flüssigkeit eine deutliche bräunliche Färbung angenommen hat. Dann erwärmt man über einer Spirituslampe bis die Flüssigkeit kocht, nimmt dann das Läppchen weg und durchsucht den braunen Rand, welcher sich um den Lappen herum gebildet hat, mit starker Vergrösserung. Die Krystalle können trocken oder in Glycerin conservirt werden.

7. Haematoidinkrystalle (Fig. 39c.), am bequemsten aus den Resten der Corpora lutea von Menschen oder grösseren Thieren durch Zerzupfen zu erhalten.

Elftes Kapitel.

Das Muskelgewebe.

Die Muskeln zerfallen bekanntlich in Rücksicht auf ihre Funktion in solche, welche dem Einflusse des Willens entzogen sind (unwillkürliche M.) und in solche, welche demselben unterworfen sind (willkürliche M.). In morphologisch-histologischer Beziehung unterscheiden wir die glatte und die quergestreifte Muskulatur. Erstere ist zugleich die unwillkürliche, letztere die willkürliche mit Ausnahme der Herzmuskulatur, welche, obgleich dem Willen entzogen, doch querstreifig ist, aber freilich so viele Eigenthümlichkeiten darbietet, dass sie eine gesonderte Betrachtung erheischt.

a) Die glatte Muskulatur.

Wo das glatte Muskelgewebe im Körper in grösserer Menge zusammen vorkommt, erscheint es fast immer in Form von dickeren oder dünneren rundlichen Bälkchen. Diese liegen entweder isolirt, wie in der Haut, wo wir sie später als arrectores pilorum kennen lernen werden, oder sie verbinden sich zu einem flächenhaft ausgebreiteten Netzwerk, wie in der Harnblasenwand (Fig. 41B.), oder

sie durchflechten sich nach verschiedenen Richtungen und bilden, mit Bindegewebe untermischt, dickere, compakte Gewebsmassen wie am Uterus (Fig. 42B.). Selbst da, wo die Muskulatur in Form von anscheinend gleichmässig zusammengesetzten Häuten erscheint, wie im Magen, Darm u. s. w., bestehen auch diese aus einzelnen durch bindegewebige Septa von einander getrennten Bälkchen (Fig. 42A.), welche nur regelmässig in einer Ebene nebeneinander gelagert sind. Die Bälkchen bilden aber noch nicht die letzten Elemente der glatten Muskulatur, sondern sind selbst wieder aus kleineren Elementen zusammengesetzt. Diese feinsten Elemente (Fig. 41A.) sind Zellen von langer, spindelförmiger Gestalt, mit ganz homogenem Zellenleib und einem sehr charakteristischen schmalen, langen, stäbchenförmigen Kern nebst Kernkörperchen. — Man bezeichnet diese Gebilde, an welchen die der Muskulatur zukommende Contractilität haftet, gewöhnlich mit dem von Kölliker eingeführten Namen der contractilen Faserzellen. Die Zusammen-

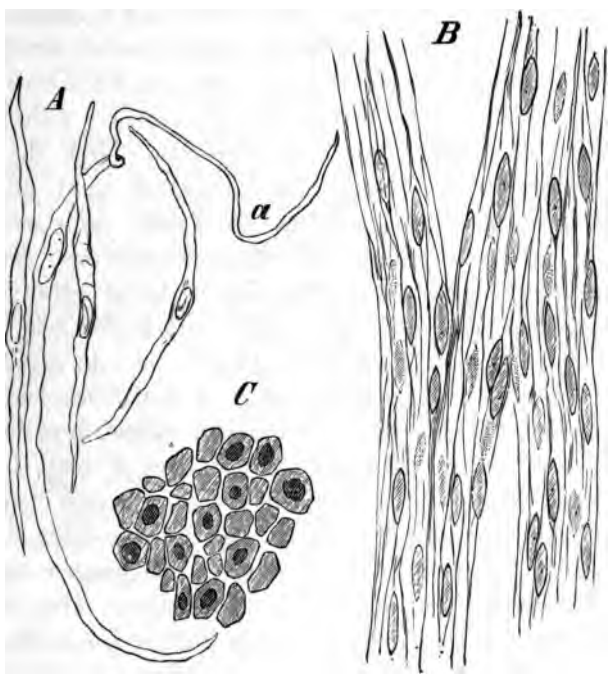

Fig. 41. Glatte Muskulatur. A. Isolirte Muskelzellen, a. aus dem Kaninchendarm durch dünne Essigsäure, die übrigen aus dem Menschenmagen durch 3:3 pCt. Kalilauge isolirt. $^{300}/_{1}$. B. Muskelbündel der Froschharnblase, mit Hämatoxylin. $^{300}/_{1}$. C. Querschnitt der Muskelzellen des Katzendarms, mit Hämatoxylin; der Schnitt hat eine Anzahl Kerne getroffen. $^{580}/_{1}$.

setzung der vorher erwähnten Muskelbälkchen aus solchen Zellen kann aus der an denselben deutlich hervortretenden Längsstreifung und aus den in bestimmten Entfernungen sich zeigenden stäbchenförmigen Kernen wohl geschlossen werden, allein der positive Nachweis ist erst durch Isolation der contractilen Faserzellen zu erbringen. Zerzupfen frischen Muskelgewebes führt kaum zum Ziele, da man fast nur Bruchstücke erhält; dagegen giebt es eine Anzahl von Reagentien, welche die die Zellen verbindende Kittsubstanz auflösen und dadurch ihren Zusammenhang lockern. Solche Mittel sind z. B. die 20procent. Salpetersäure, welche etwa 3 Tage lang einwirken muss, die verdünnte Essigsäure, welche schon nach 24 Stunden das Gewebe gelockert hat und die 30—35proc. Kalilauge, welche deshalb sehr bequem ist, weil sie schon in 15—20 Minuten ihre Wirkung hinreichend entfaltet. Dass eine Art von Kittsubstanz zwischen den Zellen vorhanden ist, lässt sich auch durch Argent. nitr. nachweisen, welches in ähnlicher Weise wie bei den Endothelien schwarze Striche zwischen den Zellen hervortreten lässt. Sämmtliche Zellen eines Bälkchens liegen parallel nebeneinander und zwar so, dass zwischen die auseinanderweichenden Enden zweier sich in der Mitte berührenden Zellen, das Ende einer anderen Zelle eingefügt ist. Dieses Verhältniss ist besonders wichtig für das Verständniss der Bilder, welche Querschnitte durch die Muskelbündel gewähren (Fig. 41 C.). Da die Zellen nicht in gleicher Höhe nebeneinanderliegen, sondern die Spitze der einen mit der Mitte einer anderen zusammenfällt etc., so kann auch der Schnitt nicht von allen Zellen gleiche Durchschnittsbilder geben, sondern diese werden, wie Fig. 41 C. zeigt, ganz verschieden sein, je nachdem die Zelle in der Nähe ihres Endes, oder in der Nähe des Kernes oder an der Kernstelle selbst getroffen worden ist. Im ersteren Falle erhält man eine kleine kernlose, rundlich-eckige Durchschnittsfläche des Zellenleibes, im zweiten eine ebensolche, aber grössere Fläche und im dritten endlich ausser dem Durchschnitt durch den Zellenleib auch einen solchen durch den Kern. Letzteres Bild hat einige Aehnlichkeit mit demjenigen einer kernhaltigen Rundzelle; die anderen Bilder schützen aber vor einer Verwechselung des Durchschnittes eines glatten Muskelbündels mit einem Haufen von Rundzellen, abgesehen davon, dass die Muskelzellen sich stets gegenseitig etwas abgeplattet haben und ihre

Durchschnittscontouren deshalb niemals ganz rund, sondern eckig erscheinen.

Die Blutgefässe, welche sich in den grösseren Anhäufungen contractiler Faserzellen, z. B. in der Muscularis des Darmes in reichlicher Menge vorfinden, sind so angeordnet, dass sie längliche Maschen bilden, deren Längsdurchmesser in der Richtung der Muskelzellen verläuft.

Präparate.

1. Isolirte glatte Muskelzellen (Fig. 41 A.). Kleine Stückchen irgend einer Muskelhaut, z. B. des Magens werden frisch in 30—35 pCt. Kalilauge für 15—20 Minuten eingelegt, dann in einem Tropfen derselben zerzupft und untersucht. Man sieht theils ganz isolirte Muskelzellen, theils noch aus ihnen gebildete Bündel, in welchen aber der Zusammenhang der einzelnen Zellen bereits so sehr gelockert ist, dass man jede einzelne erkennen kann. Die Gestalt der Zellen ist insofern oft verändert, als sie mehr oder weniger varicös erscheinen; die Kerne sind an vollständigen Zellen deutlich sichtbar, es schwimmen aber in der Flüssigkeit stets auch eine Anzahl kernloser Zellentrümmer umher. Setzt man nachträglich dem Präparate Wasser zu, so tritt die Wirkung verdünnter Kalilauge ein, welche hier nicht anders ist, wie beim Bindegewebe etc., d. h. es verschwindet alles bis auf die etwa vorhandenen elastischen Fasern aus der Submucosa oder Serosa.

2. Glatte Muskelzellenbündel (Fig. 41 B.). Die frische Harnblase eines Frosches wird, nachdem sie aufgeschnitten worden ist, mit der inneren Oberfläche nach oben auf einem trockenen Objektträger ausgebreitet, um durch Abpinseln derselben oder vorsichtiges Abschaben mit der Nadel das Epithel zu entfernen. Nachdem die Membran ein wenig an den Objektträger angetrocknet ist, so dass sie sich nicht mehr zusammenziehen kann, setzt man einen Tropfen Wasser zu und untersucht zunächst mit schwächerer Vergrösserung, welche die sich durchkreuzenden Züge der glatten Muskulatur schon deutlich zeigt. An einer recht dünnen Stelle erkennt man dann mit starker Vergrösserung deutlich die Längsstreifung der Bündel und weniger deutlich die Kerne nebst Kernkörperchen. Zusatz stark verdünnter Essigsäure, worauf die Kerne überall sehr klar und scharf zu sehen sind. Sehr schöne Bilder erzielt man auch, wenn man die etwas angetrocknete Membran mit starker Hämatoxylinlösung bedeckt, welche durch ihren Alcohol- und Alaungehalt leicht erhärtend wirkt, und dann noch 10—15 Stunden in ein Schälchen mit derselben Lösung einlegt. Einschluss in Canadabalsam zu empfehlen.

3. Membranen aus glatter Muskulatur (Fig. 42 A.). Man wähle den Darm von der Katze und vom Menschen, welchen man vorher in Müller'scher Flüssigkeit und in Spiritus härtet. Zur Anfertigung der Schnitte bedient man sich mit Vortheil der Klemmleber und fängt, um sicher die Muscularis in den Schnitt zu bekommen, bei der Serosa an zu schneiden. Auf Durchschnitten durch die Darmwand folgen sich von innen nach aussen folgende Schichten;

1) Mucosa mit den Drüsenschläuchen, im Dünndarm mit Zotten (Fig. 42A.); 2) Submucosa, aus lockerem Bindegewebe bestehend, weshalb die Schnitte hier leicht auseinanderreissen. 3) die Muscularis, an welcher man zwei Schichten unterscheidet, eine innere, circuläre, bei welcher alle Muskelzellen mit ihrer Längsrichtung senkrecht zur Achse des Darmes stehen, und eine äussere, longitudinale, also in der Richtung der Darmachse verlaufende, 4) die Serosa, in der Nähe des Mesenteriums noch durch die bindegewebige, fetthaltige Subserosa von der Muscularis getrennt. Um recht charakteristische Schnitte zu erhalten schneide man genau in der Richtung der Darmachse (Längsschnitte) oder im rechten Winkel zu dieser (Querschnitte). Während bei beiden Schnittarten das Aussehen der übrigen Theile nahezu das gleiche sein wird, muss das Aussehen der beiden Muskelschichten ein gerade umgekehrtes sein. Beim Längsschnitt sind die Zellen der äusseren, longitudinalen Schicht in ihrer Längsrichtung, diejenigen der inneren, circulären aber auf dem Querschnitte zu sehen. Zu gleicher Zeit erkennt man hier die Zusammensetzung der Membran aus einzelnen nebeneinandergelagerten Bündeln an den Bindegewebssepten, welche ebenfalls quer durchschnitten sind. Ist ein Schnitt weder Längs- noch Quer-, sondern Schrägschnitt, so werden die Muskelzellen in beiden Abschnitten ebenfalls schräg durchschnitten sein und also unter Umständen ganz gleiches Aussehen gewähren.

a) Durchschnitte durch den Katzendarm. Bei der Katze ist die innere circuläre Muskelschicht sehr viel breiter als die äussere und die gesammte Tunica muscularis überhaupt sehr dick. Ich wähle aber den Katzendarm besonders aus dem Grunde, weil seine Muskelzellen sehr gross und dick sind und sich ganz besonders zum Studium der Querschnitte glatter Muskelzellen (Fig. 41C.) eignen. Wegen der grösseren Dicke der inneren Schicht ist ein Längsschnitt am instruktivsten. Färbung mit Hämatoxylin. Durch Auspinseln eines Längsschnittes lässt sich in der inneren Muskellage ein zartes Maschenwerk darstellen, welches von der Kittsubstanz der querdurchschnittenen Muskelzellen gebildet wird.

b) Durchschnitte durch den Menschendarm. Die ganze Darmwand und besonders die Muscularis ist viel dünner, daher sind die Schnitte schwerer zu machen. Die beiden Muskelschichten stimmen in Bezug auf die Dicke fast vollkommen überein. Bei dem Querschnitt, bei welchem dem vorher Gesagten zu Folge die äussere Lage quer durchschnitten ist, muss man sich hüten, die Durchschnitte der schmalen Muskelbündel, welche sich, besonders wenn die Serosa sich vom Schnitte losgelöst hat, leicht von einander trennen, für Zotten zu nehmen. — Diese Schnitte sind, wenn man die Schnittrichtung nicht vorher kennt, sehr geeignet zu Orientirungs-Uebungen, da man aus der Art, wie die beiden Schichten durchschnitten sind, die Schnittrichtung erkennen kann.

c) Uebrigens kann man mit einem guten Doppelmesser auch schon von frischem Darm, wenn man sich denselben nur vor dem Schneiden etwa über Leber gehörig ausspannt, hinreichend dünne Schnitte machen, welche nach der Färbung mit Hämatoxylin sehr hübsche Bilder gewähren.

4. Durchflechtung von Muskelbalken und Bindegewebe zu einer compakten Gewebsmasse (Fig. 42B.). Schnitte von der Wand eines gehärteten Uterus, Färbung mit Hämatoxylin, Picrocarmin etc. In jedem

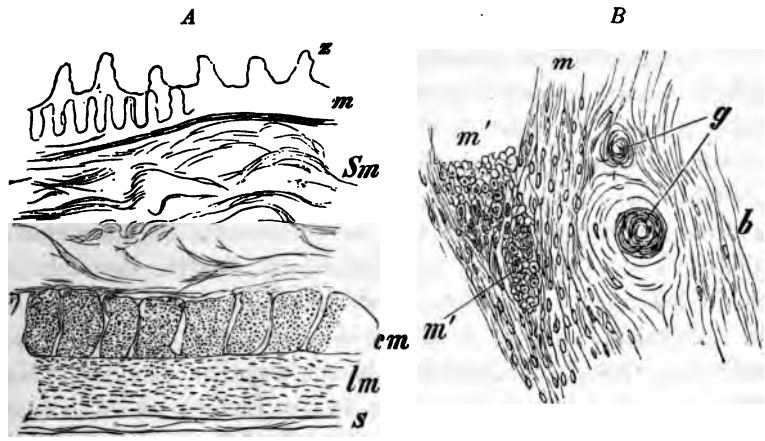

Fig. 42. Glatte Muskulatur; A. des Menschendarms, Längsschnitt. m. Mucosa mit den Lieberkühn'schen Drüsen und den Zotten z, nur angedeutet. sm. Submucosa, cm. circuläre, lm. longitudinale Muskelschicht, s. Serosa. $^{40}/_{1}$. B. des Uterus, mit Hämatoxylin; m. ein längs-, m' quer-durchschnittene Muskelbündel, g. Gefässe, von Bindegewebe b. umgeben.

Schnitte fast wird man zugleich längs-, quer- und schrägdurchschnittene Muskelbündel finden, welche durch ziemlich lockeres Bindegewebe von einander getrennt werden. In letzterem zahlreiche Gefässdurchschnitte. Das Bindegewebe und die Gefässe haben, wenn man mit Picrocarmin gefärbt hat, eine rosenrothe Farbe, die Muskelzellenleiber sind gelb, ihre Kerne roth gefärbt.

b) Die Skelettmuskulatur.

Die Skelettmuskeln bestehen in letzter Instanz aus den Muskelfasern, d. h. drehrunden Fädchen, welche man gerade noch mit unbewaffnetem Auge sehen kann. Dieselben liegen parallel neben einander ohne mit einander in Verbindung zu treten und sind durch faseriges Bindegewebe (Perimysium) in kleinere oder grössere Bündel gesondert. Ihre feinere Zusammensetzung anlangend, so unterscheiden wir an ihnen eine die ganze Faser einscheidende dünne Hülle, das Sarcolemma, welches Aehnlichkeit hat mit den Scheiden, wie sie z. B. um die dickeren Bindegewebsbündel der Pia mater an der Gehirnbasis existiren, obgleich eine Zusammensetzung desselben aus endothelioiden Zellen bis jetzt noch nicht hat nachgewiesen werden können. Es ist leicht, das Vorhandensein einer solchen Membran nachzuweisen, wenn man ein frisches Muskelstückchen in Wasser zerzupft (Fig. 44b.). Bald hier, bald da bilden sich in Folge des Eindringens des Wassers in das Innere des Sarcolemmaschlauches blasenartige Abhebungen desselben von

der querstreifigen Muskelsubstanz, welcher dann selbst an dieser Stelle die gewöhnliche dunkele Grenzlinie fehlt, während man die dunkele scharfe äussere Grenzcontour der abgehobenen Blase nach beiden Seiten hin direct in die Grenzlinie der unveränderten Muskulatur verfolgen kann. Auch durch energisches Zerzupfen gelingt es leicht, gute Ansichten von dem Sarcolemmaschlauche zu erhalten, da derselbe resistenter ist, wie die querstreifige Substanz und es dadurch leicht geschehen kann, dass die letztere innerhalb des intact bleibenden Sarcolemma einreisst und sich nach beiden Seiten hin zurückzieht, so dass dann also der leere und meist eine sanduhrförmige Gestalt darbietende Schlauch zwischen den beiden Rissenden zum Vorschein kommt (Fig. 44a.). Endlich ist auch Zusatz schwacher Essigsäure ein zur Darstellung des Sarcolemmas dienendes Mittel, indem an den Schnittenden der Muskelfasern die querstreifige Masse aus dem Sarcolemmaschlauche herausquillt und sich pilzförmig ausbreitet, während der Ring des Sarcolemmadurchschnitts in Folge der grösseren Durchsichtigkeit der Muskelsubstanz deutlich zu erkennen ist. — An dem Sarcolemma sitzen, als zweiter Bestandtheil der Muskelfasern, in ziemlich reichlicher Menge Kerne, welche recht häufig doppelt gefunden werden. Sie sind gross, bläschenförmig, mit deutlichem Kernkörperchen versehen. Beim Menschen sitzen diese Kerne ausschliesslich am Sarcolemma (Sarcolemmakerne), während sie z. B. beim Frosche mitten in der querstreifigen Muskelsubstanz vorkommen. An beiden Polen der meistens etwas länglichen Kerne befindet sich noch ein wenig körnige Protoplasmamasse, welche im Ganzen ein spindelförmiges Gebilde darstellt, in dessen Mitte der Kern gelegen ist, das Muskelkörperchen von Max Schultze. Da die Muskelkörperchen an der Herzmuskulatur deutlicher sind, so soll dort noch weiteres davon gesagt werden.

Den dritten und zugleich wichtigsten Bestandtheil der Muskelfasern bildet die querstreifige Substanz (Fig. 43.), deren abwechselnd hellere und dunklere Querstreifen jedoch nicht überall gleich deutlich hervortreten. An vielen Stellen, besonders in der Nähe der Schnittenden der Muskelfasern, tritt ausser der queren auch eine Längsstreifung auf, welche selbst stärker als die Querstreifung sein kann.

Sowohl die Quer- wie die Längsstreifen verlaufen nicht immer gerade, sondern oft in wellenförmiger oder auch ganz unregel-

mässiger Biegung, besonders dann, wenn das Präparat etwas stark gezupft worden ist. Den ersten Aufschluss über die feinere Zusammensetzung der Muskelsubstanz kann oft schon sorgfältiges Zerzupfen frischer Stücke geben, bei welchen man, an der einen Muskulatur besser, an einer anderen weniger gut an den Enden der Fasern einen der Längsstreifung entsprechenden Zerfall der Substanz in feinste Fädchen, Muskelprimitivfibrillen (Fig. 43b.), erkennt. Dieser Zerfall kann durch künstliche Mittel, z. B. chromsaures Kali, langdauernde Einwirkung von starkem Alcohol etc. in hohem Maasse befördert werden und es zeigt sich dadurch, dass die Muskelfaser nicht ein einfaches Gebilde, sondern ein Bündel feinster Fibrillen (Muskelprimitivfibrillenbündel) darstellt. An den isolirten Fibrillen ist noch deutlich eine abwechselnde hellere und dunklere Färbung zu erkennen, so dass also die Ursache für diese in den Fibrillen selbst zu suchen ist. Nach Bowman's Erklärung entsteht dieses Aussehen der Fibrillen dadurch, dass kleine im Ganzen prismatische, die eigentlichen contractilen Elemente bildende Gewebstheile, von ihm sarcous elements, Fleischtheilchen genannt, durch eine Kittsubstanz der Länge nach mit einander verbunden sind. Die dunkelen Theile, welche zugleich doppeltbrechend sind, entsprechen den Fleischtheilchen, die hellen einfachbrechenden dem Bindemittel. Es sind jedoch nach Bowman

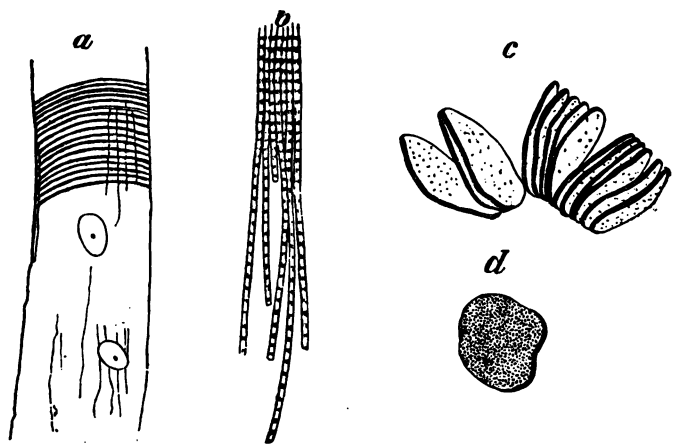

Fig. 43. Skelettmuskulatur. a. Menschliche Muskelfaser, frisch in Kochsalz; Querstreifung nur theilweise gezeichnet, $^{200}/_{1}$. b. Primitivfibrillen eines Kaninchenmuskels, nach längerer Einwirkung von absol. Alcohol, $^{380}/_{1}$. c. Muskelscheiben (Bowman's Discs) von menschl. Muskeln nach 24stündiger Einwirkung verdünnter Salzsäure, von der Seite gesehen, $^{300}/_{1}$. d. Muskelscheibe von der Fläche, $^{300}/_{1}$.

setzung der vorher erwähnten Muskelbälkchen aus solchen Zellen kann aus der an denselben deutlich hervortretenden Längsstreifung und aus den in bestimmten Entfernungen sich zeigenden stäbchenförmigen Kernen wohl geschlossen werden, allein der positive Nachweis ist erst durch Isolation der contractilen Faserzellen zu erbringen. Zerzupfen frischen Muskelgewebes führt kaum zum Ziele, da man fast nur Bruchstücke erhält; dagegen giebt es eine Anzahl von Reagentien, welche die die Zellen verbindende Kittsubstanz auflösen und dadurch ihren Zusammenhang lockern. Solche Mittel sind z. B. die 20procent. Salpetersäure, welche etwa 3 Tage lang einwirken muss, die verdünnte Essigsäure, welche schon nach 24 Stunden das Gewebe gelockert hat und die 30—35proc. Kalilauge, welche deshalb sehr bequem ist, weil sie schon in 15—20 Minuten ihre Wirkung hinreichend entfaltet. Dass eine Art von Kittsubstanz zwischen den Zellen vorhanden ist, lässt sich auch durch Argent. nitr. nachweisen, welches in ähnlicher Weise wie bei den Endothelien schwarze Striche zwischen den Zellen hervortreten lässt. Sämmtliche Zellen eines Bälkchens liegen parallel nebeneinander und zwar so, dass zwischen die auseinanderweichenden Enden zweier sich in der Mitte berührenden Zellen, das Ende einer anderen Zelle eingefügt ist. Dieses Verhältniss ist besonders wichtig für das Verständniss der Bilder, welche Querschnitte durch die Muskelbündel gewähren (Fig. 41C.). Da die Zellen nicht in gleicher Höhe nebeneinanderliegen, sondern die Spitze der einen mit der Mitte einer anderen zusammenfällt etc., so kann auch der Schnitt nicht von allen Zellen gleiche Durchschnittsbilder geben, sondern diese werden, wie Fig. 41C. zeigt, ganz verschieden sein, je nachdem die Zelle in der Nähe ihres Endes, oder in der Nähe des Kernes oder an der Kernstelle selbst getroffen worden ist. Im ersteren Falle erhält man eine kleine kernlose, rundlich-eckige Durchschnittsfläche des Zellenleibes, im zweiten eine ebensolche, aber grössere Fläche und im dritten endlich ausser dem Durchschnitt durch den Zellenleib auch einen solchen durch den Kern. Letzteres Bild hat einige Aehnlichkeit mit demjenigen einer kernhaltigen Rundzelle; die anderen Bilder schützen aber vor einer Verwechselung des Durchschnittes eines glatten Muskelbündels mit einem Haufen von Rundzellen, abgesehen davon, dass die Muskelzellen sich stets gegenseitig etwas abgeplattet haben und ihre

Durchschnittscontouren deshalb niemals ganz rund, sondern eckig erscheinen.

Die Blutgefässe, welche sich in den grösseren Anhäufungen contractiler Faserzellen, z. B. in der Muscularis des Darmes in reichlicher Menge vorfinden, sind so angeordnet, dass sie längliche Maschen bilden, deren Längsdurchmesser in der Richtung der Muskelzellen verläuft.

Präparate.

1. Isolirte glatte Muskelzellen (Fig. 41 A.). Kleine Stückchen irgend einer Muskelhaut, z. B. des Magens werden frisch in 30—35 pCt. Kalilauge für 15—20 Minuten eingelegt, dann in einem Tropfen derselben zerzupft und untersucht. Man sieht theils ganz isolirte Muskelzellen, theils noch aus ihnen gebildete Bündel, in welchen aber der Zusammenhang der einzelnen Zellen bereits so sehr gelockert ist, dass man jede einzelne erkennen kann. Die Gestalt der Zellen ist insofern oft verändert, als sie mehr oder weniger varicös erscheinen; die Kerne sind an vollständigen Zellen deutlich sichtbar, es schwimmen aber in der Flüssigkeit stets auch eine Anzahl kernloser Zellentrümmer umher. Setzt man nachträglich dem Präparate Wasser zu, so tritt die Wirkung verdünnter Kalilauge ein, welche hier nicht anders ist, wie beim Bindegewebe etc., d. h. es verschwindet alles bis auf die etwa vorhandenen elastischen Fasern aus der Submucosa oder Serosa.

2. Glatte Muskelzellenbündel (Fig. 41 B.). Die frische Harnblase eines Frosches wird, nachdem sie aufgeschnitten worden ist, mit der inneren Oberfläche nach oben auf einem trockenen Objektträger ausgebreitet, um durch Abpinseln derselben oder vorsichtiges Abschaben mit der Nadel das Epithel zu entfernen. Nachdem die Membran ein wenig an den Objektträger angetrocknet ist, so dass sie sich nicht mehr zusammenziehen kann, setzt man einen Tropfen Wasser zu und untersucht zunächst mit schwächerer Vergrösserung, welche die sich durchkreuzenden Züge der glatten Muskulatur schon deutlich zeigt. An einer recht dünnen Stelle erkennt man dann mit starker Vergrösserung deutlich die Längsstreifung der Bündel und weniger deutlich die Kerne nebst Kernkörperchen. Zusatz stark verdünnter Essigsäure, worauf die Kerne überall sehr klar und scharf zu sehen sind. Sehr schöne Bilder erzielt man auch, wenn man die etwas angetrocknete Membran mit starker Hämatoxylinlösung bedeckt, welche durch ihren Alcohol- und Alaungehalt leicht erhärtend wirkt, und dann noch 10—15 Stunden in ein Schälchen mit derselben Lösung einlegt. Einschluss in Canadabalsam zu empfehlen.

3. Membranen aus glatter Muskulatur (Fig. 42 A.). Man wähle den Darm von der Katze und vom Menschen, welchen man vorher in Müller'scher Flüssigkeit und in Spiritus härtet. Zur Anfertigung der Schnitte bedient man sich mit Vortheil der Klemmleber und fängt, um sicher die Muscularis in den Schnitt zu bekommen, bei der Serosa an zu schneiden. Auf Durchschnitten durch die Darmwand folgen sich von innen nach aussen folgende Schichten;

1) Mucosa mit den Drüsenschläuchen, im Dünndarm mit Zotten (Fig. 42 A.); 2) Submucosa, aus lockerem Bindegewebe bestehend, weshalb die Schnitte hier leicht auseinanderreissen, 3) die Muscularis, an welcher man zwei Schichten unterscheidet, eine innere, circuläre, bei welcher alle Muskelzellen mit ihrer Längsrichtung senkrecht zur Achse des Darmes stehen, und eine äussere, longitudinale, also in der Richtung der Darmachse verlaufende, 4) die Serosa, in der Nähe des Mesenteriums noch durch die bindegewebige, fetthaltige Subserosa von der Muscularis getrennt. Um recht charakteristische Schnitte zu erhalten schneide man genau in der Richtung der Darmachse (Längsschnitte) oder im rechten Winkel zu dieser (Querschnitte). Während bei beiden Schnittarten das Aussehen der übrigen Theile nahezu das gleiche sein wird, muss das Aussehen der beiden Muskelschichten ein gerade umgekehrtes sein. Beim Längsschnitt sind die Zellen der äusseren, longitudinalen Schicht in ihrer Längsrichtung, diejenigen der inneren, circulären aber auf dem Querschnitte zu sehen. Zu gleicher Zeit erkennt man hier die Zusammensetzung der Membran aus einzelnen nebeneinandergelagerten Bündeln an den Bindegewebssepten, welche ebenfalls quer durchschnitten sind. Ist ein Schnitt weder Längs- noch Quer-, sondern Schrägschnitt, so werden die Muskelzellen in beiden Abschnitten ebenfalls schräg durchschnitten sein und also unter Umständen ganz gleiches Aussehen gewähren.

a) Durchschnitte durch den Katzendarm. Bei der Katze ist die innere circuläre Muskelschicht sehr viel breiter als die äussere und die gesammte Tunica muscularis überhaupt sehr dick. Ich wähle aber den Katzendarm besonders aus dem Grunde, weil seine Muskelzellen sehr gross und dick sind und sich ganz besonders zum Studium der Querschnitte glatter Muskelzellen (Fig. 41 C.) eignen. Wegen der grösseren Dicke der inneren Schicht ist ein Längsschnitt am instruktivsten. Färbung mit Hämatoxylin. Durch Auspinseln eines Längsschnittes lässt sich in der inneren Muskellage ein zartes Maschenwerk darstellen, welches von der Kittsubstanz der querdurchschnittenen Muskelzellen gebildet wird.

b) Durchschnitte durch den Menschendarm. Die ganze Darmwand und besonders die Muscularis ist viel dünner, daher sind die Schnitte schwerer zu machen. Die beiden Muskelschichten stimmen in Bezug auf die Dicke fast vollkommen überein. Bei dem Querschnitt, bei welchem dem vorher Gesagten zu Folge die äussere Lage quer durchschnitten ist, muss man sich hüten, die Durchschnitte der schmalen Muskelbündel, welche sich, besonders wenn die Serosa sich vom Schnitte losgelöst hat, leicht von einander trennen, für Zotten zu nehmen. — Diese Schnitte sind, wenn man die Schnittrichtung nicht vorher kennt, sehr geeignet zu Orientirungs-Uebungen, da man aus der Art, wie die beiden Schichten durchschnitten sind, die Schnittrichtung erkennen kann.

c) Uebrigens kann man mit einem guten Doppelmesser auch schon von frischem Darm, wenn man sich denselben nur vor dem Schneiden etwa über Leber gehörig ausspannt, hinreichend dünne Schnitte machen, welche nach der Färbung mit Hämatoxylin sehr hübsche Bilder gewähren.

4. Durchflechtung von Muskelbalken und Bindegewebe zu einer compakten Gewebsmasse (Fig. 42 B.). Schnitte von der Wand eines gehärteten Uterus, Färbung mit Hämatoxylin, Picrocarmin etc. In jedem

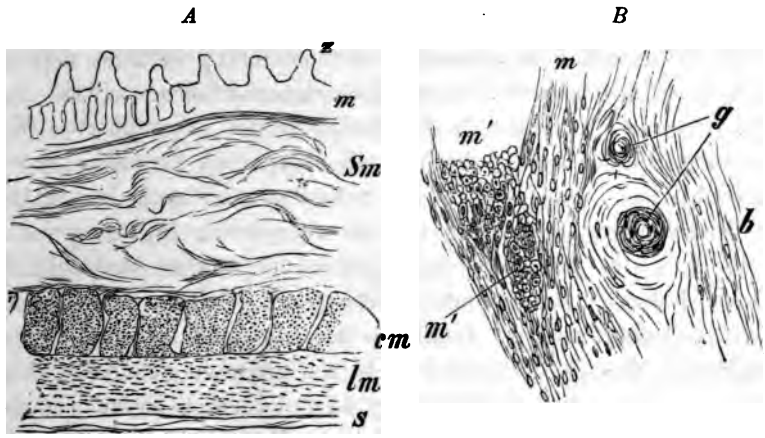

Fig. 42. Glatte Muskulatur; A. des Menschendarms, Längsschnitt. m. Mucosa mit den Lieberkühn'schen Drüsen und den Zotten z, nur angedeutet. sm. Submucosa, cm. circuläre, lm. longitudinale Muskelschicht, s. Serosa. $^{40}/_{1}$. B. des Uterus, mit Hämatoxylin; m. ein längs-, m' quer-durchschnittene Muskelbündel, g. Gefässe, von Bindegewebe b. umgeben.

Schnitte fast wird man zugleich längs-, quer- und schrägdurchschnittene Muskelbündel finden, welche durch ziemlich lockeres Bindegewebe von einander getrennt werden. In letzterem zahlreiche Gefässdurchschnitte. Das Bindegewebe und die Gefässe haben, wenn man mit Picrocarmin gefärbt hat, eine rosenrothe Farbe, die Muskelzellenleiber sind gelb, ihre Kerne roth gefärbt.

b) Die Skelettmuskulatur.

Die Skelettmuskeln bestehen in letzter Instanz aus den Muskelfasern, d. h. drehrunden Fädchen, welche man gerade noch mit unbewaffnetem Auge sehen kann. Dieselben liegen parallel neben einander ohne mit einander in Verbindung zu treten und sind durch faseriges Bindegewebe (Perimysium) in kleinere oder grössere Bündel gesondert. Ihre feinere Zusammensetzung anlangend, so unterscheiden wir an ihnen eine die ganze Faser einscheidende dünne Hülle, das Sarcolemma, welches Aehnlichkeit hat mit den Scheiden, wie sie z. B. um die dickeren Bindegewebsbündel der Pia mater an der Gehirnbasis existiren, obgleich eine Zusammensetzung desselben aus endothelioiden Zellen bis jetzt noch nicht hat nachgewiesen werden können. Es ist leicht, das Vorhandensein einer solchen Membran nachzuweisen, wenn man ein frisches Muskelstückchen in Wasser zerzupft (Fig. 44b.). Bald hier, bald da bilden sich in Folge des Eindringens des Wassers in das Innere des Sarcolemmaschlauches blasenartige Abhebungen desselben von

der querstreifigen Muskelsubstanz, welcher dann selbst an dieser Stelle die gewöhnliche dunkele Grenzlinie fehlt, während man die dunkele scharfe äussere Grenzcontour der abgehobenen Blase nach beiden Seiten hin direct in die Grenzlinie der unveränderten Muskulatur verfolgen kann. Auch durch energisches Zerzupfen gelingt es leicht, gute Ansichten von dem Sarcolemmaschlauche zu erhalten, da derselbe resistenter ist, wie die querstreifige Substanz und es dadurch leicht geschehen kann, dass die letztere innerhalb des intact bleibenden Sarcolemma einreisst und sich nach beiden Seiten hin zurückzieht, so dass dann also der leere und meist eine sanduhrförmige Gestalt darbietende Schlauch zwischen den beiden Rissenden zum Vorschein kommt (Fig. 44a.). Endlich ist auch Zusatz schwacher Essigsäure ein zur Darstellung des Sarcolemmas dienendes Mittel, indem an den Schnittenden der Muskelfasern die querstreifige Masse aus dem Sarcolemmaschlauche herausquillt und sich pilzförmig ausbreitet, während der Ring des Sarcolemmadurchschnitts in Folge der grösseren Durchsichtigkeit der Muskelsubstanz deutlich zu erkennen ist. — An dem Sarcolemma sitzen, als zweiter Bestandtheil der Muskelfasern, in ziemlich reichlicher Menge Kerne, welche recht häufig doppelt gefunden werden. Sie sind gross, bläschenförmig, mit deutlichem Kernkörperchen versehen. Beim Menschen sitzen diese Kerne ausschliesslich am Sarcolemma (Sarcolemmakerne), während sie z. B. beim Frosche mitten in der querstreifigen Muskelsubstanz vorkommen. An beiden Polen der meistens etwas länglichen Kerne befindet sich noch ein wenig körnige Protoplasmamasse, welche im Ganzen ein spindelförmiges Gebilde darstellt, in dessen Mitte der Kern gelegen ist, das Muskelkörperchen von Max Schultze. Da die Muskelkörperchen an der Herzmuskulatur deutlicher sind, so soll dort noch weiteres davon gesagt werden.

Den dritten und zugleich wichtigsten Bestandtheil der Muskelfasern bildet die querstreifige Substanz (Fig. 43.), deren abwechselnd hellere und dunklere Querstreifen jedoch nicht überall gleich deutlich hervortreten. An vielen Stellen, besonders in der Nähe der Schnittenden der Muskelfasern, tritt ausser der queren auch eine Längsstreifung auf, welche selbst stärker als die Querstreifung sein kann.

Sowohl die Quer- wie die Längsstreifen verlaufen nicht immer gerade, sondern oft in wellenförmiger oder auch ganz unregel-

mässiger Biegung, besonders dann, wenn das Präparat etwas stark gezupft worden ist. Den ersten Aufschluss über die feinere Zusammensetzung der Muskelsubstanz kann oft schon sorgfältiges Zerzupfen frischer Stücke geben, bei welchen man, an der einen Muskulatur besser, an einer anderen weniger gut an den Enden der Fasern einen der Längsstreifung entsprechenden Zerfall der Substanz in feinste Fädchen, Muskelprimitivfibrillen (Fig. 43b.), erkennt. Dieser Zerfall kann durch künstliche Mittel, z. B. chromsaures Kali, langdauernde Einwirkung von starkem Alcohol etc. in hohem Maasse befördert werden und es zeigt sich dadurch, dass die Muskelfaser nicht ein einfaches Gebilde, sondern ein Bündel feinster Fibrillen (Muskelprimitivfibrillenbündel) darstellt. An den isolirten Fibrillen ist noch deutlich eine abwechselnde hellere und dunklere Färbung zu erkennen, so dass also die Ursache für diese in den Fibrillen selbst zu suchen ist. Nach Bowman's Erklärung entsteht dieses Aussehen der Fibrillen dadurch, dass kleine im Ganzen prismatische, die eigentlichen contractilen Elemente bildende Gewebstheile, von ihm sarcous elements, Fleischtheilchen genannt, durch eine Kittsubstanz der Länge nach mit einander verbunden sind. Die dunkelen Theile, welche zugleich doppeltbrechend sind, entsprechen den Fleischtheilchen, die hellen einfachbrechenden dem Bindemittel. Es sind jedoch nach Bowman

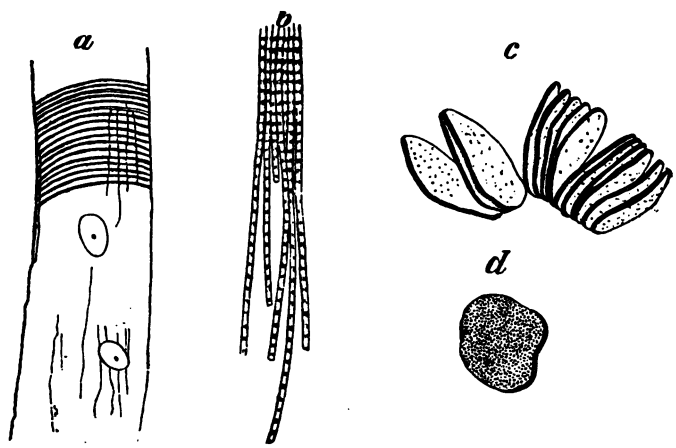

Fig. 43. Skelettmuskulatur. a. Menschliche Muskelfaser, frisch in Kochsalz; Querstreifung nur theilweise gezeichnet, $^{300}/_{1}$. b. Primitivfibrillen eines Kaninchenmuskels, nach längerer Einwirkung von absol. Alcohol, $^{380}/_{1}$. c. Muskelscheiben (Bowman's Discs) von menschl. Muskeln nach 24stündiger Einwirkung verdünnter Salzsäure, von der Seite gesehen, $^{300}/_{1}$. d. Muskelscheibe von der Fläche, $^{300}/_{1}$.

die Fleischtheilchen nicht bloss in der Längsrichtung, sondern auch der Quere nach durch ein zweites, von dem ersteren verschiedenes, aber auch einfach brechendes Bindemittel an einander gereiht, so dass also die in einer Ebene liegenden Fleischtheilchen durch diese Kittsubstanz zu kleinen Scheiben, discs (Fig. 43c, d.), verbunden sind. Jeder dunkele Querstreifen der Muskelfaser entspricht einer solchen Scheibe. Wie es gewisse chemische Mittel giebt um den Zerfall in Fibrillen hervorzurufen, so lässt sich auch ein Zerfall in Scheiben bewirken (z. B. durch verdünnte Säuren, bes. 1procent. Salzsäure), aber auch ohne Zuhülfenahme chemischer Agentien ist nach Ranvier an gefrorenen Muskeln, wenn man feine Längsschnitte zerzupft ein Zerfall in Scheiben leicht zu constatiren. Man kann an den isolirten Scheiben ebenso wie an den isolirten Fibrillen bei der Seitenansicht regelmässig abwechselnde dunklere (Fleischtheilchen) und hellere (Kittsubstanz) Partien unterscheiden, desgleichen bei der Flächenansicht in eine hellere Grundmasse (Querbindemittel) eingelagerte dunkle Pünktchen (Fleischtheilchen). Die sog. Cohnheim'schen Felder, regelmässige eckige Abtheilungen, welche man besonders gut an den Querschnitten von gefrorenen Muskelfasern sieht, entsprechen nicht einfachen Fibrillenquerschnitten, sondern kleineren Gruppen von Fibrillen, welche wiederum innerhalb der Primitivfibrillenbündel eine gewisse Selbstständigkeit besitzen (Primitivcylinder).

Die Muskeln enthalten ein sehr reiches Netz von Blutgefässen, welche insofern eine charakteristische Anordnung zeigen, als die Mehrzahl der Capillaren den Muskelfasern parallel verläuft und nur durch einzelne Queranastomosen in Verbindung steht. Es ist die Kenntniss der Blutgefässe besonders nöthig, um die Bedeutung der bei frisch mit Essigsäure untersuchten Muskeln hervortretenden Kerne richtig beurtheilen zu können. Die Mehrzahl derselben gehört den Capillaren an und nur diejenigen dürfen auf die Muskeln bezogen werden, bei welchen man die Capillaren, deren Wandungen immer als 2 feine, die benachbarten Kerne verbindende Linien erscheinen, ausschliessen kann. Die Füllung der Muskelgefässe mit gefärbten Massen ist nicht schwierig und macht sich z. B. von selbst, wenn man, wie früher angegeben, die Knochen der hinteren Extremitäten von Kaninchen von der Aorta aus injicirt.

Wichtig ist auch noch das Verhalten der Muskelfasern an ihrem Uebergange in die Sehnen. Bei der Untersuchung frischer Präparate könnte man zu der Meinung verführt werden, dass ein direkter

Uebergang des Muskelgewebes, besonders des Sarcolemmas in das Sehnengewebe bestehe, allein es lässt sich leicht (durch 35 procent. Kalilauge oder noch besser durch die sogleich anzugebende Ranvier'sche Methode) nachweisen, einmal, dass der Sarcolemmaschlauch vollständig geschlossen ist und nur mittelst einer Kittsubstanz mit der Sehne in Verbindung steht und zweitens, dass die querstreifige Substanz selbst nicht direkt mit dem Sarcolemma verbunden ist, sondern ebenfalls durch eine Kittsubstanz an demselben befestigt ist.

Ueber die Nerven der Muskeln und ihre Endigungsweise soll bei Besprechung des Nervengewebes einiges mitgetheilt werden.

Präparate.

1. Frische Froschmuskeln (Fig. 44 B.). In der Richtung des Faserverlaufes wird ein kleines Muskelstückchen abgeschnitten und schnell in Wasser nach der Seite 22 angegebenen Methode zerzupft, welche hier durch das starke Aufquellen und selbständige Auseinanderweichen der Muskelfasern in Folge der Wassereinwirkung sehr erleichtert wird. Querstreifung und Längsstreifung, blasige Abhebung des Sarcolemma, Zerreissung und Retraction der quergestreiften Substanz in dem unzerrissenen Sarcolemmaschlauche. Häufig zeigen die Muskeln als weitere Folge der Wassereinwirkung eine unregelmässige

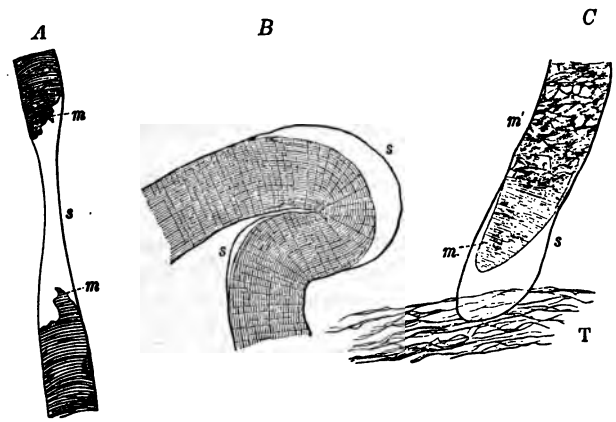

Fig. 44. A. u. B. Darstellung des Sarcolemma. A. Zupfpräparat von frischem menschl. Muskel, $^{115}/_{1}$. m. die zerrissene und auseinandergewichene Muskelsubstanz, s. das unversehrte Sarcolemma. B. Zupfpräparat von frischem Froschmuskel in Wasser, $^{40}/_{1}$. s. das blasenartig abgehobene Sarcolemma. C. Zusammenhang der Muskelfasern mit der Sehne. Froschmuskel nach Ranvier's Methode zubereitet, $^{115}/_{1}$. T. Sehne, s. Sarcolemma, m. Ende der querstreifigen Substanz, welche bei m' ein unregelmässiges, wachsartiges Aussehen besitzt.

varicöse Gestalt, ähnlich dem Aussehen der Bindegewebsbündel nach Einwirkung von Essigsäure und wohl ähnlich zu erklären. Bei vielen Fröschen, besonders den Winterfröschen finden sich zwischen den breiten unveränderten Muskelfasern, viel schmälere, schwarz punktirte, mit mehr oder weniger ver-

wischter Querstreifung — fettig degenerirte. Deutliches Hervortreten der Kerne und Muskelkörperchen nach Zusatz dünner Essigsäure.. Pilzförmiges Vorquellen der Muskelsubstanz aus dem Sarcolemma.

2. Frische Menschen- oder Säugethiermuskeln (Fig. 43a.). Zerzupfen wie oben, in Kochsalz. Quer- und Längsstreifung, an den Enden vielleicht Zerfall in Fibrillen. Zerreissung der Muskelsubstanz in dem intacten Sarcolemmaschlauche (Fig. 44 A.). Zusatz sehr dünner Essigsäure. Kerne, Zerfall in Discs und pilzförmiges Heraustreten derselben aus dem Sarcolemmaschlauche.

3. Zerfall in Fibrillen (Fig. 43 b.). Sehr geeignet Froschmuskeln, welche lange Zeit in starkem Alcohol lagen oder: Man legt kleine Stückchen eines frischen Muskels in $^1/_2$ procent. Lösung von chromsaurem Kali und zerzupft sorgfältig nach etwa 24 Stunden. Auch hier kommt es besonders darauf an recht lange Fasern zu isoliren. Abwechselung von dunkelen und hellen Partien an den isolirten Fibrillen, die man natürlich nur mit den stärksten Vergrösserungen gut sieht.

4. Zerfall in Discs (Fig. 43 c. d.). Einlegen kleiner Muskelstückchen in 0,1 proc. Salzsäure, welche man sich einfach so bereiten kann, dass man 1 Ccm. reiner officineller Salzsäure mit destillirtem Wasser bis zu 250 Ccm. auffüllt. Schon nach 24 Stunden wird man durch Zerzupfen die sich von einander abhebenden, gleichsam auseinandergeblätterten Discs (Fig. 43 c.) in kleineren und grösseren Gruppen in der Flüssigkeit herumschwimmen sehen. Einzelne Scheibchen sind ganz isolirt (Fig. 43 d.) und bieten dann in der Regel eine Flächenansicht dar. Dunkele Punktirung der Fläche. Das Präparat gewinnt an Deutlichkeit, wenn man in Anilinroth zerzupft, welches die Muskelsubstanz roth färbt.

5. Querschnitt von Muskeln (vergl. Fig. 45 B.). Von einem Stücke Schinken oder Rauchfleisch. Man sieht das Perimysium, welches in den grösseren Bindegewebsmassen Fettzellen enthält.

6. Injicirte Muskeln. Die bei der Injection der Knochengefässe des Kaninchens injicirten Schenkelmuskeln härtet man in Müller'scher Flüssigkeit und Alcohol. Längsschnitte und Querschnitte. Letztere zeigen noch einmal die gröberen Abtheilungen der Muskulatur und ihre Trennung durch das Perimysium, in welchem die grösseren Blutgefässe liegen; ferner an den reinen Querschnitten der Muskelfasern die dunkele Punktirung.

7. Verbindung der Muskeln mit den Sehnen (Fig. 44 C.). a) Eine allgemeine Anschauung von dem gröberen Verhalten der Muskelfasern zu den Sehnen kann man sich leicht durch vorsichtiges Zerzupfen der innersten Glieder von Fliegenbeinen in Kochsalz verschaffen. Es kommen hier sowohl gefiederte Muskeln mit seitlichem Ansatze der Muskelbündel an die Sehne, als auch solche vor, wo die Sehne in der Richtung der Muskelfasern verläuft. Meistens sieht man hier an den Muskelfasern auch die durch die Contraction hervorgerufenen Veränderungen in der Anordnung der Querstreifung, indem in Folge unregelmässiger Contractionszustände schmälere, hellere Partien mit weiter abstehenden Querstreifen (nicht contrahirte Stellen) und breitere, dunklere mit sehr dichtstehender Querstreifung (Contractionszustand) mit einander abwechseln.

b) Die feineren Verhältnisse, welche zwischen Muskelfasern und Sehnen bestehen, erkennt man sehr leicht und gut an folgendem von Ranvier angegebenen Präparate. Man füllt ein hinlänglich geräumiges Glas mit Wasser, welches eine Temperatur von 55 ° C. besitzt, und bringt dann einen lebenden Frosch in dasselbe, welcher alsbald darin absterben wird. Nach einer $^1/_4$—$^1/_2$ Stunde nimmt man den Frosch aus dem nun abgekühlten Wasser heraus, entfernt die Haut und entnimmt z. B. dem Gastrocnemius möglichst dünne Scheerenschnitte, welche von der Sehne aus senkrecht in die Muskelsubstanz eindringen. Man sucht nun mittelst der Nadeln die Stückchen so in Wasser zurechtzulegen, dass die Sehne auf dem Objektträger aufliegt und die Muskelfasern, in zwei Partien getheilt, von beiden Seiten an dieselbe herantreten. Sollten die Präparate auf diese Weise nicht recht gelingen, so kann man auch versuchen, durch vorsichtiges Zerzupfen bessere zu erhalten.

Man sieht an gelungenen Präparaten, dass die querstreifige Substanz, deren Ende eine unregelmässige Abrundung zeigt, sich von dem vollkommen geschlossenen Sarcolemma eine Strecke weit zurückgezogen hat. Dabei ist die Querstreifung oft undeutlich und an vielen Stellen zeigt die Muskulatur eine eigenthümlich glasartige, aber unregelmässig rissige Beschaffenheit, wie sie ähnlich in vielen pathologischen Fällen gefunden und dann als wachsartige Degeneration bezeichnet wird. Das Sarcolemma selbst haftet noch den Sehnenfasern an und ist besonders gut zu erkennen, wenn man etwas verdünnte Natron- oder Kalilauge dem Präparate zufliessen lässt, da es durch dieses Reagens nicht verändert wird, während die Sehnenfasern durch Quellung für das Auge vollständig verschwinden.

Dass auch das Sarcolemma nur an die Sehne angekittet ist, erkennt man aus der Einwirkung der 35—40 procent. Kalilauge auf frische Muskelfasern: die querstreifige Substanz mitsammt dem Sarcolemma löst sich dadurch von der Sehne los.

c) Die Herzmuskulatur.

Wenn auch die Herzmuskulatur (Fig. 45.) quergestreift ist und in Rücksicht auf die contractile Substanz im Ganzen die gleiche Zusammensetzung besitzt, wie die Skelettmuskeln, so weicht sie doch auch in vielen wesentlichen Punkten von diesen ab. Zunächst ist ein wichtiger Unterschied dadurch gegeben, dass zwar einzelne, im Ganzen parallel nebeneinander gelagerte Hauptfasern zu unterscheiden sind, dass diese aber durch Zwischenglieder mit einander in Verbindung gesetzt sind, anastomosiren, so dass also die Herzmuskelfasern eigentlich ein Netzwerk vorstellen, dessen Maschen aber lang und sehr schmal, häufig vollständig spindelförmig sind. Zweitens haben die Herzmuskelfasern kein Sarcolemma, oder wenn sie, wie einige Autoren wollen, ein solches haben, so ist es doch so dünn und zart, dass es nicht in der

Weise wie dasjenige der Skelettmuskeln zur Erscheinung kommt. Drittens stellen die Herzmuskelfasern nicht wie die Skelettmuskeln einheitliche Fasern dar, sondern sind aus einer grossen Zahl einzelner Zellen zusammengesetzt, welche durch eine, als breiter Querstreifen erkennbare und nach Behandlung mit Argent. nitr. sich schwarz färbende Kittsubstanz mit einander verbunden werden (Fig. 45 A. k.). Die zellige Natur der durch die breiten Querstreifen umgrenzten Theile wird besonders dadurch deutlich gemacht, dass mehr oder weniger genau in der Mitte zwischen den Streifen ein einfacher oder doppelter, grosser, bläschenförmiger, kernkörperchenhaltiger Kern gelegen ist. Gerade an den Herzmuskeln sind die Muskelkörperchen, also die Kerne mitsammt dem, besonders an ihren beiden Polen vorfindlichen Protoplasma, ganz besonders deutlich zu sehen, vor allem bei älteren Menschen, wo niemals eine an Menge allerdings wechselnde Ablagerung von körnigem gelbbraunem Pigment an den beiden Polen der Kerne fehlt. Nach Essigsäurezusatz erscheinen die Grenzen der Zellenterritorien sehr deutlich,

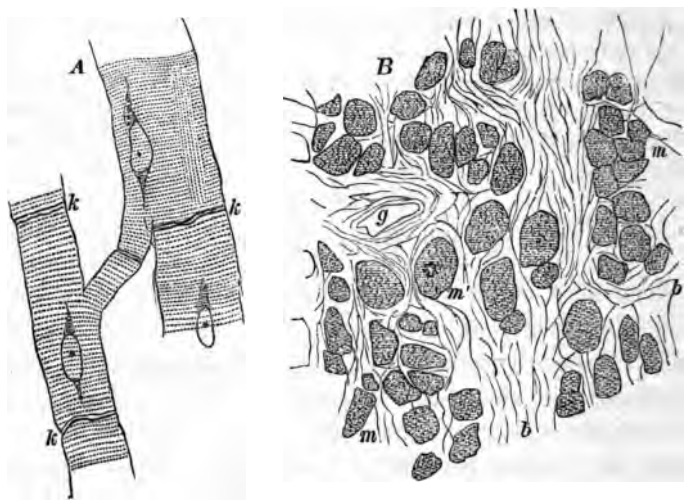

Fig. 45. Herzmuskulatur vom Menschen. A. Frisch zerzupft in Kochsalz, Anastomose zweier Fasern, k. die Kittsubstanz an den Grenzen der Zellenterritorien. B. Gehärtet, Schnitt senkrecht zum Faserverlauf, b. das intermusculäre Bindegewebe, m. die durchschnittenen Muskelfasern, bei m' der Kern nebst Pigmentkörnchen zu sehen, g. Gefäss. $^{300}/_{1}$.

dagegen verschwindet danach, umgekehrt wie bei der Skelettmuskulatur, die übrige Querstreifung fast ganz, während eine Längsstreifung überall sehr auffällig hervortritt. Sobald die Herz-

muskulatur nicht mehr frisch ist und zu faulen beginnt, tritt schon beim blossen Zerzupfen ein Zerfall der Muskelfasern in die Zellenterritorien ein, welchen man ausserdem auch durch Reagentien, z. B. 33procent. Kalilauge hervorrufen kann. Die isolirten Zellenterritorien haben ein sehr unregelmässiges Aussehen, da bald hier bald da von der Hauptfaser kleine Fortsätze zur Anastomose mit benachbarten Zellen abgehen. — Die Anordnung der Herzmuskelfasern im Grossen (Fig. 45B.) stimmt mit derjenigen der Skelettmuskeln überein, indem auch hier Gruppen von Fasern durch Bindegewebe (Perimysium) umschlossen resp. von einander getrennt werden. In dem Bindegewebe liegen die grösseren Gefässe und oft auch Fettzellen, besonders an den dem Panniculus cordis benachbarten Theilen. Die Capillaren zeigen ähnliche Anordnung wie bei den Skelettmuskeln.

Präparate.

1. Frische Herzmuskulatur (Fig. 45A.). a) Zerzupfen in Kochsalz, nachher Zusatz von schwacher Essigsäure, um die Kerne nebst Pigment, die dickeren Querlinien an den Zellengrenzen und die Längsstreifung der Muskulatur zu sehen.

b) Kleine Stücke für 15—20 Minuten in 33proc. Kalilauge, in welcher sie dann zerzupft werden, um den Zerfall in Zellenterritorien zu sehen.

2. Gehärtete Herzmuskulatur. Härtung in Müller'scher Flüssigkeit und Alcohol. Einlegen in Glycerin.

a) Schnitte in der Längsrichtung der Fasern; Anastomosen derselben, spindelförmige Zwischenräume.

b) Schnitte quer zum Faserverlauf (Fig. 45B.), Punktirung der Faserdurchschnitte, Perimysium mit Gefässen, vielleicht auch Fettzellen.

Zwölftes Kapitel.

Das Nervengewebe.

Bei dem Nervengewebe ist zu unterscheiden zwischen den vorzugsweise in den Centralorganen, dem Gehirn- und Rückenmark sowie den sympathischen Ganglien gelegenen zelligen Elementen, den sog. Ganglienzellen oder Nervenkörpern und den Nervenfasern, welche die peripherischen Nerven fast ausschliesslich bilden, aus welchen aber auch die Hauptmasse der Centralorgane und zwar die weisse Substanz derselben besteht.

a) Die Nervenfasern.

Wie sich die Muskelbäuche in einzelne durch Bindegewebe umschlossene und von einander getrennte Bündel zerlegen lassen, so auch die grösseren Nervenstämme. Das Bindegewebe trägt hier den Namen Perineurium. Die kleinsten Bündel werden durch Zerzupfen in die Nervenfasern zerlegt, welche durchaus mit den Muskelfasern in Parallele gestellt werden können. Diese Nervenfasern (Fig. 46.) zeigen nicht überall wo sie vorkommen dieselben Bestandtheile, nur ein Bestandtheil ist stets vorhanden und deshalb als der einzig nothwendige anzusehen, d. i. der Axencylinder (Fig. 46 c, f, g.), ein je nach der bedeutend wechselnden Dicke der ganzen Nervenfasern ebenfalls verschieden dicker Faden, welcher im grossen und ganzen seine Lage mitten in der Nervenfaser, der Axe entsprechend einnimmt.

An frischen Nerven ist derselbe schwer zu sehen, am besten noch, wenn die Nerven schon längere Zeit aus dem Körper entfernt

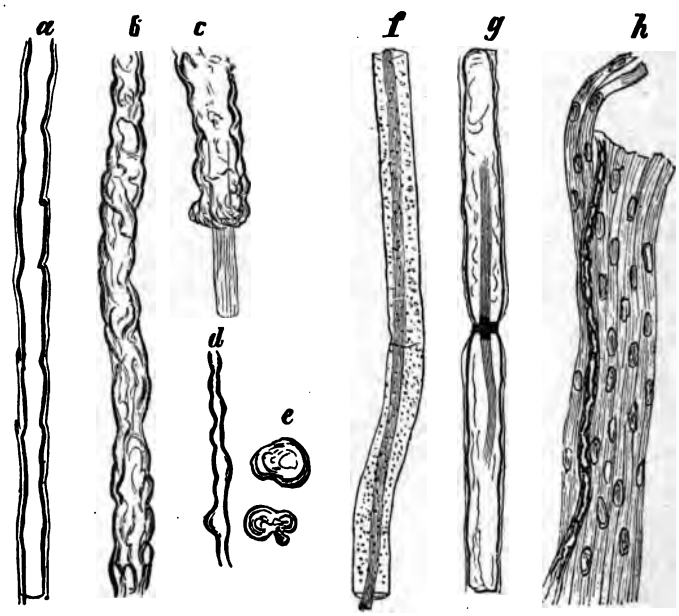

Fig. 46. Nervenfasern. a. u. b. Markhaltige peripherische Nervenfasern, erstere mit beginnender, letztere mit fortgeschrittener Gerinnung, frisch in Kochsalz; c. u. d. Rückenmarksfasern, bei c. der Axencylinder durch Anilinroth deutlich, d. varicöse Faser; e. Myelinkugeln; f. peripherische Froschnervenfaser mit Collodium behandelt, g. ebensolche mit Arg. nitr., Ranvier'sches Kreuz, dessen Längsschenkel sich blasser gefärbt noch eine Strecke weit verfolgen lassen, h. sympathische Fasern aus dem Halsstrang des Menschen, zwischen den kernreichen marklosen, eine markhaltige Faser. $^{300}/_{1}$.

sind, weil sich dann die vollkommen geronnene Markscheide leicht von dem Axencylinder ablöst. Es giebt im übrigen viele Methoden, um ihn theils am frischen, theils an gehärteten Nerven zur Anschauung zu bringen. Für frische Nerven ist das von Pflüger empfohlene Collodium ein vorzügliches Mittel, ebenso das Chloroform nach Waldeyer; für gehärtete dienen zur Darstellung viele Farbstoffe, z. B. Carmin, Purpurin etc., doch genügen schon die Härtungsmittel allein (z. B. Osmiumsäure, Chromsäure und ihre Salze etc.), um die Axencylinder vollkommen deutlich zum Vorschein kommen zu lassen. Bei der gewöhnlichen Untersuchung erscheint der Axencylinder als ein ganz homogener Faden, doch haben die genaueren Untersuchungen besonders von Max Schultze ergeben, dass derselbe ganz ähnlich wie die Muskelfasern eine Zusammensetzung aus Muskelprimitivfibrillen, so eine solche aus Nervenprimitivfibrillen besitzt, deren Anwesenheit man an der am Axencylinder bei starker Vergrösserung hervortretenden Längsstreifung erkennt. Die Fibrillen sind durch eine geringe Menge einer körnigen Masse zusammengehalten. Die Zahl der in einem Axencylinder vorhandenen Primitivfibrillen richtet sich im grossen und ganzen nach der Dicke desselben; es giebt Axencylinder, welche nur aus einer Primitivfibrille bestehen.

Es kann der Axencylinder allein eine Nervenfaser bilden, in welchem Falle man gewöhnlich von nakten Axencylindern spricht. Sie kommen vorzugsweise an den beiden Endpunkten der Nervenfasern, in den Centralorganen und an den peripherischen Endausläufern vor. Meistens kommen aber noch andere Bestandtheile zur Bildung einer Nervenfaser hinzu, nämlich erstens eine am lebenden Nerven flüssige, fettreiche, aber auch eiweisshaltige Masse, das Mark, welches, wenn es vorhanden ist, stets den Axencylinder direkt scheidenartig umhüllt (daher Markscheide) und den Fasern ein weisses Aussehen giebt (weisse oder markhaltige Nervenfasern, Fig. 46a—g.) und zweitens eine festere äussere Hülle, welche entweder aus einer dem Sarcolemma ähnlichen Haut oder aus einer dickeren bindegewebigen Schicht besteht (Schwann'sche Scheide oder Neurilemma). Beide Scheiden sind bei den peripherischen Cerebrospinalnerven (mit Ausnahme des Olfactorius) vorhanden, bei den übrigen fehlt entweder die eine oder die andere. Die Schwann'sche Scheide fehlt den Nervenfasern in der weissen Substanz von Gehirn und Rückenmark, wo sie durch die Neuroglia

ersetzt wird, die Markscheide fehlt dagegen den eigentlichen sympathischen Nervenfasern, welche in Folge dessen auch statt des weissen der vorigen ein graues Aussehen haben (graue oder marklose oder sympathische oder nach ihrem Entdecker Remak'sche Fasern, Fig. 46h.).

Alle markhaltigen Nervenfasern erleiden eigenthümliche Veränderungen sobald der Tod ihres Besitzers eingetreten ist oder sie aus dem lebenden Körper entfernt worden sind. Während im lebenden Thiere die Nervenfasern als ganz homogene graue Fädchen erscheinen, erhalten sie unter den genannten Umständen zwei Contouren (doppeltcontourirte Nf.), von welchen die innere durch ihren unregelmässigen Verlauf und ihren starken dunkelen Glanz ausgezeichnet ist. Späterhin wird diese Linie immer unregelmässiger, es treten noch mehrere auf und schliesslich kann man gar einzelne dunkelcontourirte, faltige Klumpen im Innern der Schwann'schen Scheide liegen sehen. Man erklärt diese sämmtlichen Veränderungen als Folge der allmählich von aussen nach innen fortschreitenden Gerinnung des vorher flüssigen Markes, deren Schlusseffekt der Zerfall desselben in einzelne Klumpen, Myelintropfen, -kugeln, ist, welche man häufig an den Enden der Nervenfasern in den Präparaten hervortreten sieht. Am reichlichsten finden sie sich in den Präparaten aus dem Gehirn und Rückenmark (Fig. 46e.), weil hier die äussere Hülle fehlt, welche es auch bewirkt, dass diese Fasern immer nur in relativ kleinen Stücken zu erhalten sind, während man von den peripherischen fast beliebig lange Stücke isoliren kann. Der Mangel der Schwann'schen Scheide ist bei den Gehirn- und Rückenmarksfasern auch noch die Ursache einer anderen eigenthümlichen Erscheinung, nämlich einer ganz unregelmässigen Gestalt der Markscheide. Dieselbe bildet kleinere oder grössere, meistens ganz unregelmässige seitliche Buckel und Hervorragungen, häufig aber auch regelmässigere, spindelförmige, varicöse Anschwellungen (Fig. 46d.), welche den Fasern oft ein perlschnurartiges Aussehen verleihen. Ein interessantes Strukturverhältniss der peripherischen markhaltigen Nervenfasern, welches einigermassen an die früher erörterte Zusammensetzung der Herzmuskulatur erinnert, hat in neuerer Zeit Ranvier kennen gelehrt. Bei Behandlung ganz frischer Nervenfasern mit Osmiumsäure erkannte er in ziemlich regelmässigen Abständen Unterbrechungen der eingetretenen schwarzen Färbung der Markscheide durch weisse

Querlinien. Genau entsprechend diesen hellen Linien konnte er durch Argent. nitr. dunkele, braune bis schwarze Linien erzeugen, welche an Stellen lagen, wo zugleich die Fasern eine Verschmälerung, fast wie eine Einschnürung erkennen liessen. Ausserdem erzeugte aber das Silbersalz an denselben Stellen noch andere braune Linien, welche die ersteren rechtwinklig kreuzen und also mit ihnen kleine Kreuze erzeugen (Ranvier'sche Kreuze, Fig. 46g.), deren einer, in der Axe der Nervenfaser gelegener Arm länger ist als der quere. Nach sehr langer Einwirkung des Silbersalzes kann dieser Arm sogar so lang werden, dass man ihn, allmählich schwächer, dann aber wieder stärker gefärbt, bis zu dem nächsten Kreuze hin verfolgen kann. Daraus geht klar hervor, dass wir es mit dem Axencylinder zu thun haben, was aber bedeuten die Querstreifen? Ranvier hat die weitere Entdeckung gemacht, dass ähnlich wie bei der Herzmuskulatur zwischen je 2 Querstreifen ein Kern in der Nervenfaser gelegen ist und erklärt deswegen die zwischen je 2 Querstreifen gelegenen Stücke als Zellenterritorien, die Querstreifen als eine Art Kittsubstanz, welche die Markscheide unterbricht und dadurch dem Arg. nitr. die Möglichkeit giebt an diesen Stellen in das Innere des Nerven einzudringen und den Axencylinder zu färben. Hat das Salz Zeit genug sich durch den ganzen Axencylinder hindurchzusaugen, dann sehen wir ihn auch in seiner ganzen Ausdehnung gefärbt, sonst erscheinen nur die kleinen Kreuze.

Wie die cerebrospinalen Fasern so haben auch die sympathischen ihre Eigenthümlichkeiten. Die Schwann'sche Scheide derselben ist sehr dick und umschliesst so fest den Axencylinder, dass man beide nicht von einander unterscheiden kann und die Faser also wie ein einfacher Faden erscheint. Die Sarcolemmascheide ist im Gegensatze zu den markhaltigen Fasern äusserst reich an länglichen Kernen, wodurch die Nervenfasern sich leicht von Bindegewebsbündeln erwachsener Menschen unterscheiden lassen.

Alle seitherigen Angaben bezogen sich auf die Zusammensetzung der Nervenfasern in ihrem Verlaufe, es ist aber auch die Frage von dem grössten Interesse, wie sich die Fasern an ihrem centralen und peripherischen Ende verhalten. Ueber die centralen Enden der Nervenfasern werde ich sogleich bei der Besprechung der Ganglienzellen die nöthigsten Mittheilungen machen, von den peripherischen Nervenenden werden einige bei der Besprechung der

Fig. 47. Nervenendigung in Froschmuskeln. Der Deutlichkeit wegen sind die Querstreifen der Muskelfaser nicht mit abgebildet. Bei a, der Nervendurchtritt durch das Sarcolemma im Profile gesehen. Der übrige Theil der intermuscularen Axencylinder ist nach verschiedenen Einstellungen des Focus entworfen. b, Nervenendknospen, c, Kerne der Schwann'schen Scheide, e, Muskelkerne nach Kühne, halbe Grösse.

betreffenden Organe (Darm, Haut, Hornhaut, Netzhaut etc.) Erwähnung finden. Es soll deshalb hier nur von der wichtigen Endigung der motorischen Nerven in den Muskeln kurz die Rede sein. Jede Muskelfaser steht mit mindestens einem, wenn sie lang ist, mit mehreren Nervenfasern in Verbindung. Da wo die Nervenfaser an die Muskelfaser herantritt, hört die Markscheide plötzlich auf, während die Schwann'sche Scheide sich ohne Unterbrechung in das Sarcolemma fortsetzt. Der Axencylinder allein also tritt in das Innere des Sarcolemmaschlauches ein, wo er sich oberflächlich flach ausbreitet, entweder in Form einer Membran oder eines Fasernetzes (Nervenendplatte). Bei den Säugethieren, Vögeln etc. liegt die Nervenendplatte auf einer feinkörnigen, Kerne enthaltenden Protoplasmamasse (Sohle) auf, welche bei den Amphibien fehlt und nur durch kleine knospenartige, den intermusculären Verzweigungen des Axencylinders ansitzende protoplasmatische Gebilde (Nervenendknospen) vertreten wird. (Nach Kühne).

Präparate.

1. Lebende Nerven. Einen Frosch, den man vorher durch subcutane Injektion von 1—1½ Pravaz'sche Spritzen Aether betäubt hat, umwickelt man mit einem feuchten und stets feucht zu haltenden Lappen und legt ihn so auf die Seite 118 beschriebene Glasplatte, dass man die Zunge, nachdem man sie aus dem Munde hervorgezogen hat (sie ist bekanntlich nach hinten umgeschlagen), über dem eingerahmten Objektglase ausbreiten und mit Nadeln auf dem Korkrahmen befestigen kann. Man befeuchtet die Zunge mit Kochsalzlösung und deckt ein Deckgläschen auf. Die grauen Nervenstränge sind leicht zwischen den Gefässen zu erkennen.

2. Doppeltcontourirte peripherische Nervenfasern (Fig. 46a.b.). Man schneidet irgend einen Nerven einem beliebigen lebenden oder todten Thiere aus und zerzupft in Wasser. Beim Zerzupfen ist auf recht ausgiebige Isolation der feinsten Fasern zu achten. Je nachdem man früher oder später untersucht, wird die Gerinnung verschieden weit vorgeschritten sein, aber nicht in allen Fasern gleichmässig. Bei sehr lange abgestorbenen Nerven sind Axencylinder an solchen Stellen zu sehen, wo das Fehlen der Markscheide schon durch das helle Aussehen der Fasern angezeigt wird.

3. Axencylinder durch Collodium dargestellt (Fig. 46f.). Man zerzupft einen frisch herausgenommenen Froschnerven ohne Zusatz recht sorgfältig, giebt dann einen grossen Tropfen Collodium zu und deckt ein Deckgläschen auf. Man muss rasch arbeiten und untersuchen, weil das Präparat durch Hartwerden des Collodium bald wieder zu Grunde geht. Man sieht deutlich die Schwann'sche Scheide, welche oft zahlreiche Einschnürungen zeigt, die aber grösstentheils Kunstprodukte sind; in ihr das körnige aber ganz durchsichtige Mark und in diesem als dunkelen Faden den Axencylinder, welcher oft etwas geschlängelt verläuft und an den Enden der Nervenfasern etwas hervorstehen kann.

4. Ranvier'sche Kreuze (Fig. 46g.). Ganz frischer Froschnerv wird in 0,2procent. Lösung von Arg. nitr. grob zerzupft und 3—5 Minuten liegen gelassen; dann tüchtig in Kochsalzlösung abgespült, in einem Tropfen Glycerin fein zerzupft und dann für einige Zeit dem Lichte ausgesetzt. Eine deutliche Bräunung des Präparates beweist, dass es zur Untersuchung geeignet ist. Kreuze wie oben beschrieben. Kerne nicht ohne weiteres sichtbar. An den Enden der Nervenfasern ist der Axencylinder gleichfalls gefärbt. — Wer auch die Kerne der Zellenterritorien sehen will, muss nachträglich mit Carmin etc. färben. Es muss dann aber sehr gut zerzupft werden.

5. Markhaltige Nervenfasern der Centralorgane (Fig. 46c—e). Kleine Stückchen der weissen Substanz des Rückenmarks werden in einem kleinen Tröpfchen Wasser grob zerzupft und dann mit dem Deckgläschen platt gedrückt. Myelinkugeln, varicöse Nervenfasern; Axencylinder, welche oft auf grosse Strecken isolirt verlaufen, dann wieder von Markscheide umgeben sind. Wenn man statt in Wasser in ganz schwacher Anilinrothlösung zerzupft, so erhält man eine schöne rothe Färbung der Axencylinder; noch bessere Präparate erhält man, wenn man ganz kleine Stückchen weisser Substanz für 24 Stunden in 0,1 proc. Osmiumsäure legt und dann in Wasser zerzupft.

6. Marklose Nervenfasern (Fig. 46h.). Man zerzupft ein kleines Stückchen vom Grenzstrange des Sympathicus, am besten aus der Nähe eines Ganglion, in Wasser. Nicht alle Nervenfasern, welche in dem sympathischen Grenzstrange verlaufen, sind marklose, vielmehr finden sich neben diesen auch markhaltige, theils einzeln, theils in grösseren Bündeln. Die marklosen erkennt man an ihrem blassen Aussehen und den zahlreichen Kernen, welche nach Zusatz sehr verdünnter Essigsäure noch deutlicher hervortreten. — Damit man auch wirklich den Nerven und nicht das ihn umgebende und fest umhüllende Bindegewebe zerzupft, muss man ihn vorher ganz rein herauspräpariren. Das Zerzupfen wird sehr erleichtert, wenn der Nerv vorher 24 Stunden lang in verdünnter Essigsäure (2 — 5 Tropfen Eisessig auf 100 Ccmtr. Wasser) gelegen hat.

7. Nervenendigung in Muskeln (Fig. 47.). a) Um die gröbere Vertheilung der Nervenfasern in der Muskulatur zu erkennen, breitet man den muskulösen Theil des Diaphragmas kleiner Thiere (Meerschweinchen etc.) sorgfältig in Wasser aus und säuert mit ein wenig dünner Essigsäure an. Untersuchung mit schwacher Vergrösserung.

b) Für die Untersuchung der Endigung der Nerven an den einzelnen Muskelfasern giebt Kühne als die zweckmässigste Methode an: „Das inter-

musculäre Bindegewebe durch 24stündiges Einlegen in äusserst verdünnte schweflige Säure erst zur Quellung zu bringen und dann durch mehrstündiges Erwärmen auf etwa 40° C. in Leim überzuführen und zu lösen. Die Isolation der Muskelfaser geschieht alsdann durch heftiges Schütteln mit Wasser im Probirröhrchen. Auf diese Weise lässt sich jeder Muskel vollkommen in seine einzelnen Fasern zerklüften. Capillargefässe, die denselben öfter noch anhängen, sind durch Abpinseln zu entfernen. Man entdeckt nun bei der Durchmusterung solcher isolirten Muskelfasern in ihrer ganzen Länge immer mindestens eine Stelle, welcher ein meist vielgetheilter Nerv fest anhaftet."

Zur Untersuchung der Nervenendigung in frischen Muskeln eignet sich am besten der Gastrocnemius. „Unschwer erkennt man in dem aufgebrochenen und auseinandergezerrten Muskel den zu seiner Faserung senkrechten Verlauf der kleinsten Nervenstämmchen an den sie begleitenden schwarz pigmentirten Gefässen. In dieser Gegend treten dann die Endästchen ab und wenn man nun einzelne Muskelfasern, nachdem sie vorher bündelweise an beiden Enden mit den Sehnen durchschnitten, mit der Pincette heraushebt, so ist man ziemlich sicher das gewünschte Objekt zu erhalten. Dasselbe ist ohne Zusatz oder in 0,5 procent. Kochsalzlösung zu untersuchen." Das Deckgläschen muss durch Wachsfüsschen oder ähnliches gestützt werden.

b) Die Nervenzellen.

Die Nerven- oder Ganglienzellen, auch Nervenkörper genannt, zeigen zwar sämmtlich in Bezug auf ihren feineren Bau vielfache Uebereinstimmung, sind aber doch auch wieder so verschieden, dass sie nach ihren Hauptfundorten gesondert betrachtet werden müssen. Gemeinsam ist allen das sehr gleichmässige, feinkörnige Aussehen des Zellenleibes, der sehr grosse, bläschenförmige, aber sehr zart begrenzte Kern und das grosse, homogene, glänzende Kernkörperchen; alle ausgebildeten Zellen besitzen mindestens Einen Ausläufer (unipolare), viele zwei (bipolare), die meisten aber noch mehr (multipolare); ausgebildete Ganglienzellen ohne Ausläufer (apolare) sind immer Kunstprodukte. Als ein gemeinsames physiologisches Vorkommniss kann auch noch das gelbbraune Pigment angesehen werden, welches wenigstens bei älteren Menschen sowohl in cerebrospinalen als in sympathischen Ganglienzellen in gewisser Menge gefunden wird, wenngleich allerdings seine Menge bei vielen pathologischen Processen, vor allen Dingen bei allen Cachexien bedeutend grösser ist als gewöhnlich. Das Pigment besteht aus kleinen, unregelmässig gestalteten Körnchen und liegt in der Regel nicht durch die ganze Zelle zerstreut, sondern auf einem Haufen zusammen, welcher freilich wohl auch die ganze Zelle einnehmen kann.

Auch bei den einzelnen benachbarten Zellen ist die Menge des vorhandenen Pigmentes durchaus nicht immer dieselbe, sondern neben fast freien können sich, besonders in sympathischen Ganglien, ganz mit Pigment vollgestopfte Zellen zeigen.

Auf die specielle Besprechung der einzelnen Zellenformen übergehend, ist von den sympathischen Ganglienzellen (Fig. 48S.) zu bemerken, dass jede derselben von einer bindegewebigen Kapsel umhüllt wird, welche jedoch nicht fest der Zelle anliegt, sondern durch einen schmalen Raum von derselben getrennt wird, welcher sich durch seine Auskleidung mit Endothelzellen (Fräntzel) an der inneren Oberfläche der Kapsel als ein pericellulärer Lymphraum erweist. Die Ausläufer der Zellen müssen natürlich diesen Raum überbrücken und durch die Kapsel hindurchgehen, wodurch es sich erklärt, dass sie beim Zerzupfen so leicht abreissen. Durch Färbung sowohl wie durch einfachen Essigsäurezusatz sind die Kerne der Kapsel leicht deutlich zu machen.

Von den cerebrospinalen Ganglienzellen sind diejenigen des Rückenmarkes (Fig. 48R.) insofern die wichtigsten als die neueren Anschauungen über den Bau der Zellen und besonders über die Beziehungen ihrer Ausläufer zu Nervenfasern an ihnen gewonnen worden sind und bis jetzt auch nur für sie volle Gültigkeit besitzen. Es waren vorzugsweise die Untersuchungen von Deiters, welche an den Rückenmarkszellen, und zwar speciell an den grössten, multipolaren, in den Vorderhörnern liegenden sog. motorischen Ganglienzellen, zwei Arten von Ausläufern kennen lehrten. Einmal die der Zahl nach überwiegenden Protoplasmafortsätze, von Deiters so genannt, weil er an ihnen dieselbe feine Körnung wahrnahm wie an dem Leib (Protoplasma) der Zelle selbst. Die wichtigste Eigenschaft dieser Fortsätze ist die, dass sie sich vielfach verzweigen und deshalb hat M. Schultze den passenderen Namen der verästelten Fortsätze für sie eingeführt, besonders auch deswegen, weil der Grund zu der Deiters'schen Benennung wie wir sogleich erfahren werden nicht richtig ist. Die zweite Art der Ausläufer, von welchen jede Zelle nur einen besitzt, trägt noch jetzt den von Deiters gegebenen Namen der Axencylinderfortsätze, welcher sofort erkennen lässt, dass dieser Fortsatz ohne sich zu verzweigen, direkt zu dem Axencylinder eines Nerven wird, indem er in einiger Entfernung von der Zelle einen Mantel von Marksubstanz erhält. Dieser Axencylinderfortsatz zeigt wie alle Axen-

cylinder die Zusammensetzung aus Nervenprimitivfibrillen, aber auch an den verästelten Fortsätzen erkannte Schultze eine ganz gleiche Zusammensetzung, nur dass hier die Fasern durch eine grössere Menge der körnigen Zwischensubstanz auseinandergehalten werden,

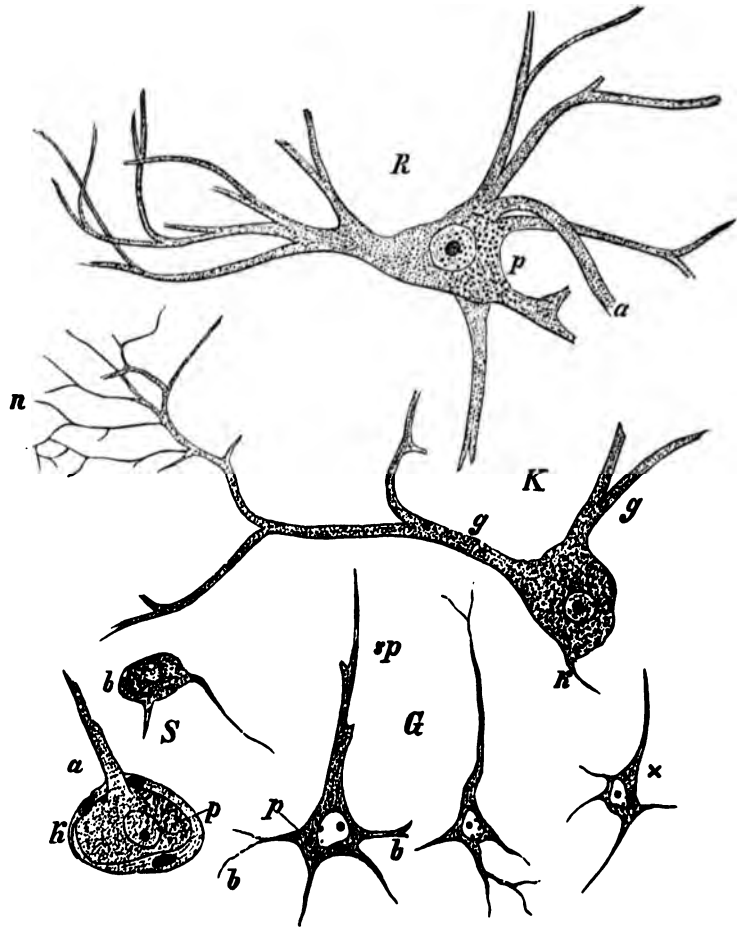

Fig. 48. Ganglienzellen, sämmtlich vom Menschen. 300/1. R. Multipolare Zelle aus einem Vorderhorn des Rückenmarks, a. der unverästelte Axencylinderfortsatz, bei p. Pigment. K. Purkinje'sche Zelle der Kleinhirnrinde, k. der kleine, g. die grossen Fortsätze, von welchen nur der eine theilweise ausgezeichnet ist. Bei n. feinste, das Nervengeflecht bildende Ausläufer. G. Zellen der Grosshirnrinde, b. basale Fortsätze, sp. Spitzenfortsatz, die Zelle bei × mehr spindelförmig, p. Pigment, R. K. u. G. nach den im Text angegebenen Methoden dargestellt. S. Zellen aus dem Gangl. cerv. sup., frisch zerzupft, a. mit der kernhaltigen Kapsel (k), bei p. Pigment, ein Fortsatz erhalten. b. aus der Kapsel entfernt, mit 2 Fortsätzen.

wodurch das Aussehen ein weniger streifiges und mehr körniges wird. An der Stelle der Ganglienzellen ist diese körnige inter-

fibrilläre Masse noch mehr vermehrt, so dass die Primitivfibrillen, welche auch in der Zelle noch deutlich zu erkennen sind, bei dem Eintritt in dieselbe pinselförmig auseinanderweichen. Es haben also sowohl die verästelten Ausläufer als auch die Ganglienzellen selbst im Grunde genommen dieselbe Zusammensetzung wie die Axencylinder und M. Schultze erklärte deshalb besonders auch auf Grund bestätigender Beobachtungen bei niederen Wirbelthieren bes. Fischen, dass die Ganglienzellen im Princip nichts anderes seien als kernhaltige Erweiterungen des Axencylinders, woraus wiederum wahrscheinlich wird, dass wenigstens in den meisten Ganglienzellen Nervenprimitivfibrillen weder ihre Endigung noch ihren Ursprung haben, sondern dass sie ohne Unterbrechung durch dieselben hindurchgehen und nur eine Umlagerung, also eine Ablenkung in andere Bahnen erfahren. Ist dieses richtig, so müssten nicht bloss die Axencylinderfortsätze, sondern auch die verästelten mit Nervenfasern in Verbindung stehen. Dafür lässt sich aber zur Stunde noch kein ganz sicherer Beweis liefern, wohl aber lässt sich die Annahme durch Beobachtungen stützen. Von den grösseren Aesten der verästelten Ausläufer gehen schon seitlich ganz feine Reiserchen ab, welche sich mit den ebensofeinen Endverzweigungen sämmtlicher Ausläufer zu einem feinen Nervengeflecht verbinden, welches überall in der grauen Masse um die Ganglienzellen herumgelegen ist. Andererseits wissen wir durch die Untersuchungen von Rindfleisch und besonders Gerlach, dass nur ein Theil der Nervenfasern, welche in die graue Substanz eintreten in direkter Weise mittelst der Axencylinderfortsätze mit Ganglienzellen in Verbindung steht, ein anderer aber nach Verlust der Markscheide sich in seine Primitivfibrillen auflöst, welche sich dann in das Geflecht der verästelten Ausläufer einsenken. Ob sie mit ihnen zusammenhängen? das ist wohl anzunehmen aber kann vorläufig nicht sicher bewiesen werden, um so weniger als in der grauen Substanz ausser dem Nervengeflecht auch noch die ebenfalls durch ein feinstes Netzwerk repräsentirte Neuroglia vorhanden ist und es über unser jetziges Können hinausgeht, nervöses und bindegewebiges Faserwerk überall sicher voneinander zu unterscheiden.

An die Rückenmarkszellen schliessen sich nach ihrer Grösse und charakteristischen Gestalt die sog. Purkinje'schen Zellen der Kleinhirnrinde an (Fig. 48K.). Ihr alle charakteristischen Eigenschaften der Ganglienzellen besitzender Leib hat im grossen und

ganzen eine Kugelgestalt, welche nur nach einer Seite alterirt wird durch den Abgang mächtig grosser Ausläufer, deren Zahl in der Regel zwei beträgt, welche nach verschiedenen Seiten abgehen und sich in unregelmässig winkeliger Weise verästeln, so dass eine solche Zelle einige Aehnlichkeit mit einem Hirschgeweih erhält. Es können jedoch die beiden Ausläufer zunächst in einem gemeinsamen Stamm entspringen, der dann der Zelle die Aehnlichkeit mit einer Retorte verleiht. Diese grossen, nicht nur mit ihren grösseren Aesten, sondern auch mit ihren feinsten Verzweigungen nur nach einer Seite gerichteten Fortsätze entsprechen zweifellos den verästelten Fortsätzen des Deiters'schen Schema's, wo aber ist der Axencylinderfortsatz? Bei genauem Nachsuchen wird man an gut isolirten Zellen noch einen dritten, ganz feinen Fortsatz erkennen, welcher allerdings nur auf eine kurze Strecke zu verfolgen ist, der aber anfänglich wenigstens unverzweigt bleibt. Er senkt sich in die Körnerschicht der Kleinhirnrinde (s. Kap. 24) ein und es bleibt hier dieselbe Schwierigkeit wie bei den Enden der verästelten Fortsätze, es ist nicht sicher zu sagen, ob der feine Faden mit dem in der genannten Schicht vorhandenen Netzwerk zusammenhängt oder ohne Unterbrechung in eine Nervenfaser übergeht. Ersteres wird von Gerlach angegeben.

Die Zellen des Grosshirns (Fig. 48G.) zeigen sowohl an den verschiedenen Fundorten, als auch an einer und derselben Stelle (z. B. in der Rinde) die allergrössten Verschiedenheiten in Bezug auf Grösse und Gestalt. Viele sind kugelig mit nach allen Seiten hin abgehenden Ausläufern, andere spindelförmig, wieder andere pyramidenförmig und gerade diese, für das Grosshirn charakteristische Gestalt findet sich in schönster Weise an den grösseren Zellen der Hirnrinde. Von der Basis der Pyramide gehen stets mehrere Fortsätze ab (basale Fortsätze), meistens 3—5, von der Spitze derselben nur einer, der Spitzenfortsatz, welcher meistens ganz allmählich sich verjüngt, so dass die Stelle, wo er aus der Zelle hervorgeht gar nicht anzugeben ist. Gegenüber den vorher betrachteten Zellen sind diese hier, und vor allem ihre basalen Fortsätze unbedeutend zu nennen; trotzdem ist es leicht festzustellen, dass die basalen auch zugleich verzweigte Fortsätze sind, denn sie lösen sich alsbald durch winkelige Theilungen in kleinste Reiserchen auf. Allein auch der Spitzenfortsatz, in welchem man danach den Axencylinderfortsatz vermuthen sollte, theilt sich, wenn auch meist erst

in einiger Entfernung von der Zelle in dichotomischer Weise in oft mehrere Aeste, so dass er sich also von den basalen Fortsätzen zwar unterscheidet, aber doch nicht mit dem Axencylinderfortsatz des Schemas übereinstimmt. Der mittlere der basalen Fortsätze ist häufig viel stärker und länger als die seitlichen, woraus Meynert schliesst, dass die eigentliche Grundform der sog. pyramidenförmigen Zellen eine spindelförmige sei. Die grossen Pyramidenzellen sind sehr häufig stark pigmentirt.

Präparate.

1. Sympathische Zellen (Fig. 48S.). Man zerzupft recht sorgfältig das leicht über den Querfortsätzen des 2. und 3. Halswirbels zu findende Gangl. cervicale supremum. An den Rändern der Stückchen sind hinreichend isolirte Zellen mit Kapsel zu sehen. Zusatz von sehr dünner Essigsäure macht die Kerne der Kapsel und der die Zellen überall umspinnenden sympathischen Fasern deutlicher. Oft gelingt es auch, einzelne Zellen aus ihrer Kapsel zu befreien, so dass man dann wenigstens die Ursprünge der Ausläufer sieht. Selbst die Isolation von Zellen im Zusammenhang mit einer Nervenfaser gelingt geduldigen Zerzupfern. Sehr empfehlenswerth ist es kleine Stückchen des Ganglion vor dem Zerzupfen 24 Stunden lang in sehr verdünnte Essigsäure (2—5 Tropfen Eisessig auf 100 Ccm. Wasser) zu legen.

2. Zellen des Rückenmarks (Fig. 48R.). Man legt nach der Methode von Rindfleisch halberbsengrosse Stückchen der Vorderhörner eines möglichst frischen Rückenmarks (von Kaninchen etc. oder von den grossen Schlachtthieren) in eine reichliche Quantität einer 0,1 proc. Osmiumsäurelösung und lässt sie darin 10—15 Tage liegen; dann spült man die mittlerweile schwarz gewordene Lösung ab und bringt die Stücke noch für 8—14 Tage in Glycerin. Nun zerzupft man sehr vorsichtig und bringt dann ein kleines, recht weiches Stückchen in einen kleinen Tropfen Glycerin, den man mit einem Deckgläschen bedeckt, welches vorher an allen 4 Ecken kleine Wachsfüsschen bekommen hat, so dass es nicht auf das Präparat drücken kann. Der Glycerintropfen soll den Raum zwischen Deckglas und Objektträger nicht ganz ausfüllen. Nun tupft man mit einer Präparirnadel auf das Deckgläschen dicht über dem Stückchen so lange auf, bis dasselbe ganz auseinandergefallen ist und wird dann die Ganglienzellen mit ihren Ausläufern, ferner, wenn etwas weisse Substanz mit dabei war, sehr schöne varicöse Nervenfasern, deren Markscheide schwarz gefärbt ist, freie Axencylinder, Neuroglia, Gefässe etc. sehen. Es sei noch ausdrücklich vor der, Ungeübten leicht passirenden Verwechselung von sich theilenden Gefässen mit Ganglienzellen und ihren Ausläufern gewarnt. — Sehr gut sind die unter 3 und 4 anzugebenden Methoden auch für das Rückenmark zu verwenden.

3. Zellen des Kleinhirns (Fig. 48K.). Für sie eignet sich vorzüglich die eben beschriebene Macerationsmethode mit Osmiumsäure. Ausser den hirschgeweihähnlichen und retortenförmigen Zellen sieht man auch kleinere

Ganglienzellen, ferner die Körner der Körnerschicht, sowie zahlreiche Bruchstücke von Axencylindern und der feinfädigen sog. moleculären Schicht. — Sehr hübsche Präparate liefert auch folgende Methode von Gerlach. Man macht von dem ganz frischen, noch warmen Organe mit dem Rasirmesser feine Querschnitte durch die Rinde, welche man 2—3 Tage lang in ganz dünne (0,01—0,02 pCt.) Lösungen von doppeltchromsaurem Ammoniak oder Kali bringt. Nach dem Auswaschen kommen sie etwa 24 Stunden lang in eine ganz dünne Lösung von Carmin-Ammoniak und werden dann in einem Tropfen Glycerin fein, aber vorsichtig zerzupft. — Endlich kann auch die ad 4. angegebene Methode benutzt werden.

4. Zellen der Grosshirnrinde (Fig. 58G.). Dünne Querschnitte der Hirnrinde, am besten von den Frontallappen, werden in eine nicht zu kleine Menge einer etwa 0,03 procent. Lösung von Chromsäure eingelegt und nach etwa 3 Tagen oder selbst noch später in einem Tropfen Glycerin, den man mit Anilinroth hellroth gefärbt hat (etwa ein Tropfen Glycerin zu 1 Tropfen 0,01 proc. Anilinlösung), vorsichtig zerzupft. Auch hierbei kann man sich der mit Wachsfüsschen versehenen Deckgläschen nach der bei 1. angegebenen Methode mit grossem Vortheile bedienen. Die Zellen sind in sehr grosser Zahl vorhanden, ihre Kerne hübsch roth gefärbt; daneben Trümmer von Nervenfibrillen, Theile der Neuroglia und des Nervengeflechtes, Gefässe etc. — Es können auch die ad 2. und 3. angegebenen Methoden angewendet werden. —

C. Die Organe.

Dreizehntes Kapitel.

Die Gefässe.

Die Blutgefässe zerfallen: 1. in die das Blut vom Herzen abführenden Arterien (von den Alten so genannt, weil sie nach dem Tode meistens leer gefunden und deshalb als Luft (ἀηρ) führende Kanäle angesehen wurden), 2. in die das Blut dem Herzen zuführenden Venen und 3. in die Haargefässe, Capillaren, welche im Innern der Organe die Arterien und Venen mit einander in Verbindung setzen. Die Arterien und Venen können selbst in ihren feineren Aesten mit unbewaffnetem Auge gesehen werden, wenn sie Blut enthalten, wohingegen die Haargefässe, obgleich auch ihr Caliber in verschiedenen Organen ein sehr verschiedenes ist, ausschliesslich Gegenstand der mikroskopischen Beobachtung sind.

Wenn man die Capillaren irgend eines Theiles z. B. der weichen Hirnhaut, wo sie leicht darzustellen sind, in indifferenter Flüssigkeit betrachtet, so erscheint ihre Wandung als eine ganz dünne, homogene, etwa dem Sarcolemma vergleichbare Membran, in welcher in kurzen Abständen länglich ovale Kerne gelegen sind, deren Längsdurchmesser der Axe des Gefässes stets parallel gerichtet ist. Es war auch hier wieder das Argentum nitr., welches einen wesentlichen Fortschritt in den Anschauungen vermittelte, indem es mit seiner Hülfe gelang, die anscheinend homogene Membran in einzelne Zellenterritorien zu zerlegen, welche durch schwarze Linien (gefärbte Kittsubstanz) getrennt werden. Wie bei dem endothelialen Ueberzuge der serösen Höhlen gelingt es auch hier durch Combination der Versilberungsmethode mit anderen Färbemethoden, im Innern eines jeden der durch die schwarzen Linien umsäumten Felder einen Kern nachzuweisen. Von körnigem Protoplasma ist an diesen, dem mittleren Keimblatte entstammenden Zellen nur noch eine Spur um den Kern herum vorhanden, die Hauptmasse des Leibes besteht aus einer dünnen, homogenen Platte, so dass sie also nach Bau und Entwickelung den Endothelzellen zugezählt

werden müssen. Zwischen den Endothelzellen hat die neuere Zeit kleine Oeffnungen in der Gefässwand (Stigmata die kleineren, Stomata die grösseren) kennen gelehrt, welche besonders für die Erklärung vieler pathologischer Vorgänge von grösster Wichtigkeit sind.

Dieses Endothelhäutchen, welches dem Gesagten zufolge die Wandung der feinsten Capillaren ausschliesslich bildet, ist ein integrirender Bestandtheil der Wandungen sämmtlicher Gefässe und zwar ist es immer diejenige Haut, welche zunächst an das Blut angrenzt. In den grösseren Gefässen haben die einzelnen Endothelzellen eine noch deutlichere längliche, fast spindelförmige Gestalt als in den Capillaren (daher Epithelium fusiforme älterer Autoren); auch hier ist der grösste Durchmesser der länglich-ovalen Kerne der Gefässachse parallel gerichtet.

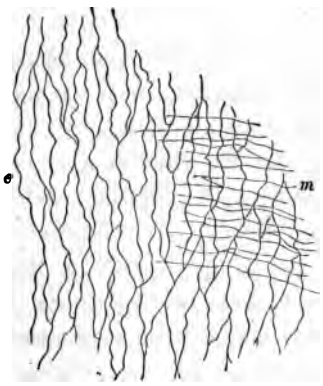

Fig. 49. Gefässendothel aus der Vena port. eines Meerschweinchens, durch Arg. nitr. dargestellt. e. Endothelzellen, bei m unter denselben die Grenzen der glatten Muskelzellen. $^{250}/_{1}$.

Verfolgt man die Gefässe von den Capillaren aus weiter nach den grösseren Stämmen zu, so erscheint in der Regel um das Endothelhäutchen herum, welches man als Tunica interna bezeichnet, eine

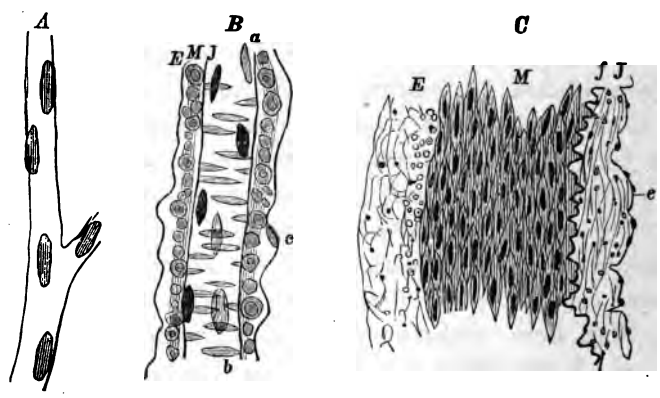

Fig. 50. Gefässe. A. Capillare, B. kleinste Arterie des Gehirns, frisch, J. Tunica intima, M. Media, E. Externa, a. die Längskerne der Intima, b. die Kerne der Muskeln. c. Kern der Adventitia. $^{300}/_{1}$. C. Stück eines Querschnittes einer kleineren Hautarterie, mit Carmin gefärbt. J. Intima mit e, dem Endothel und f, der tunica fenestrata; M. Muscularis, deren Zellen alle in der Schnittebene liegen; E. Externa s. Adventitia.

dünne, aus faserigem, zellenhaltigem Bindegewebe bestehende Haut, die Tunica externa oder adventitia, welche von da ab keinem grösseren Gefässe mehr fehlt und immer die äusserste Wandschicht bildet. Endlich zeigt sich bei noch grösseren Gefässen als dritte Gefässhaut eine Schicht von glatten Muskelfasern, welche sich zwischen Tunica intima und externa als Tunica media einschiebt, welche anfänglich noch aus einer einfachen Lage von Muskelzellen besteht, allmählich aber dicker wird und die beiden anderen an Grösse weit übertrifft. Die einzelnen contractilen Faserzellen liegen parallel nebeneinander und laufen circulär um das Gefäss herum, so dass also ihre langen Kerne senkrecht zur Gefässachse gestellt sind, wodurch sie leicht von den der Gefässachse parallel liegenden Endothelkernen unterschieden werden können.

Die nächste Veränderung, welche sich beim Grösserwerden der Gefässe zeigt, ist eine Verdickung der Tunica intima, hervorgebracht durch eine bindegewebige Schicht, welche sich zwischen Endothelhaut und Muskelhaut einschiebt (intermediäre Lage Eberth's). Das wichtigste und characteristischste Element dieser Membran sind grosse, theils spindelförmige, theils mehrstrahlige platte Zellen, welche mit ihren Ausläufern unter einander zusammenhängen. Diese Zellen, welche sämmtlich ihre Flachseite der Gefässoberfläche zuwenden, liegen in mehrfacher Schicht übereinander und sind in ein feinkörniges, von vielen feinen elastischen Fasern durchzogenes Grundgewebe eingebettet. Gegen die Media hin wird die Haut durch eine breite, doppeltcontourirte, stark glänzende und halskrausenartig gefaltete elastische Haut (Membrana elastica intimae) scharf abgeschlossen, welche Haut auch als Membrana fenestrata bezeichnet wird, weil sie kleine Lücken, gleichsam Fenster, besitzt. Sie tritt bei vielen Gefässen schon lange vor der intermediären Lage zugleich mit der Muskelhaut auf. In den grössten Arterien besteht sie nicht aus einer einfachen Haut, sondern aus einer grösseren Zahl übereinander gelagerter elastischer Lamellen. Bei den grösseren Gefässen tritt auch noch eine wichtige Aenderung in der Zusammensetzung der Tunica media ein, indem sich zu den sie anfänglich ausschliesslich zusammensetzenden glatten Muskeln immer mehr elastische Fasern hinzugesellen, welche schliesslich sogar an Masse die Muskeln übertreffen. Diese zeigen ausserdem auch noch insofern ein anderes Verhalten, als sie nicht mehr alle einen circulären, sondern zum Theil auch einen longitudinalen Verlauf

haben, letzteren freilich mehr in der Adventitia als in der Media. Die elastischen Fasern sind nicht gleichmässig durch die Haut verbreitet, sondern bilden eine grössere Anzahl von regelmässig geschichteten elastischen Membranen, welche durch feinere Fädchen mit einander verbunden werden und zwischen denen die Muskelzellen liegen.

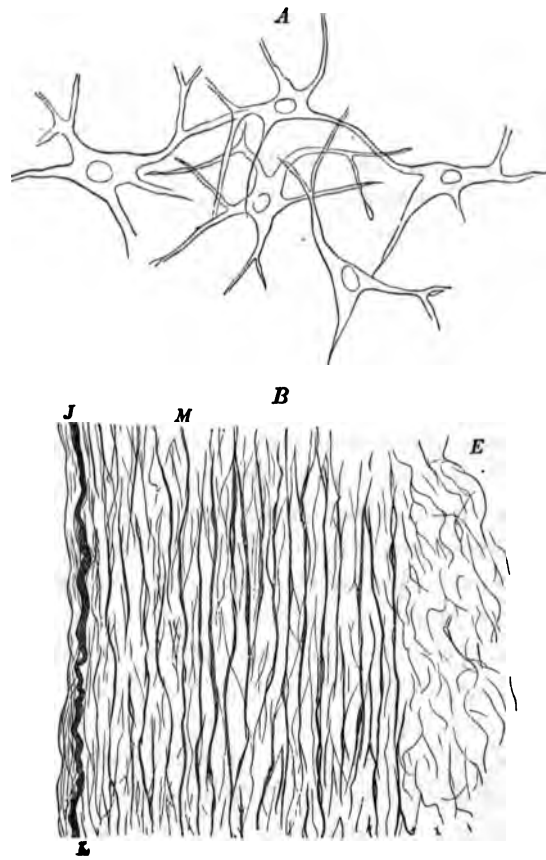

Fig. 51. Aorta. A. Die sternförmigen Zellen der Intima, Flachschnitt mit Anilinviolett. $^{300}/_{1}$. B. Durchschnitt durch die ganze Wand; J. Intima mit der Lamina elastica (L); M. Media mit den elastischen Lamellen; E. Externa. $^{40}/_{1}$.

Wenngleich zwischen Arterien und Venen in Rücksicht auf die Zusammensetzung der Wandung ein principieller Unterschied nicht vorhanden ist, so lehrt doch schon das blosse Auge, dass die Venenwandung eine viel geringere Dicke besitzt als die Arterienwandung. Der Ausfall trifft vorzugsweise die Muscularis, während

die Adventitia oft stärker ist, als diejenige der entsprechenden Arterien. Die Menge der elastischen Fasern ist in der Venenwand viel geringer als bei den Arterien, die Muskeln fehlen einigen Venen, z. B. denjenigen der Pia mater fast gänzlich, bei anderen sind sie sehr unregelmässig bald quer, bald längs verlaufend. Auch hier kommen oft längsverlaufende Muskelbündel in der Adventitia vor. Sehr eigenthümlich ist das Verhalten der intermediären Schicht der Intima, welche bei den kleinsten Venen fehlt, dann allmählich erscheint, aber bei den grössten z. B. der Vena cava wieder verschwunden ist.

Die Lymphgefässe besitzen im grossen und ganzen denselben Bau wie die Blutgefässe und bedürfen deshalb keiner besonderen Besprechung. In Rücksicht auf die Dicke ihrer Wandung schliessen sie sich mehr an die Venen als an die Arterien an.

Präparate.

1. Capillaren, kleine Arterien und Venen (Fig. 50A. u. B.). Eine schöne Uebersicht über die verschiedenen Formen der kleineren Gefässe erhält man, wenn man sich ein Stückchen Pia mater von dem Gehirne so abpräparirt, dass ein möglichst grosser Theil der senkrecht aus der Pia in die Gehirnrinde eindringenden Gefässchen mit entfernt wird. Man erreicht das, wenn man sich das ausgewählte, etwa 1 Qu.-Ctm. grosse Stückchen von allen Seiten umschneidet, dann mit der Pincette an einer Seite anfasst und, während man es langsam von dem Gehirne abzieht, dieses letztere mit Hülfe eines Pinsels, welchen man immer wieder in Wasser taucht, von der Unterfläche der Pia abpinselt. Die besten Ansichten der Gefässe erhält man an den Rändern der Präparate, wo oft ganze Büschel von Capillargefässen neben Arterien und Venen hervorstehen. Manchmal ist es gut, die Präparate erst noch ein wenig zu zerzupfen. Nach Zusatz verdünnter Essigsäure treten die Kerne deutlicher hervor. An den Uebergangsgefässen zwischen Capillaren und Arterien resp. Venen findet sich oft auch an diesen Präparaten noch eine feine, kernhaltige, bindegewebige Adventitia, welche aber dem Endothelrohr nicht fest anliegt, sondern durch einen Raum von ihm getrennt ist, welchen man als Lymphraum ansieht. Häufig enthält derselbe bei älteren Menschen gelbbraune Pigmentkörner (Hämatoidin).

An den etwas grösseren Arterien erhält man ganz verschiedene Bilder, je nachdem man die vordere oder hintere Wand des Gefässes oder genau seine mittlere Durchschnittsebene in das Mikroskop einstellt. Im letzteren Falle erblickt man den optischen Längsschnitt der Seitenwand, d. h. man sieht das Lumen des Gefässes zunächst begrenzt durch eine feine Linie, den Durchschnitt des Endothelrohrs, dann folgt ein Durchschnitt der Media, deren Muskelzellen, weil sie circulär verlaufen, auf dem Querschnitt erscheinen (siehe Seite 122) und endlich folgt die dünne Adventitia. Beim Einstellen auf die

vordere oder hintere Wand sieht man kein Lumen, dafür aber die längsgerichteten Kerne der Intima und die quergestellten Muskelkerne. Durch vorsichtiges Drehen der Schraube kann man leicht verfolgen, wie einzelne der an dem optischen Längsschnitte querdurchschnittenen erscheinenden Muskelkerne sich z. B. nach der hinteren Wand umbiegen und dann an dieser noch eine Strecke weit in der Längsansicht erscheinen. Da die frischen Gefässe durch das Deckgläschen leicht plattgedrückt werden, so bekommt man oft die Flächenansicht der hinteren Wand und den Durchschnitt der Seitenwand zu gleicher Zeit zu sehen wie in Fig. 50 B.

Klare und deutliche Bilder erhält man durch Färbung mit Hämatoxylin, Methylanilin etc.

2. Gefäss-Endothel (Fig. 49.). Man injicire die Mesenterialvenen eines recht mageren Kaninchens oder Meerschweinchens, welches man vor kurzem getödtet hat, mit einer 0,1 procent. Lösung von Argentum nitricum, welche man leicht bis in die Capillaren eintreiben kann und setze dann das in gewöhnlichem Wasser abgespülte Mesenterium in ebensolchem Wasser dem Lichte aus. Nach der Reduktion erscheinen die Gefässe als braunschwarze Streifen, welche man leicht herauspräpariren kann. Man muss sich nur hüten, viel an den Gefässen zu ziehen, weil sie sonst leicht sich verdrehen; am besten ist es, wenn man ein fettfreies Stückchen Mesenterium, welches ein Gefäss enthält, ausbreitet. Die grossen Venenäste kann man auch mit einer feinen Scheere aufschneiden. Einlegen in Glycerin. Man sieht an diesen Präparaten nur die schwarzen Zellgrenzen, nicht die Kerne, welche erst noch besonders gefärbt werden müssen. An Stellen, wo die Silberlösung etwas lange eingewirkt hat, sieht man unter der Endothelzeichnung oft noch ein System von circulär verlaufenden schwarzen Linien, welche durch die mit Silber gefärbte Kittsubstanz der glatten Muskelzellen der Media gebildet werden. Die Darstellung der Stomata erfordert grosse Erfahrung und Sicherheit in der Versilberungsmethode. Nach zu starker Einwirkung des Silbersalzes entstehen oft an den Zellengrenzen rundliche braune oder schwarze Flecken, welche man nicht mit den Stomata verwechseln darf. — Neben der Vene liegt eine Arterie, an welcher man die optischen Längsschnitte etc. gut sehen kann.

3. Querschnitt einer kleinen Arterie (Fig. 50 C.). Eine 1 bis höchstens 2 Mm. im Durchmesser haltende Arterie lässt man auf einem Stückchen guten Kork antrocknen und macht dann, nachdem man sie zwischen Kork eingeklemmt hat (s. Seite 28), recht feine Querschnitte, welche man auf einem Objektträger in mit Essigsäure angesäuertem Wasser aufquellen lässt, mit Methylanilin färbt und in Kali aceticum untersucht. Gute Uebersichtsbilder über die Anordnung der verschiedenen Schichten der Wandung. Feinere Bilder erhält man von regelrecht gehärteten und mit Carmin etc. gefärbten Präparaten (Fig. 50 C.).

4. Aorta (Fig. 51.). In M. Fl. und Alcohol gehärtet. a) Durchschnitt mit Hülfe von Klemmleber. Auch vorgängige Imprägnation mit Gummiglycerin oder Einbettung nach den Seite 28 angegebenen Methoden sind empfehlenswerth. Man sieht die verschiedenen elastischen Lamellen der Media, die dicke lamina elastica intimae etc. (Fig. 51 B.)

b) Flachschnitt der Intima, um die Intimazellen zu sehen (Fig. 51 A.). Man spannt die Aorta über den Zeigefinger der linken Hand und macht einen recht dünnen oberflächlichen Schnitt, den man mit Methylanilin gut färben kann. Recht hübsche allgemeine Ansichten der Intimazellen geben die so häufigen oberflächlichen, verfetteten Stellen der Intima, wo die Gestalt der Zellen an der Gestalt der Fettkörnchenhaufen erkannt werden kann.

Die Untersuchung der grösseren Venen wird ähnlich derjenigen der Arterien vorgenommen.

Vierzehntes Kapitel.

Der Verdauungskanal.

Die wichtigsten Abschnitte des Verdauungskanales, Magen und Darm, haben einen der Hauptsache nach übereinstimmenden Bau, indem ihre Wandungen aus Häuten zusammengesetzt sind, welche in folgender Ordnung von innen nach aussen auf einander folgen: 1. Schleimhaut (Mucosa), 2. Unterschleimhautgewebe (Submucosa), 3. Muskelhaut (Muscularis), 4. Subseröses Gewebe (Subserosa), 5. der peritoneale Ueberzug (Serosa). Das wesentlichste Element ist die Mucosa, welche auch an den verschiedenen Abschnitten in Bezug auf ihre Zusammensetzung die grössten Verschiedenheiten zeigt und deshalb nachher noch genauer beschrieben werden muss. Die Submucosa besteht aus lockerem Bindegewebe und ist die Gefässhaut dieser Theile, da in ihr die grösseren Gefässe liegen, welche sowohl nach der Schleimhaut, als auch nach der Muskelhaut hin ihre Aeste abgeben resp. sie von dort empfangen. Zuweilen kommen kleine Fettträubchen in derselben vor. Die Muskelhaut ist, soweit sie den Darm betrifft, schon früher bei dem Muskelgewebe abgehandelt worden, wo auch das verschiedene Aussehen ihrer beiden Schichten (der inneren circulären und der äusseren longitudinalen) bei verschiedenen Schnittrichtungen hervorgehoben worden ist. Am Magen lassen sich ebenfalls diese beiden Schichten unterscheiden, doch ist der Verlauf der Muskelfaserung nicht immer ein so regelmässiger wie beim Darme und es kommen ausserdem noch, besonders an der Cardia schräg verlaufende Fasern (Fibrae obliquae) hinzu. Am Pylorus nimmt die Ringmuskelschicht bedeutend an Volumen zu und bildet den Sphincter pylori. Das subseröse Binde- und Fettgewebe ist am stärksten da wo das

Mesenterium und überhaupt die verschiedenen sog. Ligamente sich an die Theile ansetzen. Dass einigen Abschnitten des Dickdarmes der seröse Ueberzug fehlt, ist aus der deskriptiven Anatomie bekannt.

a) Der Magen nebst allgemeinen Bemerkungen über die Drüsen.

Die Schleimhaut des Magens ist fast ganz aus Drüsen (Labdrüsen) zusammengesetzt. Da wir uns in den folgenden Kapiteln fast ausschliesslich mit drüsigen Theilen zu beschäftigen haben werden, so will ich hier, wo sie uns zum erstenmale begegnen, erst einige allgemeine Bemerkungen über die Zusammensetzung der Drüsen vorausschicken, ehe ich an die genauere Schilderung der Magendrüsen gehe.

Den Hauptbestandtheil aller Drüsen, denjenigen, welcher die Secretion besorgt, bilden epithelartige Zellen, Drüsenepithelien, welche nicht nur bei verschiedenen Drüsen, sondern oft auch an verschiedenen Abschnitten derselben Drüse eine verschiedenartige Gestalt besitzen. Letzteres ist besonders bei denjenigen der Fall, welche in einen secernirenden Theil und einen ausführenden zerfallen, dessen hauptsächlichste Function darin besteht, das Sekret an die Oberfläche derjenigen Haut (äussere oder Schleimhaut), mit welcher die Drüse in Verbindung steht, zu leiten. In den Ausführungsgängen findet sich meistentheils ein cylinderförmiges Epithel, während die secernirenden Zellen der Regel nach eine unregelmässige rundlich-eckige Gestalt besitzen.

Neben den Drüsenepithelzellen fehlt in keiner Drüse faseriges Bindegewebe, dessen Menge allerdings so sehr wechselt, dass es in manchen Drüsen schwierig ist, den Nachweis seiner Existenz zu liefern (z. B. in den Leberacinis), während es bei anderen, z. B. der nicht secernirenden Milchdrüse, die Hauptmasse des Gewebes ausmacht. Ausser diesem sog. interstitiellen Bindegewebe giebt es aber in vielen Drüsen noch eine andere Art von Bindesubstanz in der Form dünner Häute, der Membranae propriae, welche man früher gleich dem Sarcolemma für homogene Häute hielt, während jetzt von einer gewissen Zahl wenigstens der Nachweis geliefert ist, dass sie aus miteinander verbundenen, dünnen, endothelioiden Zellen bestehen. Da wo die Membranae propriae

vorhanden sind, liegen sie immer zwischen dem interstitiellen Bindegewebe und den Drüsenepithelien, deren Unterlage sie bilden.

Je nach der Anordnung, welche die Drüsenzellen resp. Membranae propriae in den Drüsen besitzen unterscheiden wir zwei Hauptgruppen von Drüsen 1. die schlauchförmigen oder tubulösen, welche aus einem einfachen Schlauch (einfache tubulöse Drüsen) oder aus einem verästelten (zusammengesetzte tubul. Dr.) bestehen und 2. die traubigen oder acinösen Drüsen, bei welchen die secernirenden Theile in Form kleiner Bläschen an den Ausführungsgängen hängen wie Traubenbeeren an ihren Stielen. Auch diese Drüsen können einen einfachen und zusammengesetzten Bau haben, je nachdem der Ausführungsgang mehr oder weniger verzweigt ist. Eine dritte Form von Drüsen, deren Vorkommen aber nur beschränkt ist, bilden die geschlossenen Bläschendrüsen, das sind mit einem Epithel ausgekleidete kugelige Höhlen ohne Ausführungsgang, welche in den betreffenden Drüsenorganen in grösserer Zahl bei einander liegen, ohne mit einander in Verbindung zu stehen. Von allen Formen werden wir im Folgenden Repräsentanten kennen lernen und dann auch noch einige Besonderheiten besprechen. —

Nach dieser Abschweifung zu den Magendrüsen zurückkehrend ist zunächst zu bemerken, dass dieselben zu den einfachsten tubulösen Drüsen gehören. Die Drüsenzellen, welche sich in den Labdrüsen vorfinden, haben nicht in allen Abschnitten der Drüsenschläuche gleiches Aussehen. In den inneren, also der Schleimhautoberfläche zunächst gelegenen Abschnitten (Fig. 52B.) besitzen sie eine cylinderförmige Gestalt und einen hellen, wenig körnigen Leib, beides Eigenschaften, welche sie mit den die Schleimhautoberfläche überziehenden Zellen gemein haben. In den äusseren Abschnitten, den blindsackförmigen Enden, haben die Zellen ein verschiedenes Aussehen je nach dem functionellen Zustande, in welchem sich die Schleimhaut beim Tode befunden hat. Es kommen hier, wie besonders die Untersuchungen von Heidenhain und Rollett gelehrt haben, zwei Formen von Zellen vor (Fig. 52C.): 1. kleine, eckige, helle Zellen, welche Heidenhain Hauptzellen nennt, und grössere, rundliche, durch einen dunkelen, körnigen Inhalt ausgezeichnete Zellen, die Belagzellen. Beim hungernden Thiere, wo also die Secretion des Magensaftes gering ist, überwiegen die hellen Hauptzellen an Zahl bei weitem über die körnigen Belagzellen, welche umgekehrt bei einem in Verdauung begriffenen

Thiere an Zahl zunehmen. Auf dieser Zunahme der dunkelen körnigen Elemente beruht das bei durchfallendem Lichte dunkele Aussehen der ganzen unteren Drüsenhälften. Diese Zellen sind die früher sog. Labzellen (Fig. 52E.), also diejenigen, welche durch ihre Ablösung und ihren Zerfall den wirksamen Bestandtheil des Labsaftes, das Pepsin liefern, welches in Form der körnigen Massen in ihnen sich bildet. Aus dem verschiedenen relativen Mengenverhältniss der beiden genannten Zellformen ist der Schluss gerechtfertigt, dass die grossen körnigen Belagzellen bei der Verdauung aus den blassen Hauptzellen sich bilden, dass aber in dem

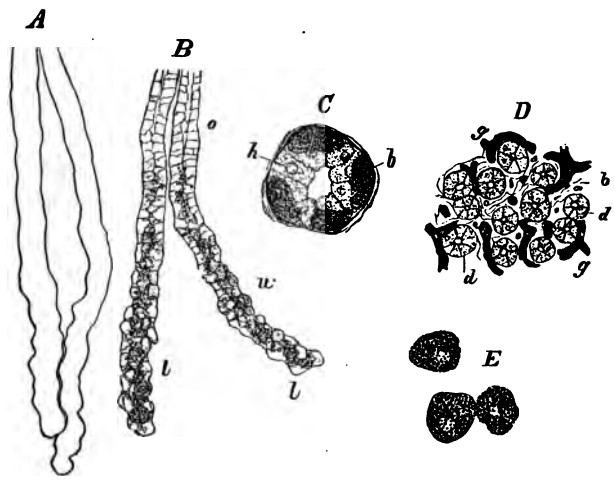

Fig. 52. Magendrüsen. A., B., D. vom Meerschweinchen, frisch, schwache Vergrösserung; A. Membranae propriae nach Einwirkung von Kalilauge, B. in Kochsalz, o. oberer, heller, u. unterer, dunkler Theil mit den Labzellen l.; D. Flachschnitt in Kochsalz, d. die Drüsenquerschnitte, b. das intertubuläre Bindegewebe, g. Capillargefässe mit natürlicher Füllung; C. Querschnitt von dem Fundus einer mit Anilinblau gefärbten Labdrüse eines Hundes, h. Hauptzellen, b. Belegzellen. $^{300}/_{1}$. E. Labzellen vom Menschen, frisch. $^{300}/_{1}$.

Hungerzustand diese Umwandlung nicht statthat. Die Magendrüsen besitzen eine zarte Membrana propria (Fig. 52A.), welche in ihrem hinteren, blindsackförmigen Abschnitte eine unregelmässige, höckerige Gestalt besitzt. Die Höcker werden durch die grossen Labzellen gebildet, von welchen man immer je eine in einem höckerigen Vorsprunge der Propria vorfindet, der sie stets dicht anliegen.

Während die eben beschriebenen eigentlichen Labdrüsen den grössten Theil der Magenschleimhaut einnehmen, kommt in der Pylorusgegend, aber auch noch an anderen Stellen eine andere, ebenfalls schlauchförmige Drüsenart, die Magenschleimdrüsen einiger

Autoren vor, welche sich dadurch von den ersteren unterscheiden, dass sie nicht ein verschiedengestaltetes Epithel besitzen, sondern dass im Fundus sich dieselben Cylinderzellen finden wie im Eingang, dass also eine Scheidung in einen secernirenden Theil und einen Ausführungsgang, wie sie in den Labdrüsen durch das verschiedenartige Epithel gegeben ist, nicht vorhanden ist. Da sich allmähliche Uebergänge zwischen den oben beschriebenen und diesen Drüsen vorfinden, so dürfen sie wohl nicht als eine besondere Art angesehen werden.

Ausser den Drüsen ist nur noch wenig anderes Gewebe in der Magenschleimhaut vorhanden, denn die Drüsen liegen eine dicht an der anderen, so dass nur da, wo sie zusammenstossen, kleine, eckige Räume übrigbleiben, welche von den Blut- und Lymphgefässen, sowie von etwas Bindegewebe eingenommen werden, welches vielfach einen lymphadenoiden Bau (siehe S. 87) besitzt. Dieses interstitielle Gewebe sieht man am besten an Flachschnitten der Schleimhaut (Fig. 52 D.), wo die Drüsen quer durchschnitten sind. An jeder Drüse zeigt sich das Lumen begrenzt von den Epithelzellen, diese wieder von der Membrana propria; durch Pinseln lassen sich die Zellen leicht entfernen, so dass nur ein dünnes Maschenwerk übrig bleibt, welches von den Membranae propriae und dem Zwischengewebe gebildet wird.

Das Verhalten der Blutgefässe in der Magenschleimhaut ist sehr eigenthümlich und dadurch auch charakteristisch. Die grossen Arterien durchsetzen bekanntlich in schräger Richtung die Muskelhaut, lösen sich dann in der Submucosa in kleine Aeste auf, welche in die Schleimhaut eindringen, aber nicht bis zur Oberfläche gelangen, sondern sich schon vorher in Capillaren auflösen. Diese sammeln sich bereits dicht an der Oberfläche zu kleinen Venenstämmchen, welche dann durch die ganze Schleimhaut hindurch nach der Submucosa ziehen.

Schliesslich ist noch ein Bestandtheil der Schleimhaut zu erwähnen, welcher eine scharfe Grenze gegen die Submucosa hin bildet, nämlich eine schmale glatte Muskelhaut, die Muscularis mucosae, welche bei genauerer Betrachtung aus zwei Schichten, einer inneren circulären und einer äusseren longitudinalen sich zusammengesetzt erweist. Es ist jedoch auch hier die Richtung der Faserung nicht immer eine regelmässige, sondern es kommen in beiden Schichten auch schief verlaufende Muskelbündel vor.

Präparate.

1. Frische Magenschleimhaut (Fig. 52 A, B.). Um eine erste Anschauung von den Magendrüsen zu erhalten genügt es, einen feinen Scheerenabschnitt der Schleimhaut in Kochsalz zu zerzupfen. Den Scheerenabschnitt, der, um die ganzen Drüsen zu zeigen, ein Querschnitt der Schleimhaut sein muss, erhält man, wenn man die Schleimhaut in eine Falte legt, die Kuppe der Falte wegschneidet und dann von einem der dadurch gebildeten Durchschnitte ein dünnes Schnittchen mit der Scheere entnimmt, deren eine Branche auf der Submucosa einen bequemen Stützpunkt findet. Am meisten eignet sich zu diesen Präparaten der Magen von Meerschweinchen, deren Drüsen nicht zu gross sind und dadurch leicht überblickt werden können. Man findet in den Präparaten, welche man bei schwacher Vergrösserung betrachten muss, die Drüsen theils noch nebeneinander gelagert, theils isolirt; an letzteren ist besonders gut die höckerige Gestalt der Membrana propria zu sehen. Diese selbst ist an den unversehrten Drüsen sehr schwer zu erkennen, sie tritt aber deutlicher hervor, wenn man verdünnte Natronlauge auf die Drüsen einwirken lässt (Zulaufenlassen unter das Deckgläschen). Dabei kann man sich zu gleicher Zeit überzeugen, dass die Körnchen, welche den unteren Drüsenabschnitten das dunkele Aussehen verleihen, keine Fettkörnchen sind, wie man glauben könnte, da sie unter der Einwirkung der Lauge gänzlich verschwinden. — Meistens enthalten die so zubereiteten Präparate schon an irgend einer Stelle auch Querschnitte durch die Drüsen, welche man sich ausserdem leicht verschaffen kann, wenn man einen Flachschnitt von der Schleimhautoberfläche entnimmt. Man sieht die querdurchschnittenen Drüsen mit ihren Epithelzellen, dazwischen Bindegewebe mit Capillaren (Fig. 52 D.).

Labzellen (Fig. 52 E.) wird man in dem zerzupften Präparate in grosser Menge isolirt finden und an ihrer Grösse und körnigen Beschaffenheit erkennen; an den Drüsen selbst sind die früher angegebenen Verschiedenheiten der Epithelien meistens nur insofern zu erkennen, als die oberen Abschnitte der Drüsen hell, die unteren dunkel erscheinen.

2. Schnitte durch gehärtete Magenschleimhaut. Die verschiedenen Drüsenzellen.

a) Querschnitte. Möglichst frische Magenstücke (womöglich von einem hungernden Hunde) werden gehärtet, indem man sie mittelst Nadeln auf einem Stückchen Kork mit der Schleimhaut nach oben ausspannt und dann den Kork in einem Gefässe mit absolutem Alcohol, den Magen nach unten gerichtet, schwimmen lässt. Nach 1—3 Tagen ist der Magen hart genug, so dass man mit Hülfe von Klemmleber oder anderen Einbettungsmethoden recht feine Querschnitte machen kann. Die Schnitte kommen in Anilinblau (1 : 400) bis sie dunkelblau sind, werden dann in einer grossen Menge destillirten Wassers tüchtig ausgewaschen und in Glycerin eingeschlossen. Die Belagzellen sind ganz blau, die Hauptzellen haben nur blaue Kerne.

b) Flachschnitt (Fig. 52 C.). Von denselben Magenstücken fertigt man Flachschnitte (also solche, welche der Oberfläche parallel gehen) an, von welchen man einen auspinselt. Drüsenquerschnitte; intertubuläres Gewebe.

3. Querschnitte von injicirter Schleimhaut. Hat man mit blauer Masse injicirt (die Injektion gelingt leicht von der Art. gastroduodenalis aus) so färbt man mit Carmin; wenn mit rother Masse injicirt ist, Färbung mit Hämatoxylin. Einlegen in Canadabalsam (s. Seite 18). Uebersichtspräparate für schwache Vergrösserung.

b) Der Darm.

Wenn schon die Magendrüsen zu den einfachen gehören, so sind die Drüsen der Darmschleimhaut (Fig. 53.), wenn wir von den acinösen Brunner'schen Drüsen des Duodenums absehen, die allereinfachsten, denn sie bestehen nur aus einem kurzen, von einer Membrana propria gebildeten Blindsacke, welcher durchaus von demselben Epithel ausgekleidet ist, welches die Oberfläche des Darmes überzieht und dessen Eigenthümlichkeiten (Saum etc.) bereits früher (Seite 61) erörtert worden sind. Die nach ihrem Entdecker als Lieberkühn'sche Krypten bezeichneten Drüsen liegen nicht ganz so dicht wie die Magendrüsen nebeneinander, so dass etwas mehr Raum für das eigentliche Schleimhautgewebe übrig bleibt, welches in hohem Maasse die Charaktere des lymphadenoiden Gewebes (Reticulum mit eingelagerten lymphoiden Zellen) besitzt. Eine Muscularis mucosae kommt der Darmschleimhaut ebensowohl wie der Magenschleimhaut zu. Dagegen aber hat die erstere noch besondere Eigenthümlichkeiten in den Zotten und Falten des Dünndarms. Die Zotten stellen kleine kegelförmige Auswüchse der Schleimhaut dar, welche ihrer Hauptmasse nach aus Chylus- und Blutgefässen, sowie glatten Muskelzellen bestehen und nur wenig

Fig. 53. Dünndarm vom Menschen, injicirt, Querschnitt. Z. Zotten, Sch. Schleimhaut, M. Muscularis mucosae, S. Submucosa, nur angedeutet, g. Gefässe, d. Lieberkühn'sche Drüsen; der Epithelüberzug der Zotten fehlt. $^{115}/_{1}$.

Bindegewebe enthalten, während die Falten vorzugsweise Produkte der Submucosa sind. Sehr interessant sind auch am Darme, besonders dem Dünndarme die Kreislaufsverhältnisse sowie die Verhältnisse der Chylusgefässe. Von der Submucosa aus dringen Gefässe durch die Muscul. mucosae in die Schleimhaut ein, verästeln sich hier noch weiter und gehen dann in die Zotten hinein, wo sie sich in ein dichtes Capillarnetz auflösen, aus welchem sich wieder venöse Gefässe sammeln, welche einen ähnlichen Weg zurücklegen wie die Arterien. Die Chylusgefässe nehmen ihren Anfang in den Zotten, deren Axe von je einem Chylusgefässe eingenommen wird. Sie gehen alsbald über in ein reiches Lymphgefässnetz, welches in der Schleimhaut gelegen ist. Das Verhalten der über den ganzen Darm zerstreuten Lymphfollikel soll bei der Betrachtung der Lymphdrüsen und verwandter Organe mit berücksichtigt werden.

Eine sehr bemerkenswerthe Eigenthümlichkeit besitzen die (sympathischen) Nerven des Darmes, indem sie sowohl in der Submucosa als auch zwischen den beiden Muskelschichten (Fig. 54.) ein ziemlich engmaschiges Netzwerk bilden, in dessen verbreiterten

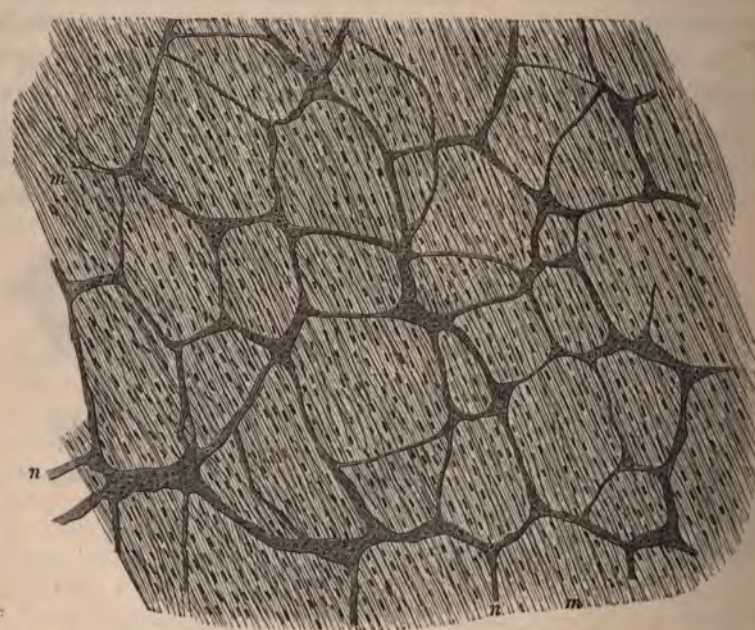

Fig. 54. Plexus myentericus vom Meerschweinchen, durch Essigsäure und Hämatoxylin dargestellt; n. Nervennetz mit Ganglienzellen in den Knotenpunkten, m. Muskulatur mit deutlichen Kernen. $^{40}/_{1}$.

Knotenpunkten zahlreiche Ganglienzellen eingelagert sind. Das in der Submucosa liegende Meissner'sche Nervengeflecht versorgt die Muscularis mucosae und die Schleimhaut, der intermusculäre, Auerbach'sche Plexus die beiden Muskelschichten mit feinen Zweigen, über deren letzte Endigung nichts Sicheres bekannt ist.

Präparate.

1. Schnitte von gehärtetem Darm (Fig. 53.). a) Ein Stück Dünndarm wird erst an einem Ende zugebunden, dann mit absolutem Alcohol gefüllt, auch am anderen Ende zugebunden und endlich in ein Gefäss mit absolutem Alcohol gelegt. Nach 1—3 Tagen eröffnet man das Stück und schneidet kleine Quadrate von der Wandung ab, von welchen man mit Hülfe von Klemmleber etc. feine Schnitte macht. Diese werden mit Hämatoxylin oder einem sonstigen Färbstoffe gefärbt. Man muss sehr vorsichtig mit ihnen umgehen, weil sie leicht in der sehr lockeren Submucosa zerreissen, und nimmt die Färbung am besten auf dem Objektträger selbst vor, damit die Schnitte direkt vom Messer auf den Objektträger gebracht werden können und nicht weiter berührt zu werden brauchen. Sobald eine genügende Färbung erzielt ist, saugt man die Farbe mit Fliesspapier fort, giebt einen Tropfen Glycerin oder Kali aceticum zu und bedeckt mit dem Deckgläschen. Bei menschlichen Leichen, welche meistens erst längere Zeit nach dem Tode zur Sektion zu gelangen pflegen, sind in der Regel die epithelialen Ueberzüge der Zotten verloren gegangen, dagegen sind die Lieberkühn'schen Krypten, die Muscularis mucosae, die Faltenbildungen gut zu sehen, bei letzteren vorausgesetzt, dass der Schnitt ein Längsschnitt ist.

b) An einem Flachschnitt erhält man die Querschnitte der Drüsen und kann man das Zwischengewebe besonders gut erkennen, ähnlich wie es am Magen der Fall ist.

2. Schnitte von injicirtem Darm (Fig. 53.). Injektion von der Art. mesaraica superior aus gelingt leicht. Färbung und Einlegen in Canadabalsam. Man achte auch auf die Anordnung der Blutgefässe in der Tunica muscularis; da wo die Muskeln querdurchschnitten sind, ist auch die Mehrzahl der Blutgefässe im Querschnitt zu sehen und umgekehrt.

3. Zotten mit Chylus gefüllt. Man giesse einem Kaninchen oder Meerschweinchen mittelst der Schlundsonde Milch in den Magen und tödte das Thier nach 3—5 Stunden. Nun nimmt man mit der Scheere ein feines Schnittchen von der Oberfläche ab und zerzupft dasselbe ein wenig in 1 proc. Osmiumsäurelösung. Man wird nun im Innern der Zotten, welche schon makroskopisch durch ihre weissliche Färbung sich hervorthun, das mit Fetttröpfchen ganz gefüllte Chylusgefäss erkennen und zu gleicher Zeit auch im Innern der Epithelzellen zahlreiche Fetttröpfchen antreffen. —

4. Plexus myentericus (Fig. 54.). Man bindet ein Stückchen Dickdarm eines Meerschweinchens, nachdem man dasselbe mit sehr verdünnter Essigsäure (5 Tropfen Eisessig auf 100 Ccm. Wasser) prall gefüllt hat, an beiden Enden fest zu und legt es dann in dieselbe Lösung 24—48 Stunden

lang ein. Darauf spannt man den Darm, nachdem man ihn aufgeschnitten hat, auf einer Korkplatte etc. auf, präparirt die Mucosa und Submucosa ab und sucht auch die beiden Muskelschichten noch von einander zu trennen. Der Plexus bleibt dabei an einer von beiden haften. Jetzt wässert man die Muskelhäute aus und färbt sie mit Hämatoxylin. Bei ganz schwacher Vergrösserung erhält man einen prachtvollen Ueberblick über das ganze Nervengeflecht. Nebenbei sieht man meistens an den Rändern der Präparate zahlreiche isolirte Muskelzellen. — Eine andere, ebenfalls gute Methode ist folgende: Man füllt den Darm statt mit Essigsäure mit 0,02 proc. Lösung von doppeltchromsaurem Kali und lässt ihn noch 1—2 Tage in derselben Flüssigkeit liegen. Präparation der Muscularis wie vorher. Einlegen in 0.5 procent. Goldchloridlösung, nach einigen Stunden Abwaschen in destillirtem Wasser und Einlegen in 1 proc. Ameisensäure zur Reduction. Nach 1—3 Tagen kann man in Glycerin untersuchen.

Fünfzehntes Kapitel.

Die grossen Drüsen des Verdauungsapparates.

Von den mit dem Verdauungskanal in Verbindung stehenden Drüsen sind vorzugsweise die in die Mundhöhle sich entleerenden Speicheldrüsen, ferner die Bauchspeicheldrüse und endlich die Leber von Wichtigkeit. Die Bauchspeicheldrüse stimmt in ihrem gröberen Verhalten so sehr mit den Mundspeicheldrüsen überein und bedarf in Bezug auf ihre feinere Zusammensetzung so sehr einer erneuten Untersuchung, dass ich mich auf die Besprechung der Mundspeicheldrüsen und der Leber beschränken will.

a) Die Speicheldrüsen.

Die Speicheldrüsen gehören zu den acinösen Drüsen, da man an ihnen baumförmig verästelte Ausführungsgänge und rundliche oder auch längliche Alveolen unterscheiden kann. Letztere liegen sehr dicht bei einander, so dass nur wenig Bindegewebe zwischen ihnen Platz hat, sind aber gruppenweise durch grössere Bindegewebszüge vereinigt, wodurch, indem auch diese wieder zu grösseren Gruppen vereinigt sind und so fort, das bekannte groblappige Aussehen der Drüsen bedingt wird. Die Alveolen besitzen eine Membrana propria und enthalten bei verschiedenen Thieren und selbst in verschiedenen Drüsen desselben Thieres, ja in einer und derselben Drüse verschieden aussehende Zellen. In der Submaxillaris

der Kaninchen z. B. (Fig. 55B.) sind die Zellen alle feinkörnig, mit deutlichem Kern (welcher zuweilen einen aus der Zelle austretenden Fortsatz besitzt) und färben sich in Carmin roth, während in der Submaxillaris der Hunde (Fig. 55 A.) die meisten Zellen ein helles, gallertiges Aussehen und nur undeutliche Kerne haben und sich in Carmin fast gar nicht färben. Daneben kommen jedoch auch hier weniger helle und in Carmin sich besser färbende Zellen vor, deren Zahl bei der gereizten Drüse grösser ist als bei der ausgeruhten und endlich sitzen an den Rändern vieler Alveolen stark sich färbende, körnige, oft einem Halbmonde ähnlich gestaltete und einen oder mehrere Kerne enthaltende Gebilde, die

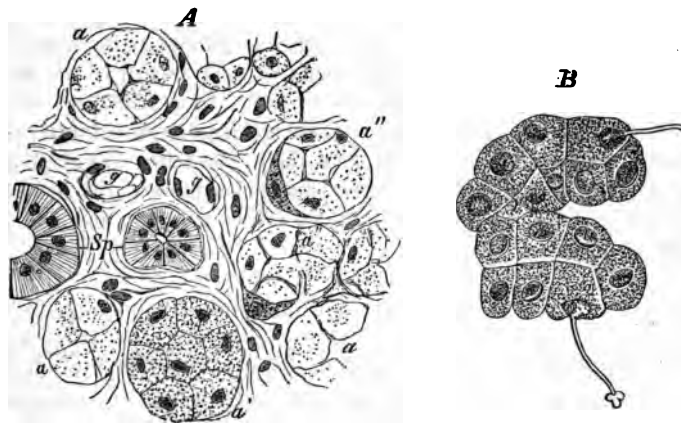

Fig. 55. Speicheldrüsen. A. vom Hunde, Schnittpräparat, gefärbt; a. Alveolen mit Schleimzellen, a' eine solche mit Eiweisszellen, a'' solche mit Halbmonden; sp. Speichelröhren, eine quer, eine schräg geschnitten, g. Gefässe in einem grösseren Bindegewebsseptum. $^{300}/_{1}$. B. vom Kaninchen, isolirte Alveolen mit Kernen, die Fortsätze haben $^{480}/_{1}$ nach Pflüger.

sog. Halbmonde von Gianuzzi. Die hellen Zellen sind schleimhaltig (Schleimzellen) und gehen nach Heidenhain aus den körnigen, eiweisshaltigen Zellen hervor, die ihrerseits vielleicht wieder von den Halbmonden ihren Ursprung nehmen.

Unter den Gängen der Drüsen hat man nach Pflüger zwei Formen zu unterscheiden, die eigentlichen, sehr fein verzweigten Ausführungsgänge, welche, wenigstens in ihren feineren Aesten, ein kleines Plattenepithel tragen und die sog. Speichelröhren, d. h. Kanäle, welche mit einem eigenthümlich streifig erscheinenden Cylinderepithel ausgekleidet sind und denen Pflüger secretorische Eigenschaften zuschreibt (Fig. 55A, Sp.).

In dem Bindegewebe der Drüsen findet sich ein reiches Capillar-

netz; von den Nerven der Drüsen hat Pflüger sehr interessante Mittheilungen gemacht (Zusammenhang der Nervenfibrillen mit den Speichelzellen etc.), deren Reproduktion jedoch nicht in den Rahmen dieses Cursus gehört.

Präparate.

1. Uebersichtsschnitte. Man härte eine noch warme Unterkieferdrüse eines Hundes oder eine nach Pflüger ähnlich gebaute Unterzungendrüse eines Kaninchens in absolutem Alcohol und färbe sehr feine Schnitte mit Carmin oder Hämatoxylin. Man wird, wie in Fig. 55A. dargestellt ist, die Schleimzellen (a), die Eiweisszellen (a′) sowie die Halbmonde (a″) sehen, ferner die Speichelröhren mit ihren gestreiften Cylinderepithelien, das Bindegewebe mit Gefässen etc.

2. Isolationspräparate. Man kann zur Maceration Jodserum, sehr dünne Chromsäure, Osmiumsäure etc. benutzen; sehr einfach ist die Anwendung der 33 procent. Kalilauge. Wenn man z. B. kleine Stückchen der Submaxillaris eines Kaninchens für $^1/_4$—$^1/_2$ Stunde hineinlegt und dann in der Lauge vorsichtig zerzupft, so erhält man theils die Zellen ganzer Alveolen (Fig. 55B.), theils isolirte Zellen, ferner die Speichelröhren, die Membranae propriae etc. zu Gesicht. Die Kernfortsätze reissen leicht ab und sind daher nur selten zu sehen.

b) Die Leber.

Die Drüsenepithelien der Leber, die Leberzellen (Fig. 56.), haben bei recht ansehnlicher Grösse eine rundlich-eckige, ziemlich unregelmässige Gestalt und einen körnigen Leib, in welchem man ohne weiteres deutlich einen oder selbst zwei, relativ kleine, runde, bläschenförmige, mit Kernkörperchen versehene Kerne erkennt. Neben den gewöhnlichen, auf Essigsäurezusatz verschwindenden Protoplasmakörnchen enthalten sie häufig eckige gelbbraune Pigmentkörnchen sowie kleinere oder grössere Fetttröpfchen. Die kleinen Fetttröpfchen sind oft in grosser Zahl, die grossen meist einfach vorhanden. Sie können den grössten Theil der nebenbei noch vergrösserten Zelle einnehmen, so dass das Protoplasma derselben neben dem Kerne ganz nach der einen Seite gedrängt ist und die Zelle dadurch einigermaassen einem Siegelringe gleicht. Zwar findet man diese fettig infiltrirten Leberzellen vorzugsweise in pathologischen Lebern (den sog. Fettlebern), allein sie kommen auch bei ganz gesunden

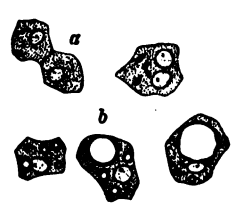

Fig. 56. Leberzellen vom Menschen. a. Gewöhnliche, in der einen Zelle 2 Kerne und einige Pigmentkörnchen; b. Zellen in verschiedenen Stadien der Fettinfiltration. $^{300}/_1$.

Menschen und Thieren vor, da sich bei der Verdauung stets eine Fettleber ausbildet. Die Verdauungs-Fettleber unterscheidet sich aber von der pathologischen dadurch, dass sie bald wieder in den gewöhnlichen Zustand zurückkehrt, während die pathologische persistirt. Wenn man die Grenzen der isolirten Zellen genau verfolgt, so wird man bei sehr vielen an einer oder mehreren Seiten eine regelmässige concave Begrenzungslinie finden, welche uns die Stelle andeutet, wo ein Capillargefäss der Zelle anlag und sich gleichsam ein Bett in den weichen Zellenleib eingedrückt hat.

Um die Anordnung der Drüsenzellen, sowie ihr Verhältniss zu den Blutgefässen und dem Bindegewebe der Leber gut zu verstehen, hält man sich bei dem Studium am besten zunächst an die Lebern gewisser Thiere z. B. der Schweine (Fig. 57.), die man sich ja ausserdem auch überall leicht verschaffen kann. Schon die Betrachtung mit unbewaffneten Augen lässt an diesen eine Abtheilung des ganzen Parenchyms in kleine, ungefähr gleich grosse und gleich gestaltete Abschnitte, die Leberläppchen oder Leberinselchen (acini s. lobuli hepatis) erkennen. Die Abgrenzung derselben ist eine sehr scharfe, da jedes Leberläppchen allseitig von einer Hülle von Bindegewebe umgeben ist, aus welcher man mit Leichtigkeit das eigentliche, den Acinus bildende Drüsengewebe entfernen kann, so dass eine Schnittfläche, bei welcher z. B. durch kräftiges Ueberstreichen mit dem Messer diese Entfernung bei sämmtlichen Acinis bewirkt wurde, ein Aussehen darbietet wie die Schleimhaut der

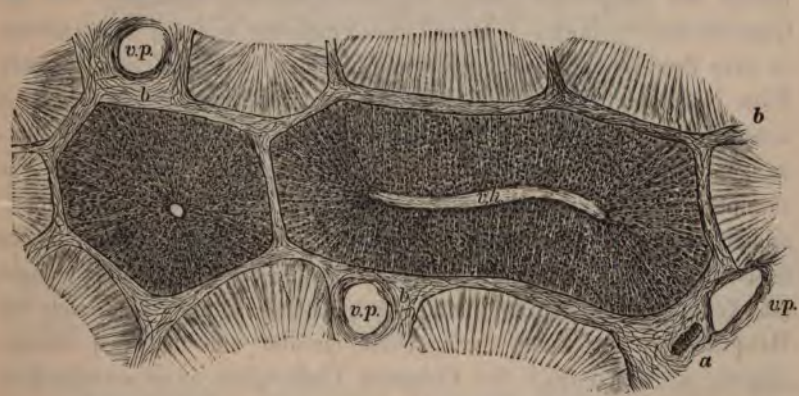

Fig. 57. Schweineleber, ein Acinus im Querschnitt, einer im nicht ganz reinen Längsschnitt, die anstossenden nur angedeutet; v. h. Vena hepatica, v. p. Vena portae, a. Arteria hepatica, b das Bindegewebe zwischen den Acinis. $^{20}/_{1}$.

Gallenblase, indem hier die interlobulären Bindegewebsmassen in derselben bienenwabenartigen Anordnung über die Oberfläche hervorspringen wie dort die kleinen Fältchen der Schleimhaut. Es ist leicht, sich zu überzeugen, dass die Bilder, welche die Durchschnitte der Acini darbieten, sich zwischen zwei Extremen unterbringen lassen, von welchen das eine ein langes schmales Viereck, dessen eine Schmalseite abgestutzte Ecken besitzt, das andere ein fast regelmässiges Vier- oder Fünfeck darstellt. Durch Combination beider erhält man eine Vorstellung von der vollständigen Gestalt des Acinus, welcher ein mehrseitiges, an einem Ende kuppenförmig gestaltetes Prisma bildet, von welchem ersteres ein Längsschnitt, letzteres ein Querschnitt ist.

Von fundamentaler Bedeutung für die Anordnung des Drüsenparenchyms im Innern eines solchen Leberläppchens ist das Verhalten der verschiedenen Blutgefässe der Leber, von welchen es bekanntlich drei Arten giebt, zwei Blut zuführende, die mächtige Pfortader (Vena portarum) und die kleinere Leberarterie (Arteria hepatica), und die blutabführenden Lebervenen (Venae hepaticae). Ihr Verhältniss zu den Läppchen ist ein ganz constantes und regelmässiges der Art, dass jedes Läppchen mit seiner abgestutzten schmalen Fläche (Grundfläche) auf einem grösseren oder kleineren Lebervenenaste aufsitzt, in welchen ein feinstes Endästchen einmündet, das am entgegengesetzten kuppenförmigen Ende des Läppchens aus dem Zusammenfluss von Capillaren entsteht und im Innern des Läppchens (daher Vas intralobulare) senkrecht bis zur Grundfläche verläuft, während die Pfortader und die Leberarterie in dem Bindegewebe zwischen den Läppchen verlaufen und deshalb Vasa interlobularia genannt werden. An letztere schliessen sich ausserdem auch noch die Ausführungsgänge der Leber, die Gallengänge an, welche meistens mit den genannten Blutgefässen zusammen an denjenigen Stellen liegen, wo durch das Zusammentreffen mehrerer Acini eine Verbreiterung der bindegewebigen Septa ermöglicht ist. Die Richtung des Verlaufs der Interlobulargefässe ist keine ganz typische und regelmässige, denn wenn auch die Hauptästchen der Acini vorzugsweise circulär um dieselben herumlaufen, so haben doch die kleineren Endästchen ganz verschiedene Richtung inne. Die Vena intralobularis dagegen verläuft ganz regelmässig nicht nur überhaupt parallel der Längsachse, sondern sie fällt sogar mehr oder weniger genau mit derselben zusammen,

so dass sie bei einem Querschnitte durch den Acinus das Centrum des Durchschnittes einnimmt, weshalb sie auch wohl die Bezeichnung Vena centralis trägt. An Längsschnitten, welche mitten durch den Acinus hindurchgehen, sieht man die Lebervene so von dem Parenchym des Acinus umgeben, wie die Himbeere den Zapfen ihres Fruchtbodens umgiebt (Hering). Die Capillaren, welche an der Peripherie der Acini durch die Auflösung der Pfortaderästchen (und Leberarterien) entstehen und im Centrum der Läppchen zu der Vena centralis zusammenfliessen, haben auf den Querschnitten einen im grossen und ganzen radiären Verlauf, sind aber durch Anastomosen untereinander verbunden und fliessen, je mehr sie sich dem Centrum nähern, um so mehr zusammen, so dass ihre Zahl eine immer geringere wird und der Zwischenraum zwischen zwei Capillaren nahe dem Centrum kaum geringer ist als derjenige in

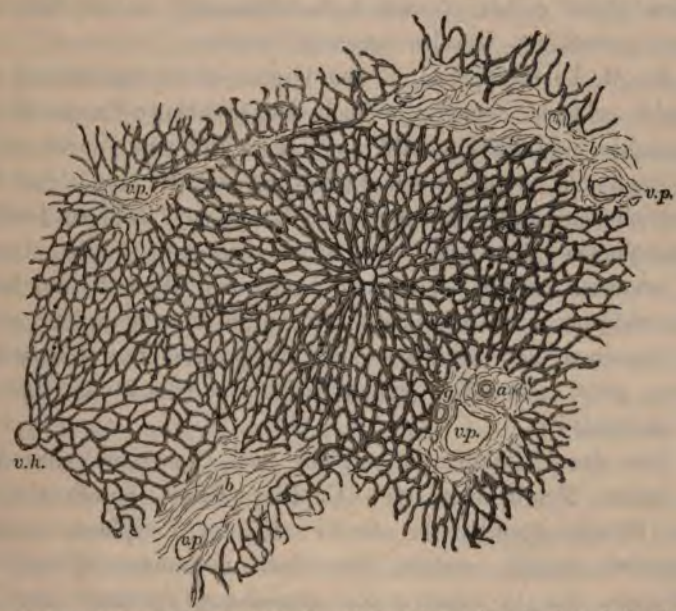

Fig. 58. Injicirte Kaninchenleber; ein und ein halber Acinus im Querschnitt, die Leberzellen sind nicht gezeichnet. v.p. Vena portae, a. Arteria hepatica, g. Gallengang, b. das diese Gefässe umhüllende Bindegewebe (Glisson'sche Kapsel); v.h. Vena hepatica. Da wo der ganze Acinus mit seinen Nachbarn zusammenhängt, sieht man eine Veränderung in der Anordnung der Capillaren. Die dunkelen Kreise im Verlaufe der Capillaren bedeuten quer durchschnittene Aeste derselben. $^{35}/_{1}$.

den peripherischen Schichten. Wenn der Querschnitt nicht gerade den Kopf des Acinus, wo die Capillaren noch nicht zu einer Vena centralis zusammengeflossen sind, getroffen hat, so wird das mikro-

skopische Bild desselben stets dasselbe sein, mag man geschnitten haben, wo man wolle, während dagegen die Längsschnitte ganz verschieden aussehen müssen, je nachdem sie die Vena centralis getroffen haben oder nicht. Im ersteren Falle sieht man in der Mitte der länglichen Figur, welche der Acinus bildet, die Vene der Länge nach verlaufen, und es treten die unter einander nahezu parallel laufenden Capillaren unter fast rechtem Winkel an dieselbe heran. Auch hier giebt es übrigens wie beim Querschnitt Anastomosen der Capillaren sowohl nach oben als nach unten hin. Ist der Schnitt nicht durch die Achse gegangen, so ist auch von der Vena centralis gar nichts zu sehen, dagegen sind die zu ihr hinziehenden Capillaren quer durchschnitten und man sieht deshalb in ganz regelmässigen Entfernungen von einander kleine Capillarquerschnitte, welche bald mehr bald weniger häufig durch Verbindungsästchen (jene vorher genannten Anastomosen) zu oft fast regelmässen viereckigen Maschen vereinigt werden.

Da die Leberläppchen in dem Organe nicht regelmässig neben einander gelagert, sondern je nach dem gegebenen Raume mit ihrer Längsachse bald hierhin bald dahin gerichtet sind, so ist es klar, dass man auf irgend einem beliebigen Schnitte durch eine Leber alle möglichen Durchschnitte, Quer-, Längs- und wohl am häufigsten Schrägschnitte der Acini zu sehen bekommt. Das Aussehen der letzteren richtet sich ganz nach dem Winkel, welchen die Schnittrichtung zur Längsachse bildet; ist er sehr spitz, so wird das Aussehen des Schnittes sich demjenigen der Längsschnitte nähern, ist er aber näher einem Rechten so gleicht das Bild mehr dem Querschnitte.

Aus dem Mitgetheilten ergiebt sich, dass der ganze Acinus von einem Maschenwerk von Capillargefässen durchzogen wird, deren Hauptrichtung zwar direkt von der Peripherie nach der Längsachse zugeht, welche aber doch untereinander nach allen Richtungen hin in engstem Zusammenhange stehen. Der ganze übrigbleibende Raum wird von den Leberzellen eingenommen, welche wiederum ein Maschenwerk darstellen müssen, dessen Balken den Maschenräumen des ersten entsprechen und umgekehrt. Ganz in Uebereinstimmung mit dem vorzugsweise radiären Verlaufe der Capillaren auf dem Querschnitte werden auch die Zellen hier in radiären Reihen angeordnet erscheinen und ähnlich werden auf Längsschnitten ihre Reihen in mehr oder weniger rechten Winkeln

zur Vena centralis gestellt erscheinen. Die Maschenräume zwischen den Capillaren sind so breit, dass 1, 2 oder seltener 3 Leberzellen neben einander Platz haben. Daraus folgt, dass, da nicht nur in der Schnittebene, sondern auch in den ihr parallelen und in den senkrecht zu ihr gestellten Ebenen Capillaren verlaufen, jede Leberzelle mindestens mit einer, in der Regel sogar mit zwei und mehr Capillaren in Berührung stehen muss und daraus wiederum erklären sich die oft mehrfachen, vorher erwähnten concaven Eindrücke der Leberzellen, welche von den angelagerten Capillaren herrühren.

Ich sagte eben der von den Capillarnetzen übrig gelassene Raum der Leberacini werde von den Leberzellen eingenommen und in der That, wenn man von einer injicirten und gehärteten Leber auch einen noch so feinen Schnitt macht, so sieht man doch ausser Capillaren und Zellen keinen weiteren Gewebsbestandtheil. Trotzdem bedarf dieser Ausspruch einer Einschränkung. Sobald man mittelst Ausschüttelns oder Auspinselns die Leberzellen aus einem Theile des Schnittes entfernt hat, sieht man zwischen den Capillaren in den Räumen, in welchen die Zellen lagen, ganz feine bindegewebige Fädchen oder ganz dünne Membranen sich ausspannen, welche theils quer durch die Maschenräume hindurchgehen, theils der Oberfläche der Capillaren parallel laufen (Fig. 60i.). Einige Autoren haben diese Membranen als die Tunicae propriae des Lebergewebes ansehen wollen, andere haben zwischen sie und die Capillarwandungen einen Lymphraum verlegt, doch sind über diese Fragen die Akten noch lange nicht geschlossen. Hie und da sitzt an den Fädchen und Membranen ein Kern, doch sind diese selten, die Mehrzahl der vorhandenen Kerne gehört den Capillaren an. —

Aber selbst mit diesen zarten bindegewebigen Theilen ist die Aufzählung der im Innern der Leberläppchen befindlichen Theile noch nicht beendet, es sind auch noch die Anfänge der Gallengänge daselbst vorhanden. Es wurde schon vorher erwähnt, dass die feineren Gallengänge, welche statt des Cylinderepithels der grösseren ein Plattenepithel besitzen, mit Pfortadern und Arterien zusammen sich verzweigen und schliesslich zwischen die Leberläppchen gelangen. Von da aus lassen sich nun nicht mehr mit eigenem Epithel ausgekleidete Kanäle in das Innere der Läppchen verfolgen, wohl aber ist es unter Anwendung des constanten Druckes und bei ganz frischen Lebern gelungen, von den Gallengängen aus ein sehr feines Kanalsystem (Gallencapillaren,

Fig. 59.) im Innern der Acini zu injiciren, dessen Maschen viel enger sind als diejenigen der Blutcapillaren, so dass immer nur Eine Leberzelle in denselben Platz hat. Diese Kanäle haben keine eigene Wandung, sondern sind nur Intercellulargänge, welche aus je zwei Halbrinnen bestehen, die auf den Seitenflächen der Leberzellen sich finden, so dass erst durch die Aneinanderlagerung zweier Zellen aus den aufeinander passenden Rinnen ein Kanal wird. Vergleichende Untersuchungen besonders an den Lebern von Schlangen haben ergeben, dass diese Kanäle eigentlich nichts anderes sind als die Fortsetzungen der Lumina der interacinösen Gallengänge, deren Epithel durch die Leberzellen ersetzt und vertreten wird. Daraus folgt nothwendigerweise, wie es auch durch die Untersuchungen bei niederen sowohl wie bei höheren Thieren bestätigt worden ist, dass niemals eine sog. Gallencapillare neben einer Blutcapillare gelegen sein kann, sondern dass beide immer um die ganze Dicke einer Leberzelle oder doch um einen Theil derselben von einander entfernt liegen müssen.

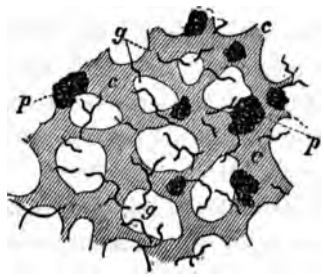

Fig. 59. Gallencapillaren einer melanämischen Froschleber durch Indigoblau dargestellt. c. Blutcapillaren mit Pigmentklumpen p, g. Gallencapillaren. Die Leberzellen sind nicht gezeichnet. $^{200}/_{1}$.

Wenn wir nun mit dieser Kenntniss der thierischen und speciell der Schweineleber ausgerüstet an die Betrachtung der menschlichen herantreten, so ist vor allen Dingen zu constatiren, dass eine Abgrenzung von Leberläppchen durch eine bindegewebige Hülle nirgendwo in der Menschenleber vorhanden ist. Und doch hat man auch bei ihr das Recht von Läppchen, Acinis zu reden, weil die Anordnung der Gefässe und vor allen Dingen das gegenseitige Verhältniss der kleinsten Pfortaderästchen, der Capillaren und der Lebervenenanfänge genau dem von der Schweineleber Geschilderten entspricht. Es fehlt aber diesen nur durch ihre eigenthümlichen Gefässeinrichtungen als solche charakterisirten Leberläppchen die scharfe Abgrenzung, sie gehen ohne Unterbrechung in einander über, sowohl ihre Capillaren als ihre Zellenreihen hängen unmittelbar zusammen, so dass man in den meisten Fällen gänzlich ausser Stande ist mit Bestimmtheit zu sagen, wo der eine Acinus aufhört, der andere anfängt, während eben bei der Schweineleber jeder Acinus einen ganz für sich bestehenden, von der Nachbarschaft abgeschlossenen

Theil der Lebersubstanz bildet, von dem nur die grösseren Gefässe mit denjenigen der benachbarten Läppchen in Verbindung stehen. Nur an wenigen Stellen giebt es auch beim Menschen eine scharfe Grenze zwischen benachbarten Läppchen, da nämlich, wo die Pfortaderästchen liegen, die niemals nur an einen Acinus, sondern an sämmtliche anstossende Acini Capillaren abgeben. Dieses sind zugleich auch die einzigen Stellen, wo Bindegewebe zwischen den Acinis vorkommt, denn mit den Pfortaderästen kommt an der Leberpforte eine bindegewebige Scheide (die Glisson'sche Kapsel) in das Innere der Lebersubstanz hinein und begleitet dieselben bis zu den feinsten interlobulären Aestchen. In ihr liegen auch die grösseren und die interlobulären Aeste der Leberarterien und der Gallengänge.

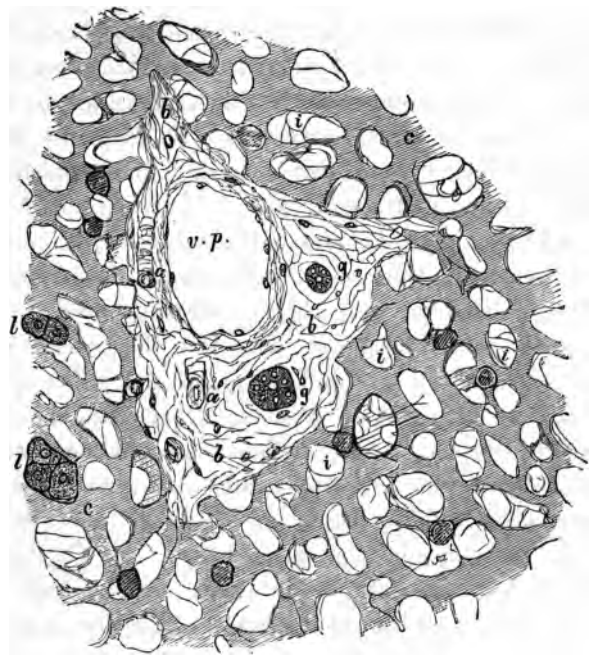

Fig. 60. Menschliche Leber, ausgepinselt. v.p. Interlobularer Ast der Vena port., um ihn herum die bindegewebige Glisson'sche Kapsel b, in dieser a. Arteria hepat. und g. Gallengänge; c. die Blutcapillaren der anstossenden Leberläppchen, von welchen einige quer durchschnitten sind, l. einige Leberzellen, i. intralobulares Bindegewebe. $^{200}/_{1}$.

Es könnte nach dem Gesagten auffällig erscheinen, dass man trotz dieser mangelhaften Abgrenzung der Acini doch an den meisten frischen Menschenlebern ganz gut im Stande ist, die einzelnen Läppchen zu erkennen, allein diese Möglichkeit beruht auch weniger auf geweblichen Einrichtungen als auf der postmortalen

Vertheilung des Blutes, welche derart sich macht, dass die centralen Theile des Capillarnetzes nebst der Lebervene mit Blut gefüllt, die peripherischen aber mehr oder weniger blutleer sind, so dass erstere eine dunkele, rothe, braunrothe etc. Färbung erhalten, letztere heller, graubraun oder selbst grau aussehen. Da fast auf jedem Schnitte an der Peripherie der Acini mehrere Durchschnitte von Pfortaderästen und also auch von Glisson'scher Kapsel vorhanden sind, so tritt zu der hellen anämischen Färbung der Randtheile auch noch das Grau des Bindegewebes, so dass dadurch eine leidlich scharfe Umgrenzung der Läppchen gegeben ist. Leider verschwindet dieser Gegensatz in der Färbung der peripherischen und centralen Theile um so mehr, je stärker man vergrössert und man ist deshalb für die mikroskopische Untersuchung bei stärkeren Vergrösserungen zur Unterscheidung der Acini fast ausschliesslich auf die Differentialdiagnose zwischen Lebervenen und Pfortadern angewiesen. Wenn ich von irgend einem vorliegenden kleinsten Gefässe nachweisen kann, dass es eine Lebervene ist, so ist damit zugleich bewiesen, dass ich mich im Centrum eines Acinus befinde, während der Nachweis einer Pfortader auch den Nachweis der Acinusgrenze in sich schliesst. Die Anhaltspunkte für die Differentialdiagnose der beiden genannten Gefässe ergeben sich aus dem früher Gesagten von selbst; es sind im wesentlichen folgende zwei: 1. die Pfortader ist immer von Bindegewebe umgeben, die Lebervene niemals; überhaupt ist ihre Wandung auffällig dünn und selbst bei grösseren Aesten noch so geringfügig, dass die Leberzellen bis an's Lumen heranzutreten scheinen, 2. die Pfortader ist fast stets von anderen Gefässen (Leberarterien und Gallengängen) begleitet, die Lebervene liegt, wenn nicht zufällig gerade die Stelle getroffen ist, wo zwei Lebervenen zusammenfliessen, ganz isolirt, nur Capillaren finden sich in ihrer Nachbarschaft. — In Bezug auf die Gallencapillaren sei bemerkt, dass es noch nicht geglückt ist, dieselben beim Menschen zu injiciren.

Präparate.

1. Leberzellen (Fig. 56.). Zur Darstellung der Leberzellen hat man nur nöthig ein Stückchen Leber von Menschen oder Thieren in Kochsalzlösung zu zerzupfen. Sind zu viele Blutkörperchen im Präparate vorhanden so versuche man, sie durch einen mit Hülfe von Fliesspapier unter dem Deckgläschen hindurchgeleiteten Strom von Kochsalzlösung zu entfernen.

Die feineren Strukturverhältnisse können selbstverständlich nur an

Schnitten und zwar an solchen von gehärteten Präparaten erkannt werden. Sämmtliche Schnitte müssen zuerst mit ganz schwachen Vergrösserungen betrachtet werden, um zunächst eine Uebersicht über die Gestalt und Anordnung der Acini zu bekommen; erst für die Einzelheiten sind stärkere Vergrösserungen verwendbar.

2. Schweineleber (Fig. 57.). Härtung in M. Fl., Alkohol etc. Man mache Schnitte nach verschiedenen Richtungen, um sich von der allseitigen Umgrenzung der Läppchen durch Bindegewebe zu überzeugen. Wenn man auch die Gefässe nicht mit Farbe ausgespritzt hat, wird man doch leicht die quer-, schräg- oder längsgetroffenen Lumina der Lebervenen im Innern der Acini, sowie diejenigen der Pfortader an den Stellen, wo mehrere Acini zusammenstossen, erkennen. Reihenförmige Anordnung der Leberzellen. — Sehr schöne Bilder giebt Färbung mit Hämatoxylin, welches von den Leberzellen fast nur die Kerne und auch diese nicht so intensiv färbt, wie diejenigen des Bindegewebes, der Gallengangsepithelien und der Gefässwandungen.

3. Kaninchenleber (Fig. 58.). Sehr zweckmässig ist es mit der Kaninchenleber den Uebergang von der Untersuchung der Schweineleber zu derjenigen der Menschenleber zu machen, da sie in Bezug auf die Abgrenzung der Acini in der Mitte zwischen beiden steht. Sie besitzt nicht die vollständigen bindegewebigen Kapseln der Schweineleber, aber doch eine viel schärfere Trennung der Läppchen als die Menschenleber. Man injicire die eine Hälfte der Leber durch den einen Hauptast der Pfortader vollständig, bis die Injectionsmasse in reichlicher Menge durch die Vena cava inferior abfliesst, die andere Hälfte, welche man vorher durch ein breites Band abgeschnürt hatte, durch den anderen Ast nur partiell, so dass nur die Pfortadern und die peripherisch liegenden Capillaren gefüllt sind. Einen Anhaltspunkt für die Ausdehnung der Injection geben die oberflächlich gelegenen Acini, welche leicht zu erkennen sind, da sie durch kleine Furchen von einander getrennt sind. Doppelte Injectionen der Pfortader und Lebervenen mit verschiedenen Massen sind nicht allzu schwierig. Die Füllung der Venen kann man entweder von einem grösseren Aste aus oder von der Vena cava aus bewerkstelligen. Will man die letztere benutzen, so muss man sie vor ihrem Herantritt an die Leber fest unterbinden und von der anderen Seite aus injiciren (vergl. auch Seite 42). — Nach der Injection Härtung in Müller'scher Flüssigkeit und Alkohol; sämmtliche Injectionspräparate eignen sich sehr gut für den Einschluss in Balsam.

a) Der partiell injicirte Theil liefert die am leichtesten zu erkennenden Bilder der Acini, da die peripherischen Theile blau die centralen ungefärbt erscheinen; in ersteren treten vorzugsweise die blauen Capillarschlingen, im letzteren die ungefärbten Leberzellenreihen hervor. Man präge sich das Aussehen der Lebervenen und Pfortadern nach den früher angegebenen Unterscheidungsmerkmalen ein. Einen noch schärferen Gegensatz zwischen centralen und peripherischen Theilen bietet eine doppelt injicirte Leber dar.

b) Bei der vollständig injicirten treten die Acini zwar weniger deutlich auf den ersten Blick hervor, ihre Erkennung macht aber keine Schwierigkeiten. Man achte auf den Verlauf der Capillaren an den verschiedenen Durchschnitten.

c) Ein Schnitt von der vollständig injicirten Leber wird ausgeschüttelt oder ausgepinselt, um das intraacinöse Bindegewebe darzustellen. Man kann ihn mit Vortheil durch Anilinroth färben, weil dann die feinen Bälkchen und Membranen deutlicher hervortreten. Hierbei muss begreiflicherweise eine möglichst starke Vergrösserung benutzt werden.

4. Injicirte Menschenleber (Fig. 60). Die schönsten Präparate giebt eine doppelte Injection von der Vena portarum und V. hepatica aus. Um nicht zu viel Injectionsmasse zu verbrauchen schiebt man einen elastischen Katheter soweit wie es irgend geht in einen Ast der Pfortader hinein, schneidet dann die Vena cava auf und führt einen zweiten Katheter in jenen Stamm der Lebervene, welcher, am genauesten nach der Gegend jenes Pfortaderastes hinzieht. Zum Schneiden sucht man sich solche Stellen aus, wo beide Farben am gleichmässigsten mit einander gemischt erscheinen.

Vollständig genügende Präparate giebt übrigens auch eine einfache Injection von der Pfortader aus, welche man sogar statt mit Leimmasse auch mit dem einfacher zu handhabenden kaltflüssigen Berliner Blau vornehmen kann.

5. Gehärtete nicht injicirte Menschenleber. Wenn man eine blutreiche Leber möglichst frisch in Müller'scher Flüssigkeit und dann in Alkohol gehärtet hat, so enthalten viele Capillaren noch ihre natürliche Blutfüllung und können fast eben so gut wie in künstlich injicirten Präparaten verfolgt werden. In anämischen Lebern sind die Capillargefässe zusammengefallen und dadurch kaum sichtbar, während die Leberzellenreihen in schönster Weise hervortreten. Einen solchen Schnitt pinsele oder schüttele man aus und färbe ihn dann mit Hämatoxylin, worauf man besonders bei schwachen Vergrösserungen eine sehr gute Vorstellung von der Menge und Vertheilung des Bindegewebes der Glisson'schen Kapsel erhalten wird, welche in Form meist dreispitziger blauer Inseln (Fig. 60.) innerhalb des feinen aus den Capillaren und dem intraacinösen Bindegewebe gebildeten Maschenwerkes erscheint. Bei stärkeren Vergrösserungen erkennt man dann auch die im Bindegewebe eingeschlossenen Kanäle, die Pfortader mit grossem, meistens unregelmässig (dreieckig etc.) gestaltetem Lumen, die Arterie, kenntlich an der Dicke ihrer Wandung und den in derselben hervortretenden, circulär verlaufenden langen Kernen der glatten Muskelfasern, und endlich die Gallengänge, welche sofort durch die grosse Menge der ihr Lumen umgebenden blauen Kerne (der Epithelzellen) in die Augen fallen. An dem Capillarmaschenwerke treten deutlich die Kerne hervor, deutlich sind auch die Bälkchen und Plättchen des intraacinösen Bindegewebes zu sehen.

6. Gallencapillaren des Frosches (Fig. 59.). Wie schwierig die Injection der Gallencapillaren ist, wurde schon vorher angeführt. Wer in der Technik recht sicher ist, mag versuchen an einer noch warmen Hunde-, Kaninchen- etc. Leber mit constantem Drucke und einer sehr feinen kaltflüssigen Masse zum Ziele zu gelangen. Besonders hüten muss man sich vor zu starkem Drucke, da die Injectionsmasse sonst leicht in die Lymphräume durchbricht; sobald die Oberfläche des Organes anfängt sich zu färben, unterbreche man die Injection. Nachher thut man gut, noch eine Füllung der Blutcapillaren mit anderer Masse nachfolgen zu lassen. — Auf einfachere Weise lassen sich die Gallencapillaren durch Selbstinjection mittelst Indigcarmin darstellen. Man

bringt einem Frosch unter die Haut eines Oberschenkels ein etwa erbsengrosses Stückchen von breiigem Indigcarmin und bindet die Hautwunde mit einem Seidenfaden zu. Nach Verlauf von 24 Stunden wird das Thier getödtet und die Leber sofort in mehrere Stücke geschnitten, welche rasch in absoluten Alkohol zur Reduction und Härtung gebracht werden. An feinen Schnitten sieht man nun, wie es Fig. 59. zeigt, die Gallencapillaren als feine blaue Streifen, welche mit einander zusammenhängen und ein, an dünnen Schnitten freilich nur lückenhaftes Netzwerk bilden. Die Blutgefässe sind meistens noch an ihrem Inhalt deutlich als solche zu erkennen. An recht dünnen Partieen der Schnitte erkennt man leicht, dass die Gallencapillaren immer zwischen je zwei Zellen liegen und dass immer nur eine Zelle in einer Masche ihres Netzwerkes liegt.

Nebenbei sei hier noch erwähnt, dass die Lebern der Winterfrösche grösstentheils melanämisch sind. Schwarzbraune körnige Pigmentklumpen von verschiedener Grösse (Fig. 59p.) liegen in den Capillargefässen, welche häufig durch dieselben eine beträchtliche Erweiterung erfahren haben.

7. Frische Leberschnitte. Den Schluss der Leberuntersuchung mache man mit Schnitten von frischen Lebern. Wer in dem Besitze eines Doppelmessers ist, wird mit Leichtigkeit so dünne und doch grosse Schnitte erhalten können, dass man sowohl mit schwacher Vergrösserung die Acini als auch mit starker die einzelnen Gefässe, Gallengänge, Bindegewebe etc. untersuchen kann. Um mit einem Rasirmesser Schnitte anzufertigen spannt man das Leberstückchen über den Zeigefinger der linken Hand und schneidet an der Stelle der stärksten Spannung. Färbungen mit verschiedenen Farbstoffen besonders mit Hämatoxylin gelingen leicht, geben aber meistens nicht so gute Bilder wie bei den gehärteten Präparaten.

Sechszehntes Kapitel.

Die Nieren.

Auch die menschlichen Nieren sind wie die Leber complicirter zusammengesetzt als diejenigen vieler Thiere, z. B. der Nager, Hunde, Katzen etc., allerdings weniger in Bezug auf die feineren mikroskopischen Bestandtheile als auf die gröbere Anordnung dieser Theile. Ich will deshalb zunächst die einfachere Niere z. B. eines Kaninchens oder Meerschweinchens besprechen. Auf einem mitten durch das Organ gelegten Längsschnitte zeigt die Niere eine bohnenförmige Gestalt; an dem concaven Rande der Bohne, dem Hilus, sieht man den Ureter abgehen, welcher an seinem Ursprunge eine Erweiterung, das Nierenbecken, erkennen lässt. Die eigentliche Drüsensubstanz zerfällt schon für das blosse Auge in zwei verschiedene Abschnitte,

von welchen der eine, im Ganzen von kegelförmiger Gestalt, die innere und untere Partie einnimmt (Marksubstanz, Markkegel, subst. medullaris, conus medull.) und mit einem papillenartigen Fortsatz (Papilla renalis) in das Nierenbecken hineinragt, während der zweite sich schalenartig um die erstere herumlagert und deshalb die Rindensubstanz (Subst. corticalis) genannt wird. Sie wird selbst wieder von einer dünnen fibrösen Hülle umschlossen. An beiden Substanzen vermag schon das blosse Auge feinere Differenzirungen des Gewebes zu unterscheiden. Die Grenze zwischen beiden wird in der Regel durch einzelne Durchschnitte grösserer Gefässe genau bezeichnet, welche, wenn sie der Länge nach getroffen wurden, einen deutlich bogenförmigen Verlauf erkennen lassen (Arcus arteriosi s. venos. renales).

Die äusserste Schicht der Markkegel (Grenzschicht) besitzt ein regelmässig streifiges Aussehen, indem rothe und graue Streifen, welche sich verschieden weit nach der Papille zu verfolgen lassen, regelmässig mit einander abwechseln. Je weiter man nach der Mitte des Markkegels zu gelangt, desto mehr fliessen die Streifen in einander und es entsteht ein mehr gleichmässig graurothes Aussehen oder doch nur eine ganz feine rothe und graue Streifung, während die Papillen selbst bei den genannten Thieren fast stets gleichmässig weissgrau gefärbt erscheinen. — In der Rindensubstanz fallen zunächst graue durchscheinende strahlenförmige, also unten breitere, nach oben sich verschmälernde Streifen auf, welche mit denjenigen der Marksubstanz correspondiren und Markstrahlen genannt werden, ein Name, dessen erste Hälfte erst durch die mikroskopischen Verhältnisse erläutert werden wird. Die zwischen den Markstrahlen übrigbleibenden Theile der Rinde haben auf den Schnitten die Gestalt einer Pyramide mit abgestutzter Spitze und können deshalb Rindenpyramiden genannt werden. In ihnen erkennt man an recht bluthaltigen Nieren senkrecht in der Mitte zwischen zwei Markstrahlen aufsteigende rothe Gefässtreifchen und zu den Seiten derselben kleine rothe Pünktchen, die Malpighi'schen Körperchen der Niere. Zwischen ihnen liegt eine wie die Markstrahlen graue, aber nicht ganz so durchscheinende Substanz, die sich besonders bei der Betrachtung mit der Lupe in kleine Pünktchen oder unregelmässige Streifchen auflöst.

Schon diese dem blossen Auge zugänglichen Einzelheiten lassen vermuthen, dass die Niere einen sehr complicirten Bau hat und so

ist es auch in der That. Es ist ganz leicht, an Zupf- oder Schnittpräparaten frischer oder gehärteter Nieren sich zu überzeugen, dass die Niere zu den tubulösen Drüsen gehört, allein während man z. B. bei der Leber stets dieselben Drüsenbestandtheile isoliren kann, man mag zupfen von wo man will, sind bei der Niere sowohl die Kanälchen im Ganzen als auch ihre Epithelzellen an verschiedenen Orten ganz verschieden gebaut. Wenn man von den Papillenspitzen ausgeht, so trifft man zunächst auf grosse, mit weitem Lumen versehene Kanäle (Fig. 61D.), welche an der Papillenspitze in das Nierenbecken einmünden (Ductus papillares). Sie entstehen aus dem spitzwinkeligen Zusammenfluss kleinerer Kanälchen, sind also offenbar dazu bestimmt den Harn aus den übrigen Theilen zu sammeln, weshalb sie die Sammelröhrchen genannt werden. Das Epithel wird gebildet von scharf begrenzten, ganz regelmässig nebeneinander gelagerten und wenigstens in den grösseren Kanälchen cylinderförmigen Zellen mit einem ganz hellen durchsichtigen Zellenleib und grossen bläschenförmigen Kernen. Ausser diesen kommen mit nach oben hin zunehmender Häufigkeit die von Henle entdeckten schleifenförmig umbiegenden Kanälchen vor (Henle'sche Schleifen, Fig. 61C.), deren beide Schenkel nahezu parallel verlaufen und in einem stets nach der Papille zu gerichteten Bogen in einander übergehen. Die Zusammensetzung dieser beiden Schleifenschenkel zeigt ganz bedeutende Unterschiede. Der eine ist ganz dünn, sein Epithel hell und so flach, dass nur die Kernstellen stärker prominiren und dadurch das Lumen einen gewundenen Verlauf machen muss, der andere dagegen ist dicker, seine Epithelzellen sind grösser, mehr cylinderförmig und von einem dunkelen körnigen Aussehen. Nach Ludwig's Darstellung sitzen sie schiefwinkelig auf der Membrana propria auf und decken sich dachziegelförmig in der Richtung von dem Marke nach der Rinde zu. Theilungen kommen an den schleifenförmigen Kanälchen nicht vor.

Andere als die beschriebenen Formen der Harnkanälchen giebt es in der Marksubstanz nicht, aber auch in den Markstrahlen der Rinde kommen nur mit den eben geschilderten drei Formen übereinstimmende Röhrchen vor und daher erklärt sich der Name. Nur ein allerdings wichtiger Unterschied besteht; die Schleifenschenkel findet man wohl in der Rinde, aber nicht die Schleifen selbst; diese sitzen ausschliesslich in den Markkegeln. Eine neue, vierte Form

von Harnkanälchen trifft man erst wieder in den Rindenpyramiden an, nämlich grosse, weite Kanäle, welche sich zunächst durch ihren knäuelartig gewundenen Verlauf von den vorherigen, gerade gestreckt

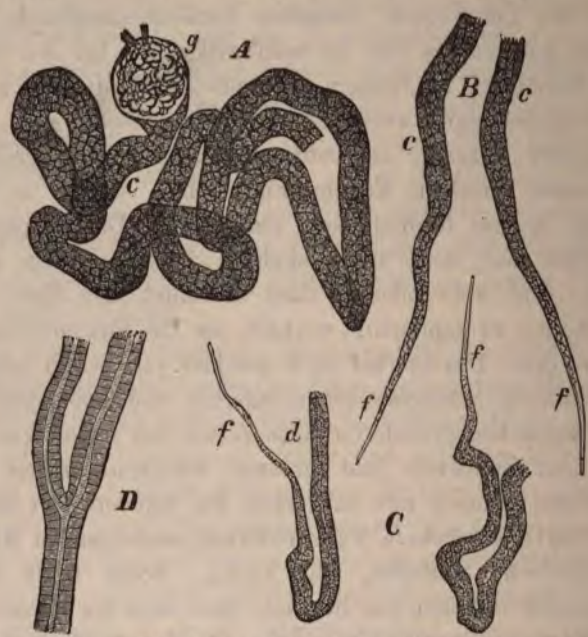

Fig. 61. Die verschiedenen Formen der Harnkanälchen des Meerschweinchens, durch Salzsäure isolirt; schwache Vergrösserung. A. Gewundenes Kanälchen c im Zusammenhang mit dem Glomerulus g, dessen zu- und abführendes Gefäss zu sehen ist. B. Uebergang der geraden Endstücke gewundener Kanäle c in die dünnen Schenkel f der Henle'schen Schleifen. C. Henle'sche Schleifen, f. dünne, d. dicke Schenkel derselben. D. Sammelröhrchen.

verlaufenden Kanälen unterscheiden und deshalb diesen Tubuli recti als Tubuli contorti (Fig. 61 A.) gegenübergestellt werden. Wegen des labyrinthischen Verlaufes dieser Kanälchen nennt Ludwig die ganzen Abschnitte der Niere, welche sie beherbergen, das Labyrinth. Aber sie haben auch noch andere Eigenthümlichkeiten. Ihr Epithel stimmt mit demjenigen der dicken Schleifenschenkel darin überein, dass es von dunkelem, körnigem Aussehen ist, es unterscheidet sich aber von demjenigen sämmtlicher anderen Kanälchen dadurch, dass es frisch keine scharfe Abgrenzung einzelner Zellen erkennen lässt, sondern aus einer Art von Protoplasmapulpe besteht, in welcher in ziemlich regelmässigen Abständen kleine runde Kerne vertheilt liegen. Erst wenn einige Zeit nach dem Tode verstrichen ist, oder wenn Härtungsflüssigkeiten eingewirkt haben, treten zarte Zellengrenzen zwischen den Kernen hervor.

Alle die angeführten Formen von Harnkanälchen hängen, wie ja schon a priori zu erwarten ist, untereinander zusammen und zwar in folgender Weise (Fig. 62.): Die Sammelröhren gehen durch fortgesetzte dichotomische Theilungen in immer feinere Aeste über, welche in den Markstrahlen der Rinde mit Hülfe eines ganz kurzen gewundenen Kanälchens (des Schaltstückes) in die dicken Schenkel der Henle'schen Schleifen übergehen, deren anderer, dünner Schenkel mit je einem gewundenen Harnkanal zusammenhängt. Es bleibt nun nur noch die Frage, was wird aus dem anderen Ende des gewundenen Kanals? Schon die Menge der durch die Nieren ausgeschiedenen Flüssigkeit lässt erwarten, dass bei ihr innigere Beziehungen zwischen den Drüsenkanälchen und dem Blutgefässsystem bestehen als bei anderen Drüsen und die mikroskopische Untersuchung kann keinen Zweifel darüber lassen, dass die vorher genannten Malpighi'schen Körperchen die zur Herstellung dieser Beziehungen bestimmten Gebilde sind. Sie bestehen nämlich zum wesentlichen Theile aus netzförmig anastomosirenden Blutgefässschlingen (daher Gefässknäuel, Glomeruli), welche sich aus 3—5 aus einem gemeinsamen zuführenden Gefässe (Vas afferens) hervorgehenden Hauptästen entwickeln, und wiederum zu ebensovielen Hauptästchen zusammenfliessen, welche ihrerseits ein abführendes Gefäss (Vas efferens) durch ihre Vereinigung entstehen lassen. Das abführende Gefäss hat ein kleineres Lumen als das zuführende, was daraus zu erklären ist, dass in Folge der starken Transsudation von Flüssigkeit aus dem Glomerulus weniger Masse abgeführt als zugeführt wird. Der Glomerulus wird von einer festen, den Tunicae propriae ähnlichen Hülle umschlossen, der Müller'schen oder Bowman'schen Kapsel, welche an ihrer inneren Oberfläche mit einem continuirlichen Zellenüberzug versehen ist, ebenso wie der Gefässknäuel, der also nicht frei in die Höhle der Kapsel hineinhängt.

Die vermuthete Verbindung nun zwischen diesen Gefässschlingen und den Harnkanälchen ist in der Weise hergestellt (Fig. 61 A.), dass die Müller'sche Kapsel eines jeden Glomerulus in ganz direkter und ununterbrochener Verbindung mit der Tunica propria eines gewundenen Kanales steht und dass umgekehrt jeder gewundene Kanal an seinem Ende mit einem Glomerulus zusammenhängt. So viele Glomeruli es in einer Niere giebt, so viele gewundene Kanäle giebt es auch. Das Epithel des gewundenen Kanales greift an der Uebergangsstelle in den Glomerulus, wo sich meist eine halsartige Ver-

engerung findet, auf dessen Wandung über, so dass es, allmählich sich verschmälernd, die Gestalt eines niedrigen Bechers besitzt, in dessen Höhle der Glomerulus hineinhängt. Diese Uebergangsstelle liegt stets derjenigen Stelle mehr oder weniger genau gegenüber, wo Vas afferens und efferens, welche meist nicht weit von einander entfernt liegen, die Kapsel durchbohren.

Es folgt aus dem Mitgetheilten, dass die Harnflüssigkeit folgenden complicirten Weg in der Niere zurückzulegen hat (Fig. 62.). Sie tritt an den Glomerulis aus dem Blute aus und kommt direkt in einen gewundenen Kanal, der sie in labyrinthischen Windungen durch die Rindenpyramide hindurchführt, bis er sie an einen dünnen Schenkel einer Henle'schen Schleife abgiebt, in welchem sie nach der Marksubstanz hinabsteigt (daher absteigender Schenkel). In dieser wendet sie sich durch die Schleife wieder nach oben und wird durch den dicken, aufsteigenden Schenkel wieder nach der Rinde, aber diesmal in einen Markstrahl zurückgebracht, tritt dann mittelst des Schaltstückes in eine Sammelröhre über und wird durch diese abermals nach der Marksubstanz geführt, nun aber, um dieselbe an der Papillenspitze zu verlassen und in den gemeinsamen abführenden Weg, den Ureter zu gelangen. Bemerkt sei noch, dass die Henle'schen Schleifen um so näher der Grenzschicht liegen, je näher der Kapsel die entsprechenden Glomeruli lagen, dass sie um so tiefer in die Marksubstanz hinuntersteigen, je näher der Marksubstanz ihre Glomeruli gelegen sind.

Von den Blutgefässen der Niere haben wir bereits erfahren, dass die grossen Arterien als Arcus renales an der Grenze von Rinde und Mark verlaufen, dass von ihnen Aeste senkrecht nach oben abgehen (Art. adscendentes, Fig. 62a.i.), welche mitten in den Rindenpyramiden zwischen den Markstrahlen gelegen sind. Da diejenigen Abschnitte des Nierenparenchyms, welche zwischen je zweien solcher Gefässe liegen, stets eine gleiche Zusammensetzung haben (in der Mitte einen Markstrahl und um denselben gewundene Kanäle) und ausserdem insofern eine secretorische Einheit darstellen, als die Sammelröhren für sämmtliche in diesen Abschnitten gelegenen gewundenen Kanäle in dem centralen Markstrahl verlaufen und sich in der Papille zu einem einzigen der Hauptsammelröhren, welche die Ductus papillares bilden, vereinigen, so hat man diese Abschnitte die Lobuli der Niere und dementsprechend die an ihren Grenzen liegenden Gefässe die Vasa interlobularia genannt.

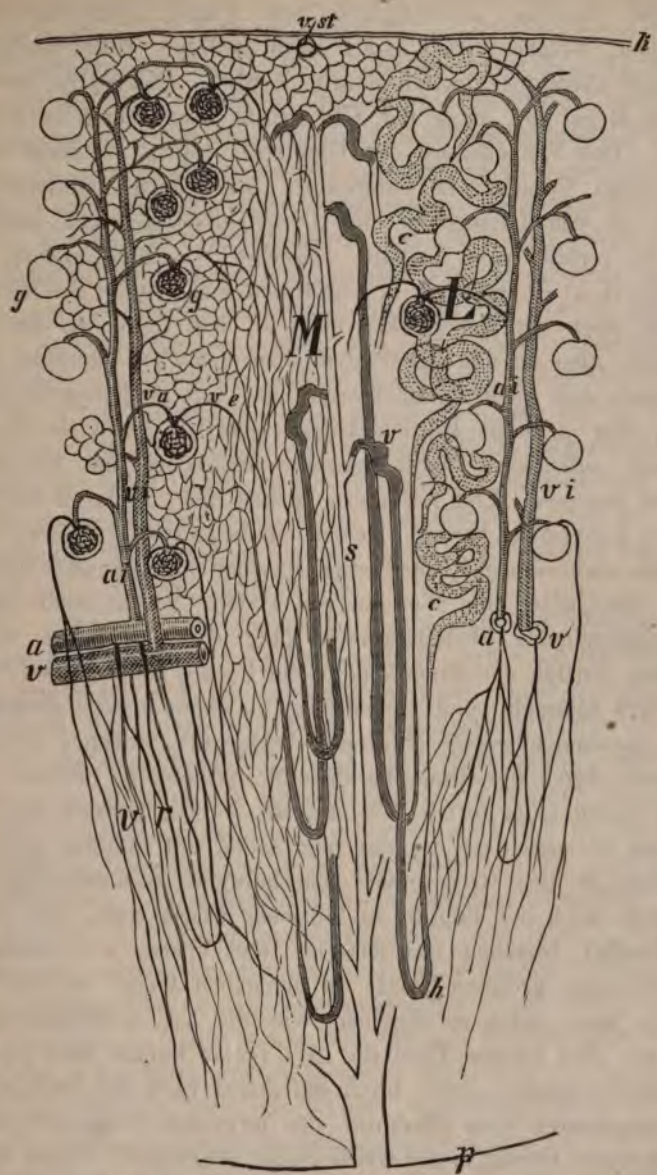

Fig. 62. Schema des Nierenbaues. Ein Nierenlobulus. k. Kapsel, p. Papille; M. Markstrahl, L. Labyrinth; a. Arcus arteriosi, v. Arc. venosi, theils längs-, theils quergeschnitten, a.i. Art. interlobulares, v.l. Venae interlob., v.a. Vasa afferentia, g. Glomeruli, v.e. Vasa efferentia, welche oben in die länglichen Maschen des Markstrahls sich auflösen, unten als Vasa recta in die Marksubstanz hinabsteigen, v.st. Querschnitt einer Vena stellata, welche sich aus den oberen runden Capillarmaschen sammelt, aus welchen in den tieferen Theilen die Aeste der Venae interlobulares hervorgehen; c. Tubuli contorti, h. Henle'sche Schleifen, v. Schaltstücke, s. Sammelröhren, v.r. Vasa recta. Alle Theile sind in der Breite viel stärker vergrössert als in der Länge; die Marksubstanz ist relativ sehr stark verkürzt gezeichnet.

Die Arteriae interlobulares nun tragen zahlreiche seitliche Aestchen, welche direkt oder nach wenigen Verzweigungen zu Arteriae afferentes von Glomerulis werden. Hierbei ist ihre Lage in der Regel so, dass der Glomerulus nach unten zu an ihnen hängt. Das Vas efferens der Glomeruli führt, trotzdem es sich aus einem Capillarnetz entwickelt, doch noch arterielles Blut, da ja in den Glomerulis eine Decarbonisation nicht stattfindet, und es verhält sich deshalb weiterhin wie jede andere kleine Arterie, d. h. es löst sich in Capillaren auf. Diese Auflösung geschieht aber der Regel nach nicht an dem Orte, wo das Gefäss entsteht, also in den Rindenpyramiden, sondern dasselbe wendet sich nach dem nächsten Markstrahl, um sich in diesem in schmale, lange, den geraden Harnkanälchen parallel gerichtete Capillarmaschen aufzulösen, deren einzelne Gefässchen nur ein geringes Caliber besitzen. Erst aus diesen gehen die Capillaren der umgebenden Labyrinthe hervor, welche ein bedeutend grösseres Caliber besitzen und zu engen, rundlichen Maschen mit einander verbunden sind. Sie bilden die Wurzeln von Venen, welche theils mit den Art. adscendentes übereinstimmen (Fig. 62 v. i.), theils, von den obersten Partien der Rinde, unter der Kapsel zu grösseren Stämmchen sich sammeln und sternförmig zu einem relativ grossen Gefässe zusammenfliessen (Stellulae Verheynii), welches seinerseits senkrecht durch die Rinde herabsteigt und wie die ersteren in die Arcus venosi (Fig. 62 v.) sich ergiesst. — Die Gefässe der Marksubstanz anlangend so erkennt man schon mit blossem Auge, dass dieselben in der Grenzschicht büschelweise zusammenliegen und senkrecht nach der Papille zu hinziehen (Vasa recta, Fig. 62 v. r.). Die Büschel bestehen aus Arterien und Venen, von welchen die ersteren zum grössten Theile in derselben Weise aus den Arcus renales nach unten zu abgehen, wie die Art. adscendentes nach oben zu. Ein kleiner Theil der Art. rectae kommt aber nicht aus den Arcus, sondern wird durch die direkt nach der Marksubstanz sich wendenden Vasa efferentia der untersten Glomeruli gebildet. Die zu einem Bündel in der Grenzschicht vereinigten Gefässe weichen je näher der Papille um so mehr pinselförmig auseinander und lösen sich endlich gänzlich in Capillaren auf. Die aus diesen sich sammelnden Venen liegen ebenfalls in den Gefässbündeln und entleeren sich in die Arcus venosi. Es giebt übrigens auch direkte

bogenförmige Anastomosen zwischen den Arteriae und Venae rectae, die man nicht mit den Henle'schen Schleifen verwechseln darf.

Es erübrigt jetzt noch die Beschreibung des Bindegewebes im Innern der Niere. Grössere Mengen von faserigem Bindegewebe kommen abgesehen von dem adventitiellen Bindegewebe der grösseren Gefässe in dem Inneren des Nierenparenchyms ebensowenig vor, wie im Innern der Leberacini. Aber ebenso wie dort erkennt man doch in den Balken des Netzwerkes, welches nach dem Auspinseln eines Schnittes übrig bleibt, ausser den Tunicae propriae und den Wandungen der Capillaren noch geringe Mengen von Bindegewebe mit eingelagerten Kernen, welche sich mit Sicherheit von den Capillarkernen unterscheiden lassen. Die Menge dieses Gewebes ist nicht in allen Theilen der Niere gleich, vielmehr ist die Papille durch ihren relativ reichlichen Bindegewebsgehalt ausgezeichnet. In der Rinde ist im Allgemeinen die Menge dieses interstitiellen Bindegewebes am geringsten, doch findet sich um die eigentliche, homogene Kapsel der Glomeruli stets auch noch eine nachweisbare Schicht von faserigem Bindegewebe.

Die erörterten mikroskopischen Verhältnisse der Nieren gelten im Wesentlichen für alle höheren Säugethiere sowie für den Menschen. Es unterscheidet sich die menschliche Niere ebenso wie die vieler Säugethiere nur dadurch von der beschriebenen einfachen Niere, dass sie aus einer Anzahl (15—20) von Abtheilungen besteht, von welchen jede einzelne mit der einfachen Niere gleichen Bau besitzt, weshalb sie auch als Renculus bezeichnet wird. Im fötalen Körper und noch bei Neugeborenen ist an der Oberfläche der menschlichen Niere die Grenze jedes Renculus durch eine Furche markirt, später sind dieselben so vollständig mit einander verwachsen, dass man nur ausnahmsweise ihre Grenze noch zu erkennen vermag. Auf einem Durchschnitte durch die menschliche Niere sieht man von dem gemeinsamen Nierenbecken aus die sog. Nierenkelche abgehen, in welche je eine Papille eines Renculus hineinragt, welche also dem Becken der einfachen Niere entsprechen. Jeder Markkegel ist nach oben und an den Seiten von Rindensubstanz umgeben, von welcher der obere Theil mit demselben Theil der benachbarten Renculi zusammen die Rinde im engeren Sinne bildet, während die seitlichen Theile der benachbarten Renculi verwachsen sind und die Markkegel von einander trennen, also für die ganze Niere eigentlich nicht mehr Rindensubstanz bilden, obwohl sie denselben histologischen Bau besitzen.

Man hat ihnen deshalb einen eigenen Namen als Septa s. Columnae Bertini gegeben. Wenn auch diese Septa in der vollständig ausgebildeten Niere ganz einheitliche Gebilde zu sein scheinen, so sind sie es in Wirklichkeit, wie aus ihrer Entstehung von selbst hervorgeht, doch nicht, denn ihre eine Hälfte gehört gemäss ihrer histologischen Zusammensetzung zu dem einen Markkegel, die andere Hälfte zu dem anderen. An den Nieren von Embryonen und selbst noch von Neugeborenen ist die Verwachsungsstelle, also die Grenzlinie für das Gebiet jedes Renculus noch deutlich zu erkennen.

Präparate.

1. Isolirte Harnkanälchen der Meerschweinchenniere (Fig. 61). Man lege erbsengrosse Stückchen von Rinden- und Marksubstanz einer Meerschweinchenniere für 10—12 Stunden in reine Salzsäure (der Pharmak. germ.), wasche dann mit destillirtem Wasser tüchtig aus und lasse die Stückchen in diesem noch 12—24 Stunden liegen. Während sie in der Salzsäure etwas geschrumpft waren, quellen sie nun in dem Wasser stark auf und fallen ganz leicht auseinander. Man breche nun mit einer Pincette ein Stückchen von Hirsekorngrösse von einem der grösseren Nierenstücke ab, bringe es in einen Tropfen Wasser und isolire die Harnkanälchen dadurch, dass man mit dem Zeigefinger der rechten Hand an die eine Schmalseite des mit der Linken in die Höhe gehaltenen Objectträgers mehrmals kräftig aufklopft, oder dadurch, dass man mit der Präparirnadel, möglichst ohne das Präparat zu berühren, in dem Wassertropfen so lange hin und her fährt, bis man schon mit blossem Auge die isolirten Harnkanälchen als feine Fädchen erkennt. Es trägt zur Deutlichkeit des Bildes wesentlich bei, wenn man dem Wasser ein kleines wenig Jodlösung hinzufügt, wodurch die sämmtlichen Kanälchen gelblich gefärbt werden.

a) In den Präparaten aus der Rindensubstanz hat man vor allem Gelegenheit, sich von dem Zusammenhange der Glomeruli mit den gewundenen Kanälchen zu überzeugen (Fig. 61 A.). Es lösen sich zwar stets viele Glomeruli ab, aber eine Anzahl bleibt doch auch im Zusammenhange mit den Kanälchen, welche selbst da, wo sie sich losgelöst haben, doch noch die becherförmige Gestaltung ihres Epithels erkennen lassen. Die Glomeruli sind, abgesehen von den deutlich sichtbaren Capillarschlingen, auch leicht an der von dem Blute herrührenden gelblichen Farbe zu erkennen. Oft sind Vas afferens und efferens dem Harnkanal gegenüber deutlich sichtbar. Ferner sieht man die Windungen der gewundenen Kanäle oft in grosser Ausdehnung und endlich den Uebergang dieser in die absteigenden dünnen Schenkel der Henle'schen Schleifen (Fig. 61 B.). In ihrem letzten Theile verlaufen die gewundenen Kanäle immer eine Strecke weit gerade und gehen dann schneller oder allmählicher in den dünnen Kanal über. Dichotomisch sich verästelnde Kanälchen sind in den Rinden-Präparaten seltener zu sehen.

b) Die Marksubstanz zeigt dagegen die Vereinigungen der Sammelröhren

um so besser, je näher der Papille das Präparat entnommen wurde, weil grade in der Papille die Kanälchen sehr schnell zu immer grösseren zusammenfliessen. An dem deutlich hervortretenden Lumen sind diese Kanälchen sofort zu erkennen (Fig. 61 D). Die Henle'schen Schleifen (Fig. 61 C.) findet man reichlicher in den oberen Partien der Markkegel; sie sind kenntlich an dem verschiedenen Kaliber, so wie an der scharfen Umbiegung (Schleife) der beiden nahezu parallel verlaufenden Schenkel. Man muss besonders auch den letzten Punkt bei der Diagnose wohl beachten, da es ja leicht passiren kann, dass beim Zerzupfen irgend welche Stücke von beliebigen Harnkanälchen eine ähnliche bogenförmige Schleife bilden. Der Unterschied zwischen den Epithelien der beiden Schenkel in Bezug auf ihre Durchsichtigkeit ist auch an den Salzsäure-Präparaten noch deutlich zu erkennen.

2. Isolirte Zellen der verschiedenen Harnkanälchen. Kleine Stückchen möglichst frischer menschlicher oder thierischer Nieren bringt man in 5 procentige Lösung von neutralem chromsaurem Ammoniak; schon nach 24 Stunden oder nach beliebig langer Zeit kommen die Stückchen, nachdem sie abgewaschen wurden, für 1—2 Tage in destillirtes Wasser und werden dann in Kali acet. zerzupft. Am besten nimmt man wieder die einzelnen Abschnitte (Rinde, oberer Theil des Marks, Papille) getrennt vor.

3. Injicirte Niere. Die sämmtlichen Gefässe sowohl von thierischen wie menschlichen Nieren können leicht von der Art. renalis aus mit beliebiger Masse injicirt werden. Man muss sich nur vor Anwendung zu starken Druckes hüten und wenn man einen starken Widerstand spürt sofort die Injection unterbrechen, weil sonst leicht die Glomeruli reissen und dadurch die Injectionsmasse in die gewundenen Harnkanälchen hineingelangt. Einen guten Anhaltspunkt für die Beurtheilung der Ausdehnung der Injection geben die Stellulae Verheynii der Nierenoberfläche, welche sich erst füllen können, wenn Glomeruli und Capillaren bereits grösstentheils gefüllt sind. Selbstinjection der Nierengefässe mit Anilinblau siehe Seite 41. — Die Schnitte werden in Glycerin untersucht oder noch besser in Balsam eingebettet. Hat man blaue Injectionsmasse gewählt, so färbe man vor dem Einlegen in Balsam mit Carmin; bei rother Injectionsmasse Färbung in Haematoxylin (sehr zu empfehlen).

a) Längsschnitte (Fig. 63), d. h. solche, welche dem Verlaufe der graden Harnkanälchen, der am besten an der Richtung der Markstrahlen erkannt wird, parallel gerichtet sind. Den Schnitt mit einem Rasirmesser durch Rinde und Mark zu gleicher Zeit zu machen erfordert schon einige Uebung, ganz leicht gelingt es mit einem Doppelmesser.

In der Rinde (Fig. 63 A.) sieht man die nach der Oberfläche zu immer schmäler werdenden, aus parallel nebeneinander verlaufenden Harnkanälchen gebildeten Markstrahlen mit ihren langen schmalen Capillarmaschen und die Labyrinthe mit Glomerulis, von denen immer eine gewisse Zahl die Vasa afferentia, eine geringere Zahl zugleich auch die efferentia erkennen lässt, mit den rundlichen, engeren, aus dickeren Gefässen gebildeten Capillarmaschen und mit den gewundenen Kanälen. Da die Windungen der letzteren nicht in einer und derselben Ebene liegen, sondern ein Knäuel bilden, so sind sie vielfach durchschnitten und demnach theils auf dem Querschnitte (runde Lumina), theils auf Schrägschnitten (ovale Lumina), theils auch auf gewisse Strecken

hin im Längsschnitt zu sehen. Häufig trifft man Arteriae adscendentes auf längere Strecken hin, von denen man dann seitlich die schliesslich zu den Glomerulis führenden Aeste abgehen sieht. Unter der Bindegewebskapsel hie und da Abschnitte der Venensterne, welche stets von gewundenen Kanälen umgeben sind; Glomeruli kommen nicht bis an die Kapsel heran.

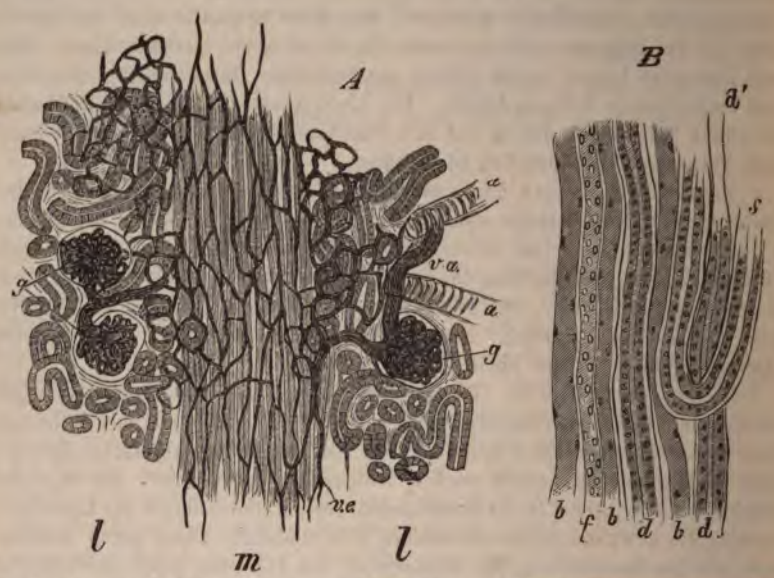

Fig. 63. Längsschnitte von einer menschlichen Niere. A. Aus der Rinde, injicirt, m. Markstrahl mit geraden Kanälchen und langen Capillarmaschen, l. Labyrinthe mit gewundenen Kanälen, runden Capillarmaschen und Glomerulis g, rechts bei a zwei Aeste der Art. interlobul., v. a. Vas afferens, v. e. Vas efferens des Glomerulus. $^{40}/_{1}$. B. Aus dem Marke. b. Blutgefässe, f. ein dünner Schleifenschenkel, s. Schleife, d. dicke Schleifenschenkel, bei d' die Membr. propria eine Strecke weit isolirt. $^{115}/_{1}$.

Die Grenzschicht der Marksubstanz lässt die Bündel der Vasa recta, dazwischen längs verlaufende Harnkanälchen erkennen; weiter abwärts Vorherrschen der Capillaren. Henle'sche Schleifen (Fig. 63 B), sowie die Theilungsstellen der Sammelröhren sind schlecht zu sehen, weil sie durch die zahleichen Blutgefässe zu sehr verdeckt werden. Zwischen Rinde und Mark hier und da ein Schnitt durch die Arcus renales.

b) Von Querschnitten, d. h. solchen Schnitten, welche senkrecht zu dem Verlaufe der graden Harnkanälchen gerichtet sind, muss man mindestens vier verschiedene anfertigen. Sie eignen sich besonders zur Untersuchung des Bindegewebes durch Ausschütteln oder Auspinseln.

1. Von der Rinde dicht unter der Kapsel. Hier sieht man fast nur gewundene Harnkanäle, wie auf dem Längsschnitte in der allerverschiedensten Weise durchschnitten, und Glomeruli.

2. Von der Rinde dicht über der Grenzschicht (Fig. 64 A.). Bei diesen Schnitten wird die Stelle der Markstrahlen durch einen rundlichen Haufen von ganz gleichmässig quer durchschnittenen, ziemlich dünnen Harnkanälchen an-

gedeutet, welche allerseits von ganz unregelmässig durchschnittenen, breiten, gewundenen Kanälen umgeben werden, zwischen welchen wiederum Glomeruli gelegen sind. Mitten zwischen den Durchschnitten der Markstrahlen sieht man auf allen Seiten einzelne Durchschnitte durch Arteriae adscendentes. Grade diese Schnitte lassen am besten eine Zusammensetzung des gesammten Parenchyms aus einzelnen, ganz gleichmässig zusammengesetzten Abschnitten (Lobuli) erkennen, denn man kann die ganze Schnittfläche in kleine eckige Figuren eintheilen, welche alle im Centrum den Durchschnitt eines Markstrahls, um diesen herum einen Kranz von gewundenen Kanälen mit Glomerulis zeigen. An denjenigen Stellen, wo diese Querschnitte der Lobuli sich berühren, sieht man Querschnitte der Arteriae adscendentes, welche deswegen auch Art. interlobulares genannt werden. Wenn auch gar keine scharfe Grenze zwischen den Lobulis vorhanden ist, so sind sie doch wie die Acini der Leber secretorische Einheiten, denn alle gewundenen Kanäle eines Läppchens hängen nur mit den Kanälchen des centralen Markstrahles, nicht mit denen benachbarter Lobuli zusammen.

3. Die Grenzschicht zeigt an Querschnitten den Bündeln der Vasa recta entsprechend ähnliche rundliche Haufen von Gefässquerschnitten, wie im vorigen Präparate die Markstrahlen Querschnitte von Harnkanälchen zeigten. Diese letzteren liegen hier allerseits um die Gefässbündel herum, woraus hervorgeht, dass ihre anscheinend bündelförmige Anordnung auf Längsschnitten nur eine Eigenthümlichkeit dieser Schnitte ist, aber nicht der Ausdruck eines wirklichen Structurverhältnisses.

4. Während die Durchschnitte der Harnkanälchen an der Grenzschicht nur geringere Unterschiede im Caliber erkennen lassen, treten diese dagegen an Querschnitten durch die Papille um so deutlicher hervor (Fig. 64 B.). In gewissen ziemlich regelmässigen Entfernungen erscheinen grosse Querschnitte durch

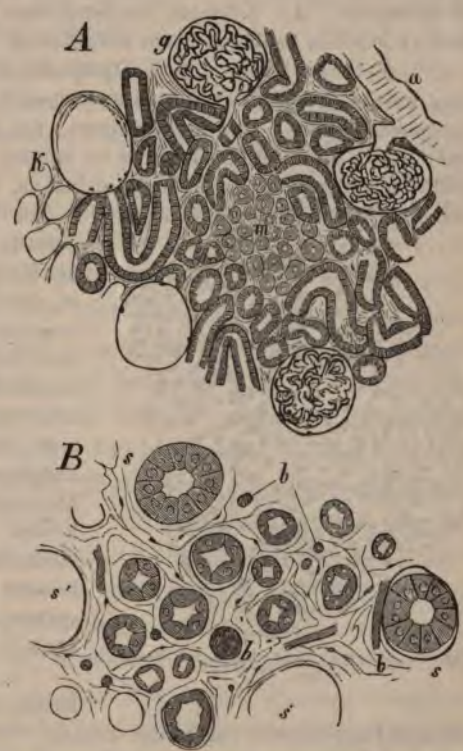

Fig. 64. Querschnitte einer menschlichen Niere. A. Aus der Rinde, m. querdurchschnittener Markstrahl, a. Arteria adscendens mit Vas afferens, g. Glomeruli, bei k. leere Kapsel eines solchen, an welcher man einige Kerne sieht, daneben leere Tunicae propriae. $^{35}/_{1}$. B. Aus dem Marke. s. Sammelröhren, bei s' die leere Membr. propria derselben. In der Mitte dünnere und dickere Schleifenschenkel, b. Blutgefässe. $^{200}/_{1}$.

die Hauptäste der Sammelröhren, mit weitem Lumen und kurzcylindrischem Epithel; zwischen diesen kleinere Durchschnitte, von welchen ein Theil grosses körniges Epithel und nur ein verhältnissmässig kleines Lumen (aufsteigende Schleifenschenkel), ein anderer ein ganz dünnes helles Epithel und ein relativ grosses Lumen besitzt (absteigende Schleifenschenkel). Endlich finden sich auch noch zahlreiche Querschnitte durch kleine Blutgefässe. An Pinselpräparaten erkennt man den grösseren Reichthum der Papille an intertuberlärem Bindegewebe.

4. Nicht injicirte gehärtete Niere. Diese Präparate geben eine bessere Uebersicht über die Anordnung der Harnkanälchen, da dieselben gar nicht durch die wenig hervortretenden Blutgefässe verdeckt werden. Auch hier mache man wieder die verschiedenen unter 3) angegebenen Längs- und Querschnitte. Ganz besonders empfehlenswerth ist eine Färbung sowohl der unveränderten wie der ausgepinselten Präparate in Haematoxylin. Die graden Kanälchen färben sich lebhafter blau als die gewundenen, weil sie zahlreichere Kerne enthalten. Zu beachten die gleichfalls sehr zahlreichen Kerne der Glomeruli. An gefärbten Längsschnitten durch die Marksubstanz sind die Henle'schen Schleifen leicht aufzufinden.

5) Frische Niere. a) Zupfpräparate frischer Nieren, am besten solcher, welche je nach der Temperatur schon 1 bis mehrere Tage dem Körper entnommen wurden, sind sehr geeignet, um die Tunicae propriae der Harnkanälchen in grösserer Ausdehnung zu isoliren. Die schon etwas gelockerten Epithelien fallen beim Zerzupfen ganz heraus, so dass der leere und etwas zusammengefallene Schlauch zurückbleibt. Am besten gelingt die Isolation auf grössere Strecken an den Kanälchen des Markes. Ausserdem übe man sich in der Erkennung der Glomeruli, der verschiedenen Formen der Harnkanälchen resp. ihres Epithels, wozu selbstverständlich möglicht frische Präparate nothwendig sind. Man versäume dabei nicht, den Präparaten etwas verdünnte Essigsäure zuzusetzen, damit man sich überzeuge, welche grossen Mengen von Kernen an den normalen Glomerulis vorhanden sind (Fig. 65). Es ist dies besonders in Rücksicht auf etwaige spätere Untersuchungen von pathologischen Nieren von Wichtigkeit.

Fig. 65. Glomerulus, frisch, mit Essigsäure. $^{200}/_{1}$.

b) Schnitte durch frische Nieren können mit dem Rasirmesser oder besser mit dem Doppelmesser angefertigt werden. Von der Rinde eignen sich vorzugsweise Längsschnitte, da es hauptsächlich darauf ankommt, gewundene und grade Kanälchen von einander unterscheiden zu lernen, um später eventuelle pathologische Veränderungen an einem von beiden erkennen zu können. Wenn man etwa eine Niere mit Kalkinfarct der Papillenspitzen zur Verfügung hat, so möge man nicht versäumen, einen Längsschnitt durch dieselbe zu

machen, weil der Kalk sich ausser in der Wand der Sammelröhren auch in derjenigen der Henle'schen Schleifen ablagert, welche dadurch auf's deutlichste sichtbar werden.

Siebzehntes Kapitel.

Männliche Geschlechtsorgane.

Von den männlichen Geschlechtsorganen sollen die beiden grossen Drüsen, Hoden und Prostata besprochen werden.

a) Hoden.

Das Secret des Hodens, das Sperma, enthält als hauptsächlichste morphologische Bestandtheile die Samenfäden oder, nach älterer Ausdrucksweise, Samenthierchen (Spermatozoen, Zoospermien). Es sind das eigenthümliche kleine Gebilde mit einem bei den verschiedenen Thierspecies verschieden gestalteten Vordertheile, dem Kopfe und einem langen dünnen fadenförmigen Anhang, dem Schwanze. Beim Menschen und den höchsten Thieren hat der Kopf meistens die Gestalt eines ovalen Plättchens, welches z. B. bei den Meerschweinchen (Fig. 66b.) und Kaninchen relativ gross, eiförmig gestaltet und von einer zarten Contour begrenzt ist, beim Menschen aber kleiner ist und eine einer Eichel ähnliche Gestalt besitzt, nebst einem lebhaften, fast fettartigen Glanz des hinteren dickeren Theiles (Fig. 66a.). Diese Gestalt zeigen die Körperchen allerdings nur, wenn sie von der Fläche gesehen werden, bei der seitlichen Ansicht sind auch die Köpfe der Kaninchen- und Meerschweinchen-Spermatozoen dunkel contourirt, aber ganz schmal, fast stäbchenförmig, während die menschlichen dann ein mehr birnförmiges Aussehen besitzen, aber allerdings auch viel schmäler erscheinen. Schweigger-Seidel hat zuerst darauf aufmerksam gemacht, dass zwischen dem Kopfe und Schwanze noch ein Abschnitt vorhanden ist, von ihm das Mittelstück genannt, welcher an dem ausgebildeten Spermafaden bald von langer, stäbchenförmiger, bald von kugelförmiger etc. Gestalt ist und auf welches ich bei der Besprechung der Samenfäden-Entwickelung zurückkommen muss. Die lebenden Samenfäden lassen, wenn sie in genügend dünner Flüssigkeit suspendirt sind, eine lebhafte Bewegung erkennen, welche

so sehr an eine selbständige thierische erinnert, dass die ersten Untersucher sich dadurch zu der Annahme verführen liessen, dass sie besondere Thierchen (Samenthierchen) vor sich hätten. Die Bewegung, welche durch Schwingungen des Fadens hervorgebracht wird, ist eine ganz unregelmässige; bald treibt sie den Kopf gerade nach vorn, bald biegt er zur Seite, bald geschieht die Vorwärtsbewegung fast sprungförmig etc. Wenn die Gebilde am Absterben sind, bemerkt man oft nur noch ein leises Hin- und Herzittern der Schwänze, welches nicht mehr genügt den Kopf mitzubewegen.

Ueber die Bedeutung der Samenfäden giebt ihre Entwickelungsgeschichte schnellen Aufschluss. In den Hodenkanälchen findet sich eine grosse Anzahl von runden Zellen (Fig. 66e.), welche zum Theil einkernig und kleiner, zum Theil mehrkernig (12—20 Kerne) und entsprechend grösser sind. Sie sind die Bildungsstätten für die Samenfäden und werden deshalb auch Spermatoblasten genannt. Die Entwicklung geschieht nach der übereinstimmenden Angabe aller Untersucher in der Weise, dass jeder Kern einer solchen Zelle sich in den Kopf eines Spermatozoen umwandelt (Fig. 66d.), so

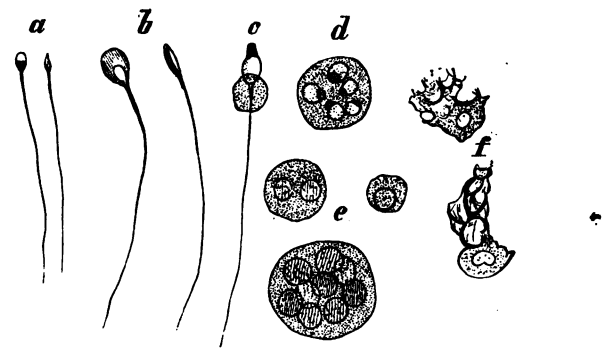

Fig. 66. Samenfäden und Zellen der Samenkanälchen. a. Ausgebildete Fäden vom Menschen, b. solche vom Meerschweinchen in Flächen- und Seitenansicht, c. Samenfaden in der Entwickelung, Kopfklappe noch wenig entwickelt, d. mehrkernige Samenzelle, deren Kerne schon deutliche Kopfklappen besitzen, e. ein- und mehrkernige Spermatoblasten, f. Stützzellen; c.—f. vom Meerschweinchen, a.—e. frisch, f. mit 33 pCt. Kalilauge. $^{300}/_{1}$.

dass also jede Zelle so viele Samenfäden liefert, wie sie Kerne enthält. Nur darüber besteht noch Differenz, ob der Schwanz ebenfalls ein Produkt des Kernes sei, oder ob er unabhängig von demselben von dem Zellenprotoplasma hervorgebracht werde. Mag dem sein wie ihm wolle, jedenfalls tritt später der zum Kopf umgewandelte Kern an der einen Seite, der Schwanz an der entgegen-

gesetzten hervor, so dass zwischen beiden noch der übrige Leib der Zelle (Fig. 66c.), oder bei den vielkernigen Zellen ein aliquoter Theil desselben als eine körnige klumpige Kugel vorhanden ist — die Anlage des Mittelstücks. Im Verlaufe der weiteren Entwicklung nimmt dieses Stück immer mehr an Grösse ab, bis es die Gestalt des normalen Mittelstücks erreicht hat. — Es kann danach nicht zweifelhaft sein, dass die Samenfäden unter die Zellen eingereiht werden müssen, wenn auch als eigenthümlich umgewandelte Zellen, und zwar speciell als einwimperige unter die Flimmerzellen, da der Schwanz doch im Grunde nicht wesentlich von den Wimpern der Flimmerzellen verschieden ist. Besonders interessant ist in dieser Beziehung, dass auch bei den Samenfäden, wie bei den Flimmerzellen die vor kurzem zum Stillstand gekommene Bewegung durch Zusatz verdünnter Alkalilaugen von neuem angefacht werden kann.

Wenn man die Samenflüssigkeit aus den Samenbläschen entnommen hat, so findet man ausser den Samenfäden auch noch eine wechselnde Menge von eckigen Zellen, welche häufig bräunliche Pigmentkörnchen enthalten. Daneben eigenthümlich gallertige, unregelmässig gestaltete, oft zu grossen Haufen vereinigte Massen, welche in der Regel viele Samenfäden einschliessen. Diese Gallerte bildet sich erst nach dem Tode aus dem Inhalte der Samenbläschen und verschwindet nach einiger Zeit auch wieder. —

Der Hoden gehört, wie man sich ohne weiteres an frischen Präparaten überzeugen kann, zu den tubulösen Drüsen, denn es lassen sich mit den Fingern oder einer Pincette lange, makroskopisch sichtbare Kanälchen aus dem Parenchyme isoliren. Diese Hodenkanälchen besitzen eine sehr dicke Wandung (Fig. 67), welche aus zwei Abtheilungen besteht, einer inneren Tunica propria, welche ganz mit den entsprechenden Häuten anderer Drüsen übereinstimmt, und einer dicken, aus fasrigem Bindegewebe gebildeten äusseren, der Tunica fibrosa, welche lange spindelförmige Zellen enthält, die in der Längsrichtung der Kanälchen gelagert sind. Das Lumen dieser Hodenkanälchen ist fast ganz ausgefüllt von den schon vorher besprochenen runden Spermatoblasten, welche jedoch nicht bis an die Membrana propria heranreichen, sondern von ihr durch eine Schicht eigenthümlicher Zellen, der eigentlichen Epithelzellen (Fig. 66 f.), getrennt sind, welche man erst in jüngster Zeit genauer kennen gelernt hat, deren Bedeutung ebensowenig wie ihre Be-

ziehung zu den Spermatoblasten bis jetzt hinreichend genau bekannt ist. Nur an derjenigen Seite, welche der Membran zugekehrt ist, haben diese im Ganzen länglichen Zellen eine scharfe grade Seitenbegrenzung, an allen anderen sind ihre Contouren unregelmässig, zackig; es gehen kleine Ausläufer von den Zellen ab, welche sich entweder mit ähnlichen der Nachbarzellen verbinden, und so ein zackiges Netzwerk bilden, oder nach dem Lumen gerichtet sind und hier kleine rundliche Recessus, kleine Körbchen bilden, in welchen, ebenso wie in den durch die Anastomosen gebildeten Maschenräumen Spermatoblasten gelagert sind. Nach Merkel soll das ganze Lumen der Kanälchen von einem anastomosirenden Zellenausläufernetz durchsetzt sein. Dieses räumlichen Verhältnisses der Spermatoblasten zu den anderen Zellen wegen hat man letztere Stützzellen genannt; nach einer anderen Bezeichnung Fusszellen, weil der nach der Membran zu gerichtete Theil häufig wie der Fuss z. B. einer Vase gestaltet erscheint. Aus der Einlagerung der runden Zellen in das Netz der Stützzellen ist es erklärlich, dass man letztere auf Schnitten schwer sieht; am besten sind sie durch Maceration kleiner Hodenstückchen der Untersuchung zugänglich zu machen. Ausser diesen Zellen trifft man im Innern secretionsfähiger Hodenkanälchen stets auch eine grosse Menge von mehr oder weniger ausgebildeten Samenfäden an.

Die Hodenkanälchen, welche grösstentheils blind enden, haben einen sehr geschlängelten Verlauf, ähnlich den gewundenen Harnkanälchen der Nierenrinde und sind deshalb an einem Schnitte durch den gehärteten Hoden in der allerverschiedensten Weise, quer-, schräg- oder längsdurchschnitten. Zwischen den Wandungen derselben findet man ein reichliches bindegewebiges Zwischengewebe, welches sich an vielen Stellen durch seine zarten Fasern, seine reichliche homogene Grundsubstanz mit spindelförmigen Zellen aus-

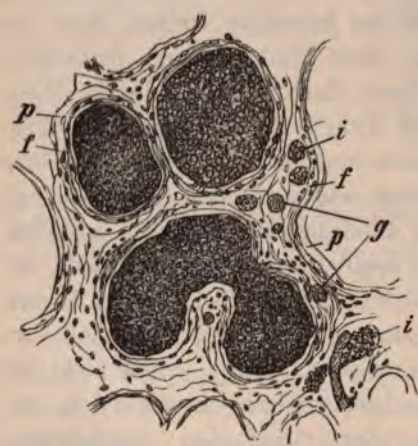

Fig. 67. Menschlicher Hoden, Schnitt, mit Hämatoxylin, f. Tunica fibrosa, p. T. propria, g. Gefässe, i. interstitielle Zellenhaufen mit Pigment. $^{80}/_{1}$.

zeichnet, wodurch es sich mehr dem Schleimgewebe nähert, wie man es bei älteren Embryonen findet. In diesem Gewebe liegen zahlreiche Gefässe, welche nach Ludwig und Tomsa von Lymphscheiden umgeben sind, welche man freilich nur nach guter Injection der Lymphgefässe sehen kann. Endlich kommen auch in dem intertubulären Gewebe noch eigenthümliche Haufen von grossen Zellen mit bläschenförmigen Kernen und grossen Kernkörperchen vor, von denen man nicht recht weiss, was sie sind und was sie da sollen. Einige halten sie für Epithelzellen, die vielleicht zum Ersatz von Hodenkanälchen bestimmt sind, andere für Haufen endothelioider Bindegewebszellen. Sie sind häufig mit rothbraunen Pigmentkörnchen vollgestopft, welche sich ausserdem häufig auch in den Stützzellen der Hodenkanälchen vorfinden. — Die Samenkanälchen sind bündelweise durch bindegewebige Scheidewände, die Septula testis von einander getrennt, welche von dem Corpus Highmori aus nach der Albuginea der gegenüberliegenden Oberfläche ziehen und ebenso wie diese aus einem derben grobfaserigen Bindegewebe sich zusammengesetzt erweisen. Sobald die Samenkanälchen in dieses derbe Bindegewebe des Corpus Highmori oder Mediastinum eingetreten sind, verlieren sie ihre eigene Wandung, indem sie sich zugleich zu dem sog. rete testis vereinigen.

Präparate.

1. Lebende Spermatozoen erhält man in grosser Menge, wenn man den frischen Nebenhoden eines Kaninchens oder Meerschweinchens einschneidet und den auf die Schnittfläche hervortretenden weisslichen Saft in dünner Kochsalzlösung ausbreitet. Viele der Spermatozoen sind noch nicht vollständig ausgebildet, denn sie tragen zwischen Kopf und Schwanz, oft in einiger Entfernung von ersterem noch kleine kugelige Anhänge — Reste des Leibes der Bildungszelle. Hat man sich lange genug an dem ergötzlichen Gewimmel erfreut, so setze man a) destillirtes Wasser zu, welches alsbald viele der Samenkörperchen veranlassen wird, ihre Schwänze ösenförmig oder peitschenförmig umzukrümmen.

b) Um die Einwirkung von Laugen auf die zur Ruhe gekommene Bewegung zu studiren, setzt man an die Seite des Deckgläschens eines mit Kochsalzlösung zubereiteten Präparates ein kleines Tröpfchen verdünnter Natronlauge, welches man bloss durch Diffusion langsam eindringen lässt. Wenn man nun das Präparat in der Nähe des eindringenden Natrons untersucht, wird man eine Zone finden, wo Bewegung stattfindet; weiter nach dem Rande zu werden die Körperchen durch die Lauge zerstört.

2. Spermatoblasten und Entwicklungsformen der Samen-

fäden (Fig. 66 c—e). Für diese Untersuchung sind die Samenfäden der Meerschweinchen ganz besonders gut geeignet, weil dieselben, wie Fig. 66 b. c. d. zeigt, einen eigenthümlichen Aufsatz an ihrem Kopfe tragen, die sogen. Kopfklappe, welche anfänglich als ein dunkelglänzender stumpfkegelförmiger Ansatz erscheint, später aber sich ganz um den eigentlichen Kopf herumlegt und demselben die mächtige Grösse verleiht. Die Erkennung der Umwandlung der Kerne der Spermatoblasten in die Köpfe der Samenfäden wird durch das Auftreten dieser charakteristischen Kopfklappe vorzugsweise erleichtert.

Ein Stückchen des Meerschweinchenhodens wird frisch in Kochsalzlösung sorgfältig zerzupft. Ein- und mehrkernige Spermatoblasten schwimmen in der Flüssigkeit in grosser Zahl umher, an welchen man alle Stadien der Umbildung der Kerne erkennen kann, dazwischen Samenfäden, welche theils beinahe vollständige Ausbildung erlangt haben, theils in der Bildung begriffen sind, entweder nur noch einen kugeligen Anhang hinter dem Kopfe tragen oder gar überhaupt noch mit dem Kopfe in der Zelle stecken und nur den Schwanz, welcher übrigens bereits schwingende Bewegungen macht, hervorstehen lassen. Häufig auch sieht man mehrkernige Zellen, aus welchen eine den Kernen entsprechende Anzahl sich bewegender Fäden hervorsehen. Endlich sieht man ganze Hodenkanälchen mit ihrer Wandung und ihrem vorzugsweise aus Spermatoblasten und Samenfäden bestehenden Inhalte.

3. Stützzellen des Hodens (Fig. 66 f.). Zu ihrer Isolirung können die verschiedenen Macerationsflüssigkeiten angewendet werden. Am einfachsten und schnellsten ist aber auch hier wieder die Maceration mit 33 procentig. Kalilauge. Kleine Stückchen eines frischen Hodens bleiben 15—20 Minuten in derselben liegen und werden dann in einem Tropfen derselben Lauge zerzupft. Bei einigem Suchen wird man ausser den runden Zellen auch die unregelmässigen Stützzellen finden, wie sie in Fig. 66 f. vom Meerschweinchen abgebildet sind.

4. Hodenkanälchen im natürlichen Zusammenhang und interstitielles Hodengewebe (Fig. 67). Ein mit Müller'scher Flüssigkeit und Alcohol gehärteter Hoden wird mit Gummi-Glycerin schnittgerecht gemacht. Die Schnitte können mit Vortheil durch Haematoxylin gefärbt werden. Verschiedenartige Durchschnitte durch die Kanälchen, intertubuläres Bindegewebe, Gefässe, interstitielle Zellenhaufen mit Pigment oder Fett. Am Rande ist vielleicht auch an einem besonders dünn geschnittenen Kanälchen eine oder die andere Stützzelle zu sehen. Die fibröse Kapsel der Samenkanälchen leicht zu erkennen, die Tunica propria erscheint als feiner heller Streifen zwischen ihr und den Epithelzellen.

b) Prostata.

Die Prostata ist vor allen anderen Drüsen dadurch ausgezeichnet, dass ein grosser Theil ihres Gewebes von glatter Muskulatur gebildet wird, welche an der Oberfläche ausschliesslich eine verschieden breite Rindenschicht bildet, von der aus Bündel in das

Innere einstrahlen. In den Lücken zwischen diesen sich durchflechtenden Bündeln sind die eigentlichen drüsigen Theile eingebettet, welche nach der gewöhnlichen Angabe aus langen Kanälen mit kurzem Cylinderepithel bestehen, die in rundliche Alveolen übergehen, so dass also die Drüse den acinösen zuzurechnen ist. Sie weicht jedoch nicht unwesentlich von dem gewöhnlichen Bau der acinösen Drüsen dadurch ab, dass die Alveolen oft eine längliche Gestalt besitzen oder nur durch schmale Scheidewände von einander getrennt werden, so dass grössere Hohlräume erscheinen, welche an den Seiten durch dünne bindegewebige Septa in Fächer eingetheilt sind. In der Fig. 68. ist bei d' ein Theil eines solchen Hohlraumes zu sehen.

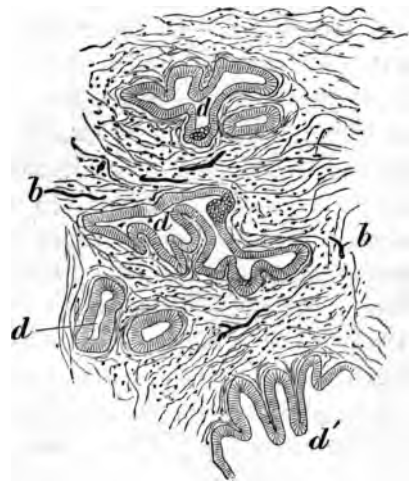

Fig. 68. Prostata, Schnitt, von einem jüngeren Manne. d. Drüsenräume, bei d' längliche Alveolen; b. Blutgefässe. $^{38}/_{1}$.

Präparat.

Uebersichtsschnitt. Härtung in M. Fl. und Alcohol; Schnitte aus der hinter der Urethra gelegenen Partie, in welcher vorzugsweise die drüsigen Theile liegen, welche man makroskopisch an ihrer meist etwas gelblichen Färbung sehr leicht als kleine Streifen und Flecken erkennen kann. Färbung in Haematoxylin, Pikrocarmin etc.

Achtzehntes Kapitel.

Weibliche Geschlechtsorgane.

Ich fasse den Ausdruck „weibliche Geschlechtsorgane" in etwas weiterem Sinne, indem ich ausser den Eierstöcken und dem Uterus auch die Milchdrüsen und die bei der Schwangerschaft im Uterus sich bildenden Theile — natürlich mit Ausnahme des Fötus selbst — in diesem Kapitel zusammenfasse.

a. Die Milchdrüse.

Das Secret der in voller Thätigkeit begriffenen weiblichen Brustdrüse, die durch ihre weisse Farbe ausgezeichnete Milch bietet zur mikroskopischen Untersuchung wenig Stoff. Ihre hauptsächlichsten morphologischen Bestandtheile sind Fetttröpfchen von wechselnder Grösse (Milchkügelchen), welche schon durch den Umstand, dass sie nicht von selbst zusammenfliessen, erkennen lassen, dass sie von einer schützenden Membran umgeben sind, welche in diesem Falle aus Eiweiss besteht. Interessanter ist jenes Secret, welches im Beginne der Drüsenthätigkeit erscheint und sich durch seine gelbliche, fast eiterartige oder auch mehr wässerige Beschaffenheit sofort schon makroskopisch von der gewöhnlichen Milch unterscheidet. Dieses, Colostrum benannte Secret (Fig. 69 A.) enthält ausser einer grossen Menge von Fetttröpfchen (m) die sog. Colostrumkörperchen (c), kleinere und grössere, meistens etwas bräunlich erscheinende kugelige Gebilde, welche ganz aus kleinsten Fetttröpfchen resp. Fettkörnchen zusammengesetzt sind und bald eine unregelmässige maulbeerförmige, bald eine ganz glatte Oberfläche erkennen lassen. Diese Gebilde finden sich überall, in normalen wie pathologischen Geweben, wo eine fettige Degeneration von Zellen statthat und man nennt jene ersten maulbeerförmigen Kugeln Fettkörnchen- oder kurzweg Körnchenkugeln; die zweite Form, mit glatter Oberfläche, ausserdem häufig noch mit einem Kern versehen, ist die Fettkörnchen- oder Körnchenzelle, aus welcher durch weitere Umwandlung jene erste hervorgeht.

Die Milchdrüse selbst bietet schon makroskopisch ein ganz verschiedenes Bild dar, je nachdem man sie von einer säugenden oder nicht säugenden Person entnimmt. In der ruhenden Drüse überwiegt das interstitielle faserige Bindegewebe bei weitem über die eigentlichen drüsigen Bestandtheile, welche nur als kleine grauröthliche Körnchen durch das Bindegewebe zerstreut liegen; die thätige dagegen hat einige Aehnlichkeit mit Speicheldrüsen, so dicht liegen die grauröthlichen Drüsenläppchen bei einander, nur durch schmale Bindegewebsstreifen von einander getrennt. Bloss an der Peripherie finden sich auch dann noch kleinere drüsige Theile in grössere Mengen fetthaltigen Bindegewebes eingeschlossen. Für die mikroskopische Untersuchung des allgemeinen Baues der Drüse

eignet sich selbstverständlich vorzugsweise die secernirende Drüse, welche im grossen und ganzen ein ähnliches Bild darbietet, wie alle acinösen Drüsen, zu welchen die Mamma ebenfalls gehört. Man

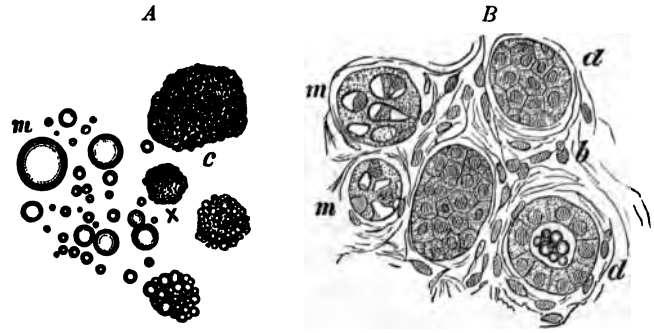

Fig. 69. Secernirende Mamma vom Menschen. A. Colostrum, m. Milchkügelchen, c. Colostrumkörperchen in verschiedenen Entwickelungsstadien, bei x eine helle Kernstelle. B. Schnitt mit Hämatoxylin gefärbt, etwas ausgepinselt. a. Alveole mit Zellen von der Fläche, d. eine solche auf dem Durchschnitt, mit Fetttröpfchen im Lumen, m. Alveolen ohne Epithel, mit Membrana propria, b. Bindegewebe, mit zahlreichen durch Hämatoxylin deutlich gemachten Kernen. $^{300}/_{1}$.

sieht demnach (Fig. 69 B.) rundliche Drüsenbläschen mit einem polyedrischen Epithel, welche gruppenweise zusammengelagert sind und durch bindegewebige Scheidewände von einander getrennt werden, und Ausführungsgänge, welche je näher dem Warzenhofe, eine desto beträchtlichere Weite besitzen und mit cylinderförmigem Epithel ausgekleidet sind. Diejenigen Theile der Drüse, in welchen sich gerade Secret befindet, sind bereits makroskopisch durch gelbweisse, im Innern der Drüsenbestandtheile gelegene Fleckchen kenntlich gemacht; mikroskopisch erkennt man diese Stellen an den die Lumina der Drüsenbläschen und der Ausführungsgänge ausfüllenden dunkel contourirten Fetttröpfchen. Aber nicht bloss im Lumen, sondern auch in den wandständigen Epithelzellen selbst sieht man, freilich nur an dünnen Schnitten, kleine Fetttröpfchen. Die Vertheilung der fetthaltigen Acini ist ganz unregelmässig, selbst in ein und derselben Gruppe von Acinis können neben leeren Bläschen ganz mit Fett gefüllte vorhanden sein.

Die Epithelzellen der Drüsenbläschen sitzen auf einer Membrana propria auf, welche, wie auch bei anderen acinösen Drüsen, aus Zellen zusammengesetzt ist, welche grösstentheils eine sternförmige Gestalt besitzen und durch Anastomosen ihrer Ausläufer eine Art von „Körbchen“ um die Zellen herum bilden (Fig. 69 B. m.). Der

Zellenleib enthält je einen Kern. — Das interstitielle Bindegewebe besteht aus gewöhnlichem Bindegewebe, welches in der thätigen Mamma ungemein reich an zelligen Elementen ist und ausserdem, in den grösseren Spatien wenigstens, reichliche Fettzellen enthält. Im Warzenhofe kommen ausserdem zahlreiche glatte Muskelfaserzüge hinzu.

Präparate.

1. Colostrum kann man leicht aus der Mamma von Frauen, welche bald niederkommen wollen oder vor ganz kurzer Zeit niedergekommen sind, in genügender Menge ausdrücken. Man verdünnt dasselbe in Wasser. Fetttröpfchen, Fettkörnchenkugeln und -Zellen.

2. Milchdrüsen-Parenchym. In Ermangelung von menschlichen Drüsen kann man auch diejenigen von Thieren (Kühen, Hunden, Kaninchen etc.) benutzen, bei welchen die Verhältnisse im Ganzen ähnliche sind. Härtung in Müller'scher Flüssigkeit und Alcohol. Färbung mit Anilinviolet oder Haematoxylin. Um die Körbchen der Membrana propria zu sehen, muss man dünne Schnitte auspinseln, doch sind auch an ihnen gute Stellen selten, weil nur da begreiflicherweise die Zellen gut gesehen werden können, wo man die Wandung der Drüsenbläschen nicht, wie meistens, im Durchschnitt, sondern von der Fläche vor sich hat. Es müssen deshalb oft eine ganze Reihe von Präparaten gemacht werden, bevor man ein ganz brauchbares erhält.

b. Die Ovarien.

Die Ovarien sind vor fast allen anderen Drüsen dadurch ausgezeichnet, dass ihre drüsigen Theile in Form von geschlossenen Bläschen erscheinen, welche nur einmal ein Secret, das Ei, liefern und dieses durch Platzen entleeren, dann aber selbst vollständig zu Grunde gehen. Wir nennen diese Drüsenbläschen, welche selbst bei kleineren Thieren, wie Kaninchen, Meerschweinchen etc. deutlich mit unbewaffnetem Auge gesehen werden können (sie werden stecknadelkopfgross), die Graaf'schen Follikel (Fig. 71 A.) und unterscheiden an ihnen, wenn wir von aussen nach innen fortschreiten, zuerst eine bindegewebige Hülle, die Theca folliculi, welche selbst wieder, ähnlich wie das Periost, eine äussere fibröse und eine innere weichere und zellenreichere Schicht erkennen lässt. Auf letzterer sitzen nach innen zu Epithelzellen auf, welche bei älteren Follikeln in mehrfachen Schichten übereinanderliegen und welche man in ihrer Gesammtheit früher die Membrana granulosa nannte, aber besser als Follikel-Epithel bezeichnet. An einer Stelle,

welche gewöhnlich der Oberfläche des Ovariums gegenüber liegen soll, sind diese Zellen zu einem grösseren Haufen vereinigt, welcher das Ei umschliesst und deshalb als Cumulus oder Discus ovigerus oder proligerus bezeichnet wird. Der ganze übrige Raum des Follikels wird von einer ganz klaren wässerigen Flüssigkeit, dem Liquor folliculi, eingenommen, dessen Vermehrung vorzugsweise die zunehmende Vergrösserung des reifenden Eies zuzuschreiben ist.

Das Ei selbst (Fig. 70) ist zunächst umgeben von einer einfachen Schicht von Zellen des Cumulus ovigerus, welche schon durch ihre ganz regelmässige Lagerung, ausserdem aber durch ihre genetischen Beziehungen zu dem Eie sich von den übrigen Zellen der Membr. granul. unterscheiden und deshalb mit vollem Recht einen besonderen Namen — das Eiepithel — tragen. Das eigentliche Ei besteht aus 4 Haupttheilen: 1) einer Membran, der Zona pellucida, 2) dem Dotter, vitellus, 3) dem Keimbläschen, vesicula germinativa, Purkinje'sches Bläschen und 4) dem Keimfleck, macula germinativa, Müller'scher Fleck. Die Zona pellucida wird gebildet von einer breiten, ganz hyalinen Haut, an welcher man mit guten Vergrösserungen eine radiäre Streifung erkennen kann, welche wie bei dem ähnlich aussehenden Saume der Dünndarm-Epithelien als der optische Ausdruck eines Durchsetztseins von kleinen radiären Porenkanälchen zu betrachten ist. Diese Haut ist nicht aus dem Ei selbst hervorgegangen, sondern ist ein Produkt der Zellen des Eiepithels, von welchen auch zuweilen noch kleine Fortsätze in die Porenkanälchen sich einsenken sollen. Die Zona pellucida umschliesst eine grobkörnige dunkele Masse, den Dotter, dessen Körnchen (Dotterkörnchen) aus Eiweiss bestehen. In dem Dotter liegt ein relativ grosses, helles Bläschen, das Keimbläschen, dessen Umhüllungsmembran so zart ist, dass man oft die grösste Mühe hat, sie zu sehen und dass man die Lage des Bläschens nur an dem Mangel der Dotterkörner an der betreffenden Stelle erkennt. Das Keimbläschen umschliesst endlich wieder ein oder mehrere

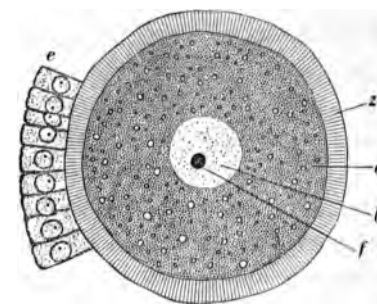

Fig. 70. Eierstocksei vom Meerschweinchen, frisch in Kochsalz. z. Zona pellucida, d. Dotter, b. Keimbläschen, f. Keimfleck, e. Eiepithel, nur theilweise erhalten. $^{300}/_{1}$.

homogene dunkele Körner, die Keimflecke, welche sich durch ihre glatte Begrenzung und ihre Homogenität von den Dotterkörnern unterscheiden und oft leichter zu erkennen sind, als das Keimbläschen selbst. Es ist wohl kaum nöthig noch besonders darauf hinzuweisen, dass das Ei in seiner Gesammtheit eine Zelle repräsentirt mit allen Attributen, welche einer Zelle überhaupt zukommen können. Die Zona pellucida ist die Zellmembran, der Dotter der Zellenleib, das Keimbläschen ist Kern und der Keimfleck das Kernkörperchen der Zelle.

Es sehen jedoch nicht alle Follikel und Eier aus wie die eben beschriebenen reifen oder doch der Reife entgegengehenden. Im ganz jugendlichen Zustande (Fig. 71 B.) fehlt der Liquor folliculi und statt des mehrschichtigen Follikelepithels und des Keimhügels findet sich nur eine einzige Schicht von Zellen, welche ganz dicht das Ei umschliesst, an welchem zwar schon der körnige Dotter mit Keimbläschen und Keimfleck, nicht aber, oder nur eben angedeutet eine Zona pellucida vorhanden ist. Später werden die Zellen der Membrana granulosa durch fortgesetzte Wucherung mehrschichtig, und es entsteht an einer Seite in einiger Entfernung von dem Ei zwischen den Schichten ein halbmondförmiger Spalt (Fig. 71 A.), in welchem sich immer mehr Flüssigkeit ansammelt, welche wahrscheinlich durch eine Degeneration der Follikelepithelien geliefert wird. Die durch den Spalt abgetrennte äussere Zellenlage wandelt sich zum eigentlichen Follikelepithel, die innere, das Ei umschliessende zum Keimhügel und Eiepithel um, durch dessen Thätigkeit auch mittlerweile die Zona pellucida eine immer grössere Mächtigkeit erreicht.

Die jungen Follikel studirt man am besten bei ganz jungen Kindern (oder Thieren), bei welchen sie zu Tausenden im Ovarium vorhanden sind, wobei man dann zugleich Gelegenheit hat, die Entwickelung der Graaf'schen Follikel zu verfolgen (Fig. 71 B.). Diese Entwickelung geht von dem cylinderförmigen Epithel, dem Keimepithel, aus, welches die ganze Oberfläche des Ovariums überzieht (hier ist also ein entsprechender Defect in der endothelialen Auskleidung der Bauchhöhle!) und von welchem aus Zellenzapfen (Ovarialschläuche) in das bindegewebige Stroma eindringen. Dieses wächst ebenfalls, aber in ungleichmässiger Weise, so dass die Zellenzapfen an verschiedenen Stellen immer mehr eingeschnürt und schliesslich zu bald grösseren, bald kleineren Zellenhaufen ab-

geschnürt werden, welche anfänglich noch untereinander zusammenhängen, so dass der Eierstock in diesem Stadium eine cavernöse Einrichtung besitzt.*) In diesen Haufen wandeln sich einzelne Zellen durch successive Grössenzunahme in Eier um, während andere klein

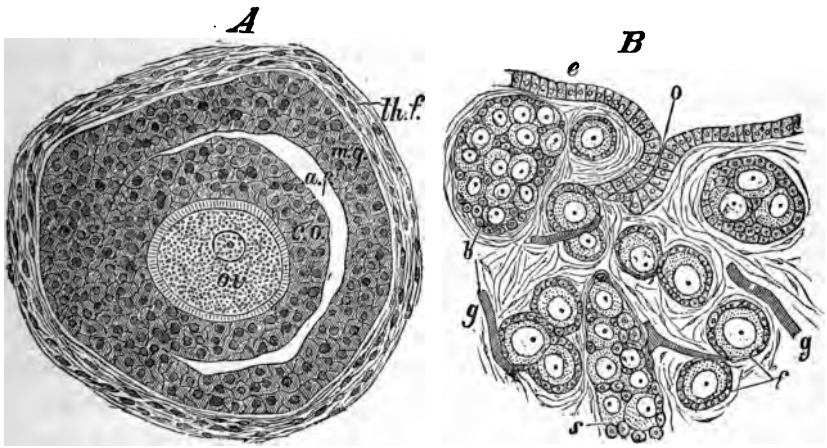

Fig. 71. Graaf'sche Follikel in verschiedenen Entwickelungsstadien. A. Vom Hund, mit Hämatoxylin; th.f. Theca folliculi, m.g. Membrana granulosa, a.f. Antrum folliculi, im Beginne der Bildung, c.o. Cumulus ovigerus, o v. Ovulum. B. Vom neugeborenen Kinde, mit Hämatoxylin; e. Ovarialepithel, o. Ovarialschlauch, f. Primordialfollikel, b. Eihaufen, s. Eischlauch, g. Gefässe. $^{200}/_{1}$.

bleiben und sich epithelartig um die Eizellen gruppiren. Indem nun wiederum feine Bindegewebssepta zwischen die einzelnen Eizellen nebst ihren Epithelien hineinwachsen, entstehen die primordialen Follikel. Auf diese Weise erklärt es sich, warum die jungen Follikel so häufig in Reihen hintereinander oder auch in Haufen zusammenliegen und untereinander nur durch wenig, von der Nachbarschaft aber durch reichliches Bindegewebe getrennt sind.

Auf einem Schnitte durch das Ovarium eines Neugeborenen sieht man in den centralen Theilen, der Marksubstanz oder Substantia vasculosa nur kernreiches Bindegewebe mit zahlreichen weiten und grossen Gefässen; in der Peripherie, der Rindensubstanz, Substantia folliculosa oder S. parenchymatosa, zahlreiche Primordial-Follikel mit nur spärlicher bindegewebiger Zwischen-

*) Ich will nicht unterlassen, darauf hinzuweisen, ein wie schönes physiologisches Paradigma für die pathologische Krebsentwickelung der Eierstock in diesem Ineinanderwachsen von Epithel und Bindegewebe darbietet.

substanz. Häufig sind grosse Zellenhaufen, in welchen man kleinere, die späteren Follikelepithelien bildende, und grössere, mehr oder weniger deutliche Ei-Zellen anscheinend regellos durcheinander liegen sieht. Die Follikel sind fast alle gleich gross, nur an der Grenze von Rinde und Mark finden sich auch grössere und also ältere, was sich leicht aus der Entwicklungsgeschichte erklärt, da ja diese Follikel am weitesten, also auch am längsten von ihrem Entstehungsort, dem Keimepithel entfernt sind. In den Ovarien geschlechtsreifer Personen kommen neben jungen Formen auch die älteren, der Reife entgegengehenden vor, aber die Zahl der Follikel ist überhaupt relativ viel geringer als in den Ovarien der Neugeborenen und deshalb das Stroma in den Präparaten vorherrschend. Dieses besteht sowohl in der peripherischen wie in der centralen Schicht aus einem sehr derben Bindegewebe, welches sehr viele Zellen, elastische Fasern und ausserdem in der Marksubstanz glatte Muskelfasern enthält. Dicht an der Oberfläche sind die Fasern ganz regelmässig geschichtet, so dass eine besondere Grenzschicht, die sogenannte Albuginea dadurch gebildet wird. Die Gefässe sind in ganz enormer Zahl und Grösse vorhanden und die Arterien durch vielfache korkzieherartige Windungen ausgezeichnet.

Diese Ovarien bieten auch Gelegenheit das weitere Schicksal der Graaf'schen Follikel nach der Entleerung zu verfolgen. Mit dem Ei und der Follikelflüssigkeit wird auch der Keimhügel hinausgeschleudert und es bleiben also nur die Follikelepithelien mit der Theka zurück. In die leere Follikelhöhle ergiesst sich aus der inneren, sehr gefässreichen Schicht der Theka Blut, welches dieselben Veränderungen wie alles im Körper ergossene Blut durchmacht, also bis auf kleine klumpige oder krystallinische Pigmentmassen allmählich wieder verschwindet. Das Pigment, Haematoidin, hat eine gelbrothe, rubinrothe etc. Farbe, die Krystalle sind rhombische Tafeln oder Säulen. Später verwandelt sich das rothe Pigment in schwarzes, welches nur in Form von Klumpen angetroffen wird. Während diese Veränderungen am Blute vor sich gehen, bleiben auch die anderen Theile nicht ruhig. Die Zellen des Follikelepithels, welche schon vorher sich stark vermehrt hatten, wuchern weiter, verfetten aber später, so dass dann das Blut von einem breiten, weichen, gelben Polster umgeben ist (Corpus luteum), welches durch Zerfall der verfetteten Zellen wieder verschwindet. Auch die innere Schicht der Theka wuchert,

aber ihre Wucherung geht nicht zu Grunde, sondern wandelt sich in eine Art Narbe um, welche schliesslich allein noch die Stelle bezeichnet, wo der Follikel gesessen hat. Es ist bekannt, dass, wenn das Ei befruchtet wird und sich weiter entwickelt, die Corpora lutea grösser werden, als wenn es unbefruchtet zu Grunde geht.

Präparate.

1. Isolirte Eier und Follikel (Fig. 70). Stückchen von dem Ovarium eines Kaninchens oder Meerschweinchens werden frisch in Kochsalzlösung zerzupft. Da die grösseren Follikel leicht mit blossem Auge sichtbar sind, so können sie mit einiger Vorsicht ganz gut isolirt werden. Das Ei in denselben ist gleichfalls als ein weisses Pünktchen mit blossen Augen erkennbar. Man durchmustere das Präparat zuerst mit schwacher Vergrösserung, benutze aber später die stärksten, welche zu Gebote stehen. Man sieht isolirte Eier, meistens mit Eiepithel oder selbst dem ganzen Keimhügel, oft geplatzte Eier, eventuell ganz leere Eihüllen (Zona pell.); an diesen ist die Streifung am sichersten zu erkennen, wenn das Eiepithel fehlt, dessen Zellgrenzen bei manchen Einstellungen die Streifen vortäuschen könnten; Follikel in allen Stadien der Entwicklung und endlich Theile des Stroma, welches bei älteren Thieren ganz in Verfettung begriffen ist, weshalb jüngere vorzuziehen sind. Hat man einen geschlossenen Follikel isolirt, so kann man denselben, während man in das Mikroskop hineinsieht, durch leichtes Aufdrücken des Deckgläschens sprengen, wobei man im günstigen Falle Gelegenheit hat, zu sehen, wie aus der Rissöffnung ausser der Flüssigkeit erst Zellen der Membrana granul., dann das Ei hervortritt, welches sich auch durch eine kleine Oeffnung unversehrt hindurchdrängen kann. In der Wandung der grossen Follikel sind die Gefässe zu sehen.

2. Eierstock vom Fötus oder Neugeborenen (Fig. 71 B.). Härtung der ganz frischen Organe in Müller'scher Flüssigkeit und Alcohol. Querschnitte. Färbung mit Anilinviolett oder Haematoxylin. Das Keimepithel geht leider leicht verloren; am besten hält es sich meistens an den Furchen, welche an der Wurzel des Eierstockes sich finden. Ovarialschläuche, Eihaufen und Eiketten; grössere Follikel in der Tiefe.

3. Eierstock von erwachsenen Individuen (Fig. 71 A.). Sehr geeignet Eierstöcke von jungen Hunden. Härtung etc. wie bei 2. Besonders beachtenswerth: Bindegewebe, Gefässe (korkzieherartige Arterien), Follikel, Corpora lutea. Unter den Follikeln die verschiedenen älteren Entwickelungsstufen. Am schönsten diejenigen, wo eben die Follikelhöhle in der Bildung begriffen ist, wie bei Fig. 71 A.

4. Corpus luteum mit Haematoidin. Von irgend einem Ovarium, an welchem man mit blossem Auge die röthliche oder schwärzliche Färbung alter Corpora lutea erkennt, zerzupft man die betreffenden Stückchen in Wasser.

c) Der Uterus.

Die Zusammensetzung der Uteruswand aus glatter Muskulatur und fibrösem Bindegewebe ist schon früher besprochen worden und deshalb hier nur noch zu erwähnen, dass man im Allgemeinen 3 Muskellagen unterscheiden kann, von welchen die innere circulär, die mittlere longitudinal und die äussere unregelmässig verläuft. Die Schleimhaut des Uteruskörpers (Fig. 72.), deren Dicke im jungfräulichen Zustande 1—1,5 Mm. beträgt, besitzt in einem sehr zellenreichen Grundgewebe lange, oft geschlängelte und selbst korkzieherartig gewundene Drüsenschläuche (glandulae utriculares), welche von einem flimmernden Cylinderepithelium ausgekleidet sind, wie es auch die Oberfläche des Körpers und eines grossen Theiles des Halses überzieht. Eine Membrana propria in dem gewöhnlichen Sinne

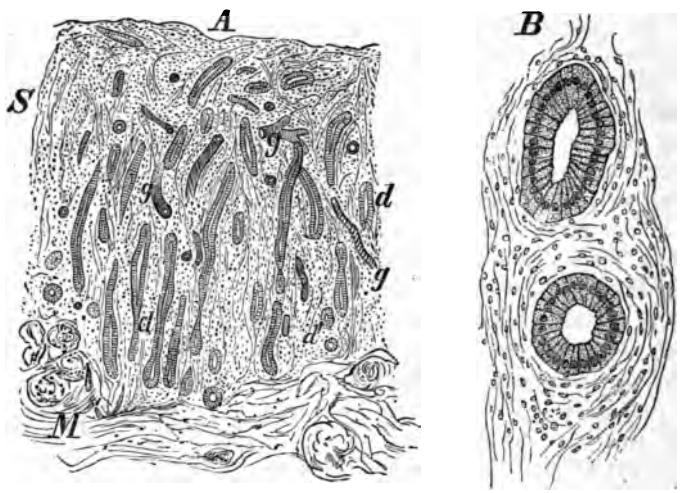

Fig. 72. Uterus vom Menschen; Hämatoxylinfärbung, Balsam. A. Querschnitt durch die ganze Dicke der Schleimhaut. S. Schleimhaut, d. Drüsen, g. Blutgefässe, M. Muskulatur. $^{33}/_{1}$. B. Durchschnitt durch 3 Drüsen, in A. mit d' bezeichnet. $^{200}/_{1}$.

ist an diesen Drüsen nicht nachzuweisen. Im Cervix bildet die Schleimhaut die bekannten Falten, welche fast ganz aus einem zellenreichen festen Bindegewebe bestehen, und enthält rundliche oder schlauchförmige, mit einem würfelförmigen Epithel ausgekleidete sog. Schleimdrüsen, aus welchen als Retentionscysten die sog. Ovula Nabothi hervorgehen. Die untersten Theile des Cervix sind mit

einem geschichteten Pflasterepithel überkleidet und tragen kleine gefässhaltige Papillen.

Die Schleimhaut sitzt, wenigstens am Körper des Uterus, unmittelbar auf der Muskulatur auf, von der aus kleine Muskelbündel nach dem Fundus der Drüsen hin in die Schleimhaut einstrahlen. — Die Gefässe der Schleimhaut sind sehr zahlreich und bilden ein oberflächliches Netzwerk weiter Capillaren und kleiner Venen.

Bei der Menstruation verdickt sich die ganze Schleimhaut, ihre Drüsen verlängern sich und rücken näher an einander und sogar die Zellen, welche sie sowie die Schleimhautoberfläche auskleiden, nehmen an Grösse zu.

Präparate.

1. Drüsenzellen. Ein Stückchen ganz frische Schleimhaut legt man 24 Stunden lang in 1 procent. Osmiumsäure, schabt dann mit einem stumpfen Skalpell die Oberfläche ab und zerzupft.

2. Schnitte durch die Schleimhaut (Fig. 72.) Härtung eines möglichst frischen jungfräulichen menschlichen Uterus oder desjenigen eines Thieres in M. Fl. und Alcohol. Senkrechte Durchschnitte von der Schleimhaut des Corpus und des Cervix. Da die Drüsen des Corpus geschlängelt und nicht immer im rechten Winkel zur Schleimhaut laufen, so bekommt man sie an den Schnitten meistens nur auf kürzere oder längere Strecken hin zu sehen. Die besten Bilder liefern Schnitte aus der unteren Partie des Körpers oder aus der Umgebung der Tubenmündungen, weil die Drüsen dort am meisten senkrecht zur Schleimhautoberfläche gerichtet sind. Meistens erhält man jedoch auch hier einzelne Quer- und Schrägschnitte durch die Drüsen; sollte dies zufällig nicht der Fall sein, so fertige man noch Flachschnitte von der Schleimhaut an. Die Cilien der Drüsenzellen werden leicht zerstört und sind deshalb nicht immer sichtbar; die Kerne der Zellen liegen in der äusseren Hälfte derselben. Färbung mit Haematoxylin etc.

Anhang.

Placenta und Eihüllen.

An die Untersuchung der Geschlechtsorgane und speciell diejenige des Uterus schliesse ich eine kurze Betrachtung der histologischen Zusammensetzung der Nachgeburt, Placenta nebst Eihäuten an, weil dieselben mancherlei allgemeines Interesse darbieten und ausserdem für jeden Praktiker leicht zu beschaffende Objekte sind.

Betrachten wir zunächst die Placenta, so sind an derselben, wie allgemein bekannt, zwei ihrer Entstehung und Zusammensetzung nach verschiedene Theile zu unterscheiden:

1. Die Placenta uterina s. materna, nach Kölliker genauer Decidua placentalis, da nicht die ganze mütterliche Placenta, sondern nur ein $^1/_2$—1 Mm. dicker Theil abgestossen wird, welcher als dünnes Häutchen die äussere Oberfläche des Mutterkuchens überzieht. Von hier dringen Septa von mütterlichem Gewebe als Abgrenzungen der Cotyledonen in den dickeren fötalen Theil der Placenta hinein. Das Gewebe der Decidua placentalis ist sehr zellenreich; besonders charakteristisch sind zahlreiche vielkernige Riesenzellen, welche in ein mehr körniges oder, besonders in den Septen, auch faseriges Grundgewebe, oft gruppenweise eingelagert sind. Neben ihnen kommen auch kleinere Rundzellen und Spindelzellen vor.

2. Die Placenta foetalis (Fig. 73A.) besteht im Wesentlichen aus baumförmig verästelten Zotten, an welchen man einen bindegewebigen, gefässführenden Grundstock und einen epithelialen Ueberzug unterscheidet. Die Gefässe sind an älteren und besonders ausgetragenen Placenten so reichlich, dass nur wenig Raum für das Bindegewebe übrig bleibt, welches in jüngeren Placenten dem Schleimgewebe angehört, später auch Fasern enthält, aber immer sehr zellenreich ist. Der epitheliale Ueberzug der Zotten besitzt an ausgetragenen Placenten sehr ungleichmässige Dicke; über den Capillarschlingen ist er meist ganz dünn, kernlos, zwischen denselben dicker, mit zahlreichen Kernen versehen. An jüngeren Placenten ist er überall dick und kernreich. Durch zwei Eigenthümlichkeiten ist derselbe besonders ausgezeichnet: 1) lassen sich, wenigstens an den Zottenenden keine Zellen abgrenzen, sondern der ganze Ueberzug besteht aus einer zusammenhängenden körnigen Protoplasmamasse mit zerstreuten Kernen, 2) finden sich sowohl an ausgetragenen wie an jüngeren Placenten, bei diesen allerdings reichlichere und grössere „Epithelsprossen", d. s. bauchige, kolbenförmige, kegelförmige etc. Auswüchse des Epithels, welche sowohl an den Zottenenden als seitlich an den Stämmen und Aesten sitzen können und je nach ihrer Grösse bald mehr bald weniger Kerne enthalten. Die Kerne nehmen in der Regel den centralen Theil der Sprossen ein und lassen eine schmale Randschicht frei, die dann fast wie eine besondere Membran aussieht. In einem Theile dieser Epithelsprossen (Fig. 73A. v') finden sich eine oder mehrere helle Hohlräume, Vacuolen, von verschiedener Grösse, andere sind überhaupt nicht mehr solide, sondern hohle Auswüchse, in welche oft

verschieden weit das Zottenbindegewebe mit den Gefässen eingedrungen ist, welches sonst unter den Epithelsprossen keinerlei Verdickung oder Wucherung etc. zeigt. Ich habe aus diesem Befunde geschlossen, dass die Sprossen selbständige Erzeugnisse des Epithels sind und zur Neubildung von Zotten in der Art dienen, dass sie hohl werden und dann erst secundär von der alten Zotte aus Bindegewebe und Gefässe erhalten.

Von den Eihäuten bieten besonders die beiden Deciduae (Dec. vera und reflexa) Interesse. An ausgetragenen Eiern sind dieselben meist fest zu einer dünnen Membran mit einander verbunden, doch ist die Dec. vera oft nur unvollständig ausgestossen. In dieser trifft man vorzugsweise grosse runde, mit grossem bläschenförmigem Kern und grossem Kernkörperchen versehene Zellen, welche oft wie Epithelzellen dicht nebeneinander liegen; in jener (Fig. 73 B.) grosse spindelförmige Zellen mit ähnlichen Kernen und ebenso dicht gelagert, fast ohne Zwischensubstanz — das schönste physiologische Paradigma für das pathologische Sarcomgewebe. Die Zellen befinden sich zum grössten Theile in dem Zustande der Verfettung.

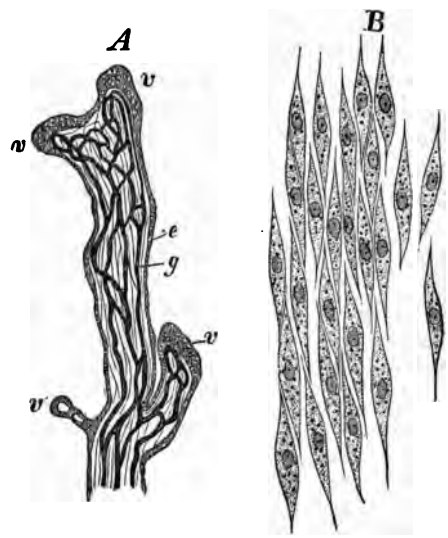

Fig. 73. A. Placenta foetalis. Zottenendästchen einer fast ausgetragenen Placenta, frisch in Kochsalz. $^{115}/_{1}$. g. Blutgefässe, e. Epithel, v. solide Epithelsprossen, v' Epithelsprosse mit 2 Vacuolen. B. Decidua reflexa, frisch mit Anilinviolett. $^{200}/_{1}$. In sämmtlichen Zellen dunkele Fettkörnchen.

Das mit der Reflexa fest verbundene Chorion trägt an der äusseren Seite eine mehrschichtige Lage von Plattenepithel, welches kaum von der Reflexa zu trennen ist, sonst besteht es aus Bindegewebe mit spindelförmigen und sternförmigen Zellen.

Das Amnion zeigt eine ähnliche Zusammensetzung, nur etwas spärlichere Zellen; an seiner inneren Oberfläche ist es mit Pflasterepithel überzogen. Zwischen Chorion und Amnion befindet sich eine Art Gallertgewebe mit vielgestaltigen sternförmigen Zellen.

Präparate.

1. Placenta materna caduca. Ein Stückchen des Gewebes wird in 1 procent. Osmiumsäure zerzupft. Vielkernige Riesenzellen.

2. Placenta foetalis (Fig. 73 A.). Um an ausgetragenen Placenten neben den Capillaren etc. auch die Epithelsprossen zu sehen. thut man am besten, mit der Pincette die grösseren grauen Bindegewebsmassen, welche sich auf einem Durchschnitte mitten durch einen Cotyledonen zeigen, zu fassen und dieselben mit kräftigem Zuge auszuzupfen. Man erhält dann ein ganzes grosses Zellenbäumchen, dessen äusserste, meist ziemlich lange Spitzen man abschneidet und in Kochsalz mit möglichster Schonung und ohne sie viel zu berühren ausbreitet. Man wird oft an einem Aestchen mehrere Epithelwucherungen finden. Vacuolen von verschiedener Grösse, hohle Zotten etc. wird man nicht in jedem ersten besten Präparate sehen, aber sicherlich in einer Anzahl von Präparaten nicht vergeblich suchen. Sehr schöne Anschauung von der unregelmässigen Dicke des allgemeinen Epithelüberzuges erhält man, wenn man ein solches Stückchen, am besten nach vorgängiger 24 stündiger Einwirkung von 1 procent. Osmiumsäure zerzupft. Es streift sich dann der Epithelüberzug vieler Zotten wie der Handschuh vom Finger ab. Erwähnt sei noch, dass das Blut in den Capillaren sehr häufig in Geldrollenform erscheint.

3. Decidua vera. In der Nähe der Placenta gelingt es, die beiden Deciduae zu trennen. Man färbt ein kleines Stückchen der Membran, nachdem man es in Wasser abgewaschen hat, in Anilinviolett und untersucht in Kali aceticum.

4. Decidua reflexa (Fig. 73 B.) wird in derselben Weise präparirt, nachdem man sie vom Chorion getrennt hat. Ebenso

5. Chorion und

6. Amonion, welche man ebenfalls trennen kann.

7. Von dem Gallertgewebe zwischen Amnion und Chorion wird ein kleines Stückchen mit der Scheere abgeschnitten, in Anilinviolett auf dem Objektträger zerzupft. Nachdem die Färbung eingetreten ist, wird mit Fliesspapier die färbende Flüssigkeit weggesogen und Kali aceticum zugesetzt.

Neunzehntes Kapitel.

Der Respirationsapparat.

Da die oberen Theile des Respirationsapparates, speciell der Kehlkopf für die mikroskopische Untersuchung keine wichtigen Besonderheiten darbieten, so sollen hier nur die Lungen nebst ihren Ausführungsgängen, den Bronchien und der Trachea besprochen werden.

a. Luftröhre und Bronchien.

Die Luftröhre (Fig. 74) lässt mit dem Mikroskope folgende von innen nach aussen aufeinander folgende Theile erkennen: Die Oberfläche ist bedeckt von einem mehrschichtigen Cylinderepithel, dessen oberste Zellen, wie wir bereits früher gesehen haben, mit Flimmerhaaren versehen sind. Die untersten Zellen sitzen auf einer homogenen hellen Membran (Basalmembran) auf, deren Zusammensetzung aus endothelioiden Zellen jüngst behauptet worden ist. Auf sie folgt die eigentliche Schleimhaut, welche zahlreiche, theils fibröse, theils elastische, vorzugsweise längsverlaufende Faserbündel (innere Faserschicht) enthält, welche nicht gleichmässig vertheilt sind, sondern kleine vorspringende Längsfalten bilden. Daneben findet sich auch noch ein weicheres zellenreicheres Bindegewebe. In der Submucosa folgen alsbald auch wieder an elastischem Gewebe reiche, derbe, ebenfalls vorherrschend längsgerichtete Fasermassen (äussere Faserschicht), welche mit dem Perichondrium der bekannten platten Knorpelringe zusammenhängen. Diese selbst, aus hyalinem Knorpel gebildet, zeigen eine charakteristische Anordnung der Knorpelzellen in der Art, dass die unter dem Perichondrium liegenden abgeplattet und der Oberfläche parallel gelagert sind, während die inneren eine längliche Gestalt besitzen und senkrecht von einer Oberfläche zur anderen gerichtet sind. Beim Menschen reichen die Knorpelringe nicht um die ganze Circumferenz der Luftröhre herum, dafür besitzt der knorpelfreie Theil eine dicke Schicht von glatter Muskulatur, welche die Enden der Knorpelringe miteinander verbindet. Sowohl in den Zwischenräumen zwischen den Knorpelringen, als auch über diesen, zwischen Perichondrium und innerer Faserschicht befinden sich die Körper acinöser Drüsen, deren Ausführungsgänge schräg durch die Schleimhaut, in welcher sie oft eine spindelförmige Erweiterung erkennen lassen, hindurchgehen und dann trichterförmig an der Oberfläche münden. Die Körper der einzelnen Drüschen sind von einer bindegewebigen Hülle umschlossen und haben über den Knorpelringen eine platte, zwischen denselben eine rundlich ovale Gestalt; am grössten sind sie in dem muskulösen Theile, wo sie selbst bis hinter die Muskeln reichen. Die Ausführungsgänge tragen ein hohes Cylinderepithel, die Alveolen bieten ein verschiedenes Aussehen dar, je nachdem sie in Secretion begriffen sind oder nicht. Im ersteren Falle sind sie mit einer hellen, schlei-

migen Masse gefüllt, neben welcher nur undeutliche resp. nicht mehr körnige, sondern in schleimiger Metamorphose befindliche Zellen zu sehen sind; im letzteren haben sie eine regelmässige Auskleidung mit kubischen Zellen. Zwischen den Drüsenkörperchen, aber auch innerhalb derselben finden sich vielfach Fettzellen, theils einzeln, theils in Träubchen.

Die Schleimhaut ist sehr reichlich mit Blutgefässen versorgt, welche an der Oberfläche derselben ein engmaschiges Netzwerk bilden. Ebenso findet sich in den Drüsen ein enges Capillargeflecht.

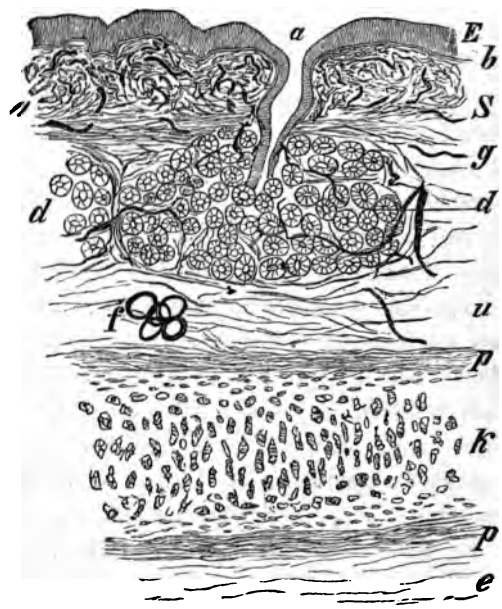

Fig. 74. Luftröhre vom Menschen im Querdurchschnitt. E. Epithel, b. Basalmembran, S. Schleimhaut, g. Gefässe, d. Schleimdrüsen mit Ausführungsgang a; u. Unterschleimhautgewebe mit einem Fettträubchen f; p. Perichondrium, k. Knorpel, e. äusserste Bindegewebsschicht. $^{20}/_{1}$.

Die Wandung der grösseren Bronchien besitzt eine ganz ähnliche Zusammensetzung, nur schiebt sich zwischen die innere und äussere Faserlage noch eine Schicht circulär verlaufender glatter Muskeln ein. Die durch die ungleiche Dicke der inneren Faserschicht bedingten Längsfalten treten noch stärker hervor und sind durch kleine Querfalten verbunden; die Knorpelringe verwandeln sich allmählich in Knorpelblättchen und verschwinden endlich ganz, mit ihnen die Drüsen. In den kleinen Bronchien ist die äussere Faserlage nur unbedeutend, die innere dagegen noch

stark; die Cylinderzellen wandeln sich allmählich im Plattenepithelzellen um.

Präparate.

1. Trachea (Fig. 74). Härtung in M. Fl. und Alcohol. Schnitte, event. mit Hülfe von Klemmleber, sowohl in Längs-, wie in Querrichtung; bei letzterer durch die Knorpel und zwischen denselben. Färbung mit Haematoxylin. Da die Ausführungsgänge in schräger Richtung die Schleimhaut durchsetzen, so ist es Zufall, wenn man einen solchen in seinem ganzen Verlaufe sieht; deshalb sind zahlreiche Schnitte nöthig. In den Knorpeln häufig pathologische Wucherung, Verkalkung etc.

2. Die Bronchien werden in derselben Weise behandelt.

b. Die Lunge.

Die Lunge stimmt in der allgemeinen Anordnung ihres Baues mit den acinösen Drüsen überein, Trachea und Bronchien sind ihre Ausführungsgänge. In ihrem Parenchym erkennt man schon mit blossem Auge ganz kleine mit Luft gefüllte Drüsenbläschen, die Alveolen, welche demnach an Grösse die Alveolen der übrigen acinösen Drüsen weit übertreffen. Wenn man die Oberfläche eines Lungenlappens betrachtet, so sieht man deutlich abgegrenzte unregelmässige Vielecke, welche bei älteren Menschen häufig durch blauschwarze Pigmentstreifen umgrenzt sind. Diese Felder sind die Grundflächen kleiner, einander gleichgebauter Abschnitte des Lungengewebes, der Lungenläppchen, lobuli, welche eine pyramidenförmige Gestalt haben, aber nur an der Oberfläche so regelmässig gelagert sind, im Innern der Lunge dagegen je nach dem gegebenen Raum eine ganz verschiedene unregelmässige Lagerung haben. Zwischen den Läppchen finden sich schmale Züge von faserigem Bindegewebe, in welchem viele Lymphgefässe verlaufen und welches häufig Kohlenpigment enthält; dagegen giebt es im Innern der Läppchen kein gewöhnliches faseriges Bindegewebe mehr, so dass also, wenn man vom interstitiellen Bindegewebe der Lunge spricht, immer dieses interlobuläre gemeint sein muss. Hie und da trifft man in der Lunge auch noch breitere Bindegewebszüge, welche dann ganze Gruppen von Lobulis von einander trennen.

Was nun die Gestaltung des Inneren der Lobuli betrifft, so tritt an der Spitze derselben ein kleiner Bronchus in jeden derselben ein, welcher sich in 9—12—15 feinste Endästchen, End-

bronchien, auflöst. Den Zusammenhang dieser Endbronchien mit dem alveolenhaltigen Lungenparenchym dachte man sich früher in der Weise, dass der Endbronchus in einen trichterförmig gestalteten Körper, das Infundibulum, sich öffne, welches allerseits an seiner Oberfläche die bläschenförmigen Alveolen trage, deren Lumen mit demjenigen des Infundibulums communicire. In letzterer Zeit ist besonders durch F. E. Schulze, Rindfleisch u. A. eine andere Anschauung zur Geltung gebracht worden, wonach der Endbronchus in mehrere, der Regel nach drei röhrenförmige Gebilde (Alveolarröhren) übergehen soll, welche selbst wieder kleine seitliche Anhänge besitzen (Infundibula) und ausserdem ebenso wie diese ganz mit Alveolen besetzt sind, so dass also die letzteren theils direkt theils indirekt mit dem Lumen der Alveolarröhren in Verbindung stehen. Die Gesammtheit des durch die drei Alveolarröhren nebst ihren Infundibeln und den Alveolen dargestellten Parenchyms, welches an dem Endbronchus sitzt „wie die Beere an ihrem Stil", kann man als Acinus der Lunge bezeichnen, muss dabei aber wohl beachten, dass, während z. B. bei der Leber die Bezeichnung Acinus und Lobulus für denselben Parenchymabschnitt promiscue gebraucht wird, hier bei der Lunge unter Lobuli andere, grössere Abschnitte des Gewebes verstanden werden als unter Acinis, von welchen 9—12—15 in einem Lobulus enthalten sind.

Nach diesen Bemerkungen über den gröberen Bau des Lungenparenchyms erübrigt noch die Besprechung der feinen Zusammensetzung der Alveolarröhren, Infundibula und Alveolen. Dass diese in den wesentlichsten Punkten von derjenigen der seither betrachteten Drüsen verschieden sein muss, geht schon ohne weiteres aus der eigenthümlichen Funktion der Lunge hervor. Dieses Organ hat ja kein flüssiges oder festes Secret zu liefern, wie die übrigen Drüsen, sondern hat nur die Aufgabe, dem Blute möglichst vielfache Gelegenheit zu geben mit der äusseren Luft zum leichten Austausch der Gase in möglichst innigen Contact zu kommen. Es nehmen desshalb in functioneller Beziehung die Blutgefässe und die sie tragende Gerüstsubstanz die grösste Wichtigkeit in Anspruch.

Die Gerüstsubstanz, das eigentliche Parenchym der Lunge (Fig. 75.), besteht zum grossen Theile aus elastischen Fasern, welche sich vielfach dichotomisch theilen und deren Kenntniss für den praktischen Arzt um so wichtiger ist, weil ihr Vorkommen in den Sputis mit Sicherheit auf eine Zerstörung von Lungenparenchym

schliessen lässt. Zwischen den elastischen Fasern befindet sich eine helle, nicht weiter differenzirte Grundsubstanz, welche spärliche Kerne enthält. Man pflegt im gewöhnlichen Sprachgebrauch von Wandungen der Alveolen zu reden, doch ist das nur in sehr allgemeinem Sinne zu verstehen, da es eigene Wandungen, die etwa mit den Membranae propriae anderer Drüsen zu vergleichen wären, nirgendwo in der Lunge giebt, sondern nur ein überall gleichmässiges Parenchym, in welchem sich Hohlräume befinden, welche sämmtlich in letzter Instanz in einen gemeinsamen Ausführungsgang münden. Man wird am besten eine richtige Vorstellung von dem Lungenbau erhalten, wenn man denselben mit einem Schwamme vergleicht; das aus elastischen Fasern und der homogenen Grundsubstanz bestehende Parenchym entspricht dem Gerüste des Schwammes, die Löcher in diesem entsprechen den Alveolen, Infundibeln und Alveolarröhren; ebensowenig wie die Hohlräume im Schwamme eigene Wandungen besitzen, ebensowenig besitzen solche die Höhlen im Lungenparenchym.

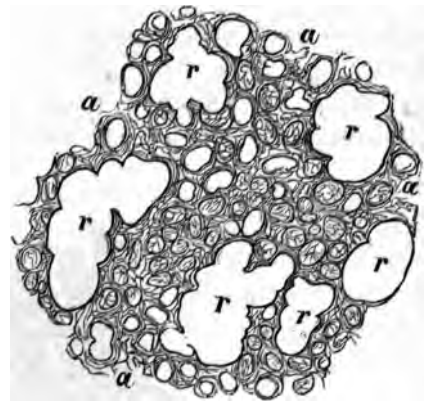

Fig. 75. Gerüste der Lunge. Schnitt von einer aufgeblasenen und getrockneten Katzenlunge. r. Alveolarröhren, a. Alveolen. $^{33}/_{1}$.

Das einzige Gewebe, welches ausser den bisher genannten noch in dem Parenchym der Lunge vorkommt, ist das glatte Muskelgewebe. Es findet sich in Form kleiner Züge oder selbst isolirter Faserzellen besonders an den Abgangsstellen der Alveolarröhren, aber auch in den grösseren Septen zwischen den Alveolen, nach einigen Autoren sogar in allen Alveolarsepten. —

Die Gefässe der Lungen anlangend, so hat man zu unterscheiden zwischen den Vasa pulmonalia und den Vasa bronchialia. Letztere sind die ernährenden Gefässe der Lunge und verzweigen sich deshalb vorzugsweise in den Wandungen der Bronchien, in denjenigen der grösseren Pulmonalgefässe, sowie in den grösseren Bindegewebssepten der Lunge; die Pulmonalgefässe dagegen sind die eigentlich functionirenden, ihre Verzweigungen müssen wir deshalb vorzugsweise in dem Lungenparenchym selbst suchen. Wenn

schon der Reichthum des Leber- oder Nierenparenchyms an Capillaren ein sehr beträchtlicher war, so ist derjenige des Lungenparenchyms doch ein noch weit grösserer (Fig. 76.). Freilich wird das Aussehen des Capillarnetzes ein ganz verschiedenes sein je nach dem Ausdehnungszustande der Lungen, allein auch bei mässiger Ausdehnung liegen die Capillaren an den Alveolen so dicht, dass die Breite der Maschen kaum diejenige der Capillaren selbst übertrifft, ja häufig sie nicht einmal erreicht. Eine wichtige Eigen-

Fig. 76. Capillaren der Lunge des Menschen, injicirt. f. Flächenansicht, s. Seitenansicht. $^{300}/_{1}$.

thümlichkeit der Capillaren ist die, dass sie nicht bloss im Innern des Parenchyms liegen, sondern dass sie sich über dasselbe heraus in das Lumen der Alveolen etc. vorwölben, so dass sie, wenn man das zwischen zwei Alveolen gelegene Parenchym, die gewöhnlich sog. Alveolenwandung von der Seite sieht (Fig. 76s.), dieselbe rankenförmig umgreifen und bald in das eine bald in das andere Alveolarlumen hervortreten. Man darf jedoch nicht etwa denken, dass in der normalen Lunge vollständige Gefässschlingen frei in *das Lumen* hineinragten, das kommt nur pathologisch vor, viel-

mehr bleiben die Gefässchen immer dicht auf dem Parenchym aufliegen. Von den Pulmonalgefässen werden auch die kleineren Bindegewebssepta, besonders die interlobulären versorgt, doch sind die dort vorkommenden Verzweigungen viel weitmaschiger und die Gefässchen dünner als im eigentlichen Parenchym, wo die Capillaren zu den weitesten überhaupt im Körper vorkommenden gehören.

Während bei den übrigen, bis jetzt betrachteten Drüsen, die Drüsenepithelien die Hauptrolle in Rücksicht auf die Funktion der Drüsen spielten, haben dagegen bei der Funktion der Lungen keinerlei Drüsenzellen mitzuwirken, ja es würden voluminöse die Drüsenbläschen auskleidende Epithelzellen der functionellen Thätigkeit des Organes nur hinderlich sein können. Es entspricht daher ganz diesen Verhältnissen, dass bei erwachsenen Individuen die Zellen ganz dünn, plättchenförmig sind, fast gar kein körniges Protoplasma und auch nur kleine atrophische Kerne enthalten, welche zudem niemals über einer Capillarschlinge liegen, sondern immer in den Maschenräumen zwischen denselben, so dass also nur der ganz dünne Zellenleib zwischen Blutgefässe und Luft eingeschoben ist (Fig. 77.). Sie sind wegen dieser Dünnheit schwer zu erkennen und deshalb auch vielfach nicht erkannt worden; erst die Behandlung frischer Lungen mit Argent. nitr. hat ihr Vorhandensein mit völliger Sicherheit festgestellt. Wegen ihrer, den Endothelzellen allerdings sehr ähnlichen Gestalt und weil die Alveolen mit den Lymphgefässen der Lunge in directer offener Communication stehen sollen, haben einzelne Autoren (z. B. Buhl) die Zellen nicht als Epithelien gelten lassen, sondern als Endothelien ansehen wollen, doch geht aus neueren genauen Untersuchungen der Entwickelungsgeschichte dieser Zellen die Unrichtigkeit dieser Anschauung hervor, da diese deutlich lehrt, dass die Lunge wie alle anderen Drüsen aus Epithelien sich entwickelt und die Alveolarzellen directe Abkömmlinge dieser Epithelzellen sind. Beim Fötus und selbst noch bei Neu-

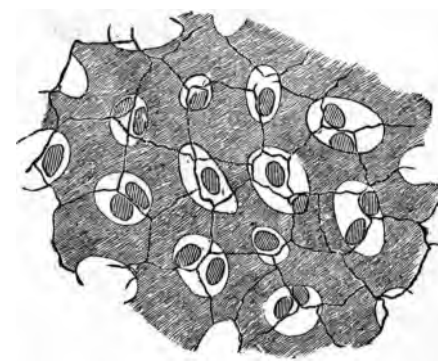

Fig. 77. Lungenepithel vom Frosch mit Arg. nitr. und Hämatoxylin. Die Capillaren schraffirt. $^{300}/_{1}$.

geborenen haben die Zellen auch noch durchaus nicht die spätere endothelähnliche Gestalt, sind vielmehr (Fig. 78.) dicke, bei ganz jungen Früchten cylinderförmige, später plattenförmige Zellen, die erst von dem Momente an, wo die Alveolen durch die Athmung ausgedehnt werden, wo also die Zellen einem starken excentrischen Drucke ausgesetzt sind, die schüppchenförmige Gestalt erhalten.

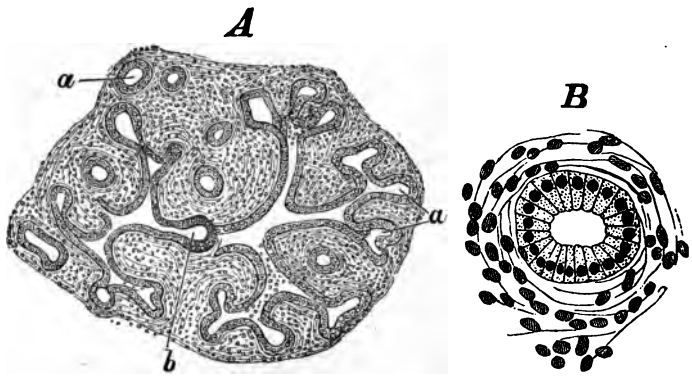

Fig. 78. Fötale Lunge vom Menschen, Hämatoxylin. A. Lobulus, b. Bronchus, a. Alveolen. $^{86}/_{1}$. B. Einzelne Alveole. $^{300}/_{1}$.

Die embryonalen Lungen sind überhaupt sehr geeignet, um den acinösen Bau der Lungen recht klar vor Augen zu führen. Sie zeigen schon makroskopisch eine deutliche Abtheilung in Lobuli, welche auch mikroskopisch durch helle Bindegewebsspatien deutlich geschieden sind. In die Lobuli treten noch grössere Bronchialäste ein, welche sich mehrfach theilen und schliesslich ganz direkt in einige kleine runde Endbläschen übergehen. Die Bronchien besitzen eine dickere, dunklere Epithellage, die Endbläschen sind mit hellen Cylinder-Epithelzellen ausgekleidet, welche ein deutliches Lumen begrenzen (Fig. 78 B.). Von elastischen Fasern ist noch nicht viel zu sehen; das Parenchym besteht aus einem nur wenig faserigen aber sehr zellenreichen Gewebe.

Präparate.

1. Gerüste der Lunge (Fig. 75). Um eine allgemeine Uebersicht über den Bau des Lungengewebes zu erhalten, blässt man eine gesunde Lunge auf und trocknet dieselbe. Mit einem trocknen Rasirmesser werden nun Schnitte, am besten parallel und dicht unter der Pleura angefertigt und vorsichtig in einen Tropfen Wasser gebracht. Durch leichtes Auftupfen mit der horizontal gehaltenen Nadel lassen sich die meisten der etwa eingeschlossenen

Luftblasen entfernen. Mit schwacher Vergrösserung sieht man nun in gewissen Abständen Durchschnitte grösserer Hohlräume (Alveolarröhren resp. Infundibula, Fig. 75r.), zwischen ihnen die kleineren Alveolarhohlräume (Fig. 75a). Es wird ganz vom Zufalle abhängen, ob man grade eine Stelle getroffen hat, wo eine oder auch mehrere Alveolen sich in die grösseren Hohlräume öffnen und ob man demnach die grösseren Hohlräume durch geschlossene Ringe begrenzt sieht, oder ob einer oder mehrere kleine rundliche Ausbuchtungen (die Alveolen) seitlich an denselben sitzen. Da wo letzteres der Fall ist, wird der Eingang in den Alveolus auf beiden Seiten durch spornartig vorspringende Spitzen des Parenchyms gebildet. Grade hier kann man leicht sehen, wie gering die zwei Alveolarhohlräume trennende Parenchymschicht ist. — Ausser dem Parenchym sieht man auch, wenn der Schnitt hinreichend gross ist, interlobuläre Bindegewebssepta, häufig durch ihre schwarze Färbung (Kohle) gekennzeichnet, ferner Durchschnitte durch grössere Gefässe, Bronchien etc. Von zelligen Elementen ist natürlich kaum noch etwas zu sehen. Präparate, an welchen man die Alveolarröhren der Länge nach und an ihrer Abgangsstelle vom Endbronchus sieht, sind sehr schwer zu erhalten; will man danach suchen, so mache man Schnitte senkrecht zur Pleura und zwar eine ganze Serie aufeinanderfolgender Schnitte, die dann immer wenigstens einiges zeigen werden. Man benutzt zu diesen Untersuchungen am besten die Lungen kleinerer Säugethiere.

2. Verzweigungen der Pulmonalgefässe (Fig. 76). Die Injektion der Lungengefässe gelingt leicht. Man bedient sich dazu am besten gefärbter Leimmassen, doch kann man auch mit kaltflüssigen Massen durchaus genügende Präparate erhalten. Vor der Injektion bläst man die Lunge mässig auf und bindet den Hauptbronchus fest zu; nach derselben härtet man in Spiritus. Um die Lunge schnittgerecht zu machen, werden kleine Stückchen mit Gummi-Glycerin behandelt (s. Seite 27). An jedem mikroskopischen Schnitte wird ein Theil der Alveolen so getroffen sein, dass man ihre obere oder untere Wandung von der Fläche sieht (Fig. 76f.), dass man also das ganze Capillarnetz überblickt, ein anderer Theil wird nur auf einem vollständigen Durchschnitte erscheinen, so dass man nur eine Seitenansicht der Wand und hier die rankenförmigen Schlingen der Capillaren zu Gesicht bekommt (Fig. 76s.). Letzteres wird um so häufiger der Fall sein, je dünner der Schnitt ist. An etwas dickeren ist es leicht, Alveolen aufzufinden, in deren Höhlung man hineinsieht, so dass man bei tiefer Einstellung die hintere Wand mit ihrem Capillarmaschennetz, bei höherer Einstellung die seitlichen Begrenzungen mit ihren rankenförmigen Gefässschlingen von der Seite sehen kann. Auch hier sind die grösseren Durchschnitte der Alveolarröhren und Infundibula von den kleineren der Alveolen leicht zu unterscheiden. Bindegewebe, Gefässe etc. wie bei 1. Die Präparate sind zum Einlegen in Balsam geeignet.

3. Lungenepithelien (Fig. 77). Durch Injektion von Argentum nitricum (0,2 pCt.) in die Bronchien und Alveolen ganz frischer Lungen kann man die Grenzen der Alveolarepithelien als schwarze Striche deutlich machen. Sehr einfach geht die Darstellung an den Froschlungen. Man kann dieselben von der Luftröhre aus mit Arg. nitr. füllen, dann scheidet man sie auf, spannt sie mit der Pleura nach unten über ein Stück Kork und setzt sie dann

in gewöhnlichem Wasser dem Lichte aus. Wenn man dann nachträglich noch mit Haematoxylin behandelt, so kann man auch die Kerne der Zellen darstellen. Die Gefässnetze der Lungencapillaren sind leicht zu erkennen. Nach längerer Einwirkung des Silbersalzes sind auch die Grenzen ihrer Endothelzellen zu sehen.

4. Fötale Lunge (Fig. 78). Die Lunge eines Fötus, womöglich aus dem 5.—6. Monat, wird in Müller'scher Flüssigkeit und Alcohol gehärtet; die Schnitte mit Anilinviolett, Haematoxylin oder mit beliebiger anderer Farbe gefärbt. Deutliche Abgrenzung der Lobuli; vollständig acinöser Bau, Drüsenbläschen mit dickem Epithel, meistens als geschlossene Ringe erscheinend, häufig aber auch im direkten Zusammenhang mit Bronchien, welche an besonders günstigen Schnitten in mehrfacher Verzweigung und mit zahlreichen Endbläschen in Verbindung stehend gesehen werden. Auf den Bronchien hohes Cylinderepithel, in der Wandung der grösseren Knorpelinseln. Zwischen den Drüsentheilen sehr zellenreiches Gewebe mit feinen Fasern, welche vorzugsweise der Oberfläche der Alveolen und Bronchien parallel verlaufen.

5. Frische Lunge. Um von frischer Lunge ein Präparat zu erhalten, welches einigermassen die Erkennung der Alveolen (und ihres event. Inhaltes) gestattet, verfährt man, wenn man nicht ein Doppelmesser zur Verfügung hat, folgendermassen. Man hebt mit der Pincette ein ganz kleines Fältchen von dem Parenchym auf und schneidet dieses recht flach mit der Scheere ab. Bringt man nun dieses Stückchen in Wasser, so lässt es sich mit den Nadeln so ausdehnen, dass man wenigstens am Rande die Alveolen und ihre Septa erkennt. Die Luftblasen werden dadurch entfernt, dass man mit einer horizontal gehaltenen Nadel mehrmals über das Stückchen hinfährt, während man es mit der anderen festhält. Sehr geeignet sind solche frischen Präparate um die elastischen Fasern der Lunge darzustellen, da durch Zusatz von 1 procentiger Alkalilauge alle übrigen Theile zerstört werden können. An dem Verlaufe der elastischen Fasern kann man noch vollkommen deutlich die Anordnung der Alveolen etc. erkennen und auch sehen, dass nicht etwa jede elastische Faser nur zu einer Alveole gehört, sondern dass sie sich an der Bildung oft mehrerer Alveolen betheiligt.

Zwanzigstes Kapitel.

Die Thyreoidea.

Die Schilddrüse besteht beim Menschen aus zwei Lappen, welche durch eine schmale Brücke am unteren Ende mit einander verbunden sind. Die Drüse ist von einer bindegewebigen Kapsel umzogen, von welcher bindegewebige Septa in das Innere ziehen, welche grössere Abschnitte und in diesen wieder immer kleinere umgrenzen bis zu ganz kleinen Drüsenbläschen, welche sich von

denjenigen acinöser Drüsen nur dadurch unterscheiden, dass sie vollkommen geschlossen sind wie die Follikel der Ovarien, von welchen sie aber auch wieder durch ihre Persistenz verschieden sind. Die äusserste Begrenzung der Drüsenbläschen wird von einer zarten Membrana propria gebildet, auf welcher ein einschichtiges cubisches Epithel sitzt. Die Höhle des Bläschens wird von einer hellen Flüssigkeit eingenommen, welche beim Erwachsenen sehr häufig durch eine colloide, etwas gelbbräunlich gefärbte Masse ersetzt ist, neben welcher dann häufig die Epithelzellen fehlen oder nur unvollständig vorhanden sind. Die Blutgefässe der Drüse sind sehr zahlreich und gross; sie umgeben die einzelnen Bläschen in Form eines engmaschigen Capillarnetzes. Auch Lymphgefässe sind zahlreich, von Frey bis zu den Bläschen verfolgt.

Fig. 79. Schilddrüse, Schnitt, von einem erwachsenen Menschen. $^{300}/_{1}$. a. Normale Drüsenbläschen im Durchschnitt, b. solche in Flächenansicht, c. vergrössertes Bläschen mit colloidem Inhalt, aber noch erhaltenen Epithelien, d. ebensolches ohne Zellen, G. a. g. Blutgefässe von verschiedenem Caliber.

Präparat.

Uebersichtsschnitte (Fig. 79). Um gute Präparate zu erhalten, muss man sich die Drüsen von Kindern zur Untersuchung wählen, welche auch leicht injicirt werden können, doch ist auch eine normale Drüse eines Erwachsenen sehr wohl zu verwerthen. Eine Injektion braucht man gar nicht vorzunehmen, da die Gefässe meistens eine natürliche Füllung zeigen. Man härtet in M. Fl. und Alcohol. Färbung mit Haematoxylin event. Carmin etc.

Einundzwanzigstes Kapitel.

Die Nebenniere.

Die Nebenniere, welche sich aus dem mittleren Keimblatte entwickelt, lässt beim Menschen schon makroskopisch 2 Schichten

erkennen, eine Rindensubstanz von meist graugelblicher oder selbst ganz gelber und eine Marksubstanz von grauer Farbe. Die innersten Abschnitte der Rinde haben eine braune Färbung und sind deshalb von Virchow als Intermediärschicht besonders bezeichnet worden. Von der bindegewebigen Kapsel, welche das Organ umschliesst, gehen dünne Balken in das Parenchym, welche sich durch feine Aestchen verbinden und dadurch in der Rindensubstanz Fächer bilden, welche zuerst kleiner, dann langgestreckt und radiär gestellt und endlich wieder ganz klein sind und welche mit zelligen Elementen gefüllt sind, die man meistens als Epithelzellen bezeichnete, welche aber nach v. Brunn als Bindegewebszellen aufzufassen sind. Die Zellen der mittleren, grössten Schicht (Zona fasciculata) sind beim gesunden erwachsenen Menschen stets mit grossen Fetttropfen gefüllt, manchmal so sehr, dass man von der eigentlichen Zelle gar nichts mehr sieht. Zuweilen erscheint in einzelnen dieser Zellenreihen ein Spalt, wie ein Drüsenlumen. Die Zellen der Intermediärschicht enthalten braune Pigmentkörnchen. In der Marksubstanz findet sich ein feines bindegewebiges Reticulum als Grundlage, in dessen Maschen feingranulirte, oft eckige, sternförmige mit grossem Kern und Kernkörperchen versehene Zellen, die einige Aehnlichkeit mit manchen Ganglienzellen haben, eingelagert sind. In Chromsäure und ihren Salzen nehmen die Markzellen beim Menschen eine schwache, bei vielen Thieren eine intensive braune Färbung an. Diese Substanz ist auch sehr reich an Nervenfasern und Ganglienzellen. Die Blutgefässe sind sehr reichlich, weit und dünnwandig, so dass sie zum grossen Theil nur von einer Intima gebildet werden, an welche die Parenchymzellen direkt anstossen. In der Mitte der Marksubstanz liegt die Hauptvene des Organes.

Fig. 80. Nebenniere vom Menschen, senkrechter Durchschnitt. k. Kapsel, r. Rinde mit i. der pigmentirten intermediären Schicht, m. Mark. Links und unten die netzförmige Grundsubstanz durch Pinseln dargestellt. $^{20}/_{1}$.

Präparate.

1. Nebenniere von Säugethieren. Man untersucht mit Vortheil zuerst die Nebenniere grösserer Säugethiere, der Rinder oder noch besser der

Pferde. Bei letzteren fehlen die kleinen Maschen der obersten Schicht, es reichen also die radiären Zellenzüge bis an die Kapsel heran; in der Marksubstanz bilden die Zellen netzförmige Stränge.

Härtung mit M. Fl. Die bindegewebige Grundsubstanz durch Ausschütteln dargestellt.

2. Querschnitt der menschlichen Nebenniere (Fig. 80). Man muss eine möglichst frische nehmen, da nach dem Tode in der Intermediärzone leicht eine Trennung der Rinden- und Marksubstanz eintritt.

Härtung in M. Fl. und Alcohol, Färbung mit Haematoxylin. Ausschütteln oder Auspinseln.

Zweiundzwanzigstes Kapitel.

Die Lymphdrüsen und verwandte Organe.

Während die seither betrachteten Drüsen mit wenigen Ausnahmen solche waren, welche mit Hülfe von Epithelzellen ein Secret in schleimhäutige Kanäle liefern, haben die jetzt zu betrachtenden Gebilde weder mit Epithelzellen noch mit Schleimhäuten etwas zu thun, sondern stehen in Beziehungen zu den Lymphgefässen, denen sie nach allgemeiner Annahme neue Lymphzellen liefern. Es gehören hierher die eigentlichen Lymphdrüsen, die sog. Follikel, welche sich in verschiedenen Organen finden, und die Thymusdrüse, welche der Reihe nach betrachtet werden sollen.

a) Die Lymphdrüsen.

Die Lymphdrüsen stellen im Ganzen bohnenförmige Körper dar, welche überall von einer derben bindegewebigen Hülle umgeben sind, die fest mit dem Parenchym derselben verbunden ist. Auf einem mittleren Längsdurchschnitt kann man schon mit unbewaffnetem Auge eine verschiedene Einrichtung des Gewebes unterscheiden. An der Peripherie erkennt man rundliche graue Parenchymabschnitte, die sog. Follikel, in den mittleren Theilen hat das Gewebe ein gleichmässiges röthlich-graues Aussehen und an dem concaven Rande, dem Hilus sind meistens derbe bindegewebige Massen nebst Fettgewebe zu sehen.

In der Rindenschicht (Rindensubstanz) sind die Follikel die wesentlichen Bestandtheile; sie bilden die eigentliche Lymphdrüsensubstanz und werden selbst gebildet von einer Grundlage von reti-

zarter Bindesubstanz, in deren Maschen Lymphkörperchen, grossen, bläschenförmigen, kernkörperchenhaltigen Kern mit schmalem Protoplasmasaume dicht gedrängt eingelagert sind. Diese Bestandtheile wurden früher bereits hinreichend besprochen. Die Follikel liegen je nach der Grösse der Drüse entweder in einfacher oder in mehrfacher Schicht, in letzterem Falle sind die weiteren Verhältnisse natürlich viel complicirter wie im ersteren. Ich will deshalb des leichteren Verständnisses wegen eine einfache Drüse mit einer einzigen Reihe von Follikeln der Beschreibung zu Grunde legen (Fig. 81.). Die Follikel sind an fast allen Seiten von einem schalenartigen Lymphraum umgeben, dem Lymphsinus, welcher auf der einen Seite von der Follikelsubstanz, auf der anderen von der bindegewebigen Kapsel und von Bindegewebsbälkchen begrenzt wird, welche breit von der Kapsel entspringend sich zwischen zwei Follikeln in das Innere der Drüse einsenken, so dass sie die beiderseitigen Lymphsinus von einander trennen. Diese bindegewebigen Septa sind im Allgemeinen wirkliche Scheidewände, welche also eine Art von Alveolen bilden, die nur nach innen zu offen sind, allein es sind doch die Scheidewände an vielen Stellen durchbrochen, so dass die benachbarten Lymphsinus zusammenhangen. Ja es ist sogar sehr häufig auch ein theilweises Zusammenfliessen benachbarter Follikel zu beobachten.

Obgleich die von der Peripherie herankommenden, stets mehrfachen zuführenden Lymphgefässe, indem sie die Kapsel in schräger Richtung durchbrechen in die Lymphsinus direct einmünden, so dürfen diese doch nicht als einfache Fortsetzungen jener betrachtet werden, denn sie besitzen nicht ein offenes Lumen, sondern sind von einem aus Zellen und ihren Ausläufern gebildeten, im Vergleich zu dem Reticulum der Follicularsubstanz groben Netzwerk, dem Stützreticulum durchzogen, dessen Hauptbalken quer das Lumen durchsetzen und sich also einerseits an dem Follikel, andererseits an der Kapsel resp. den Trabekeln inseriren. In den Knotenpunkten des Netzwerkes befinden sich leicht sichtbare Kerne. Das Endothel der Lymphgefässe geht auf die Oberfläche der Lymphsinus über, wo es sowohl die seitlichen Oberflächen als auch das Stützreticulum überzieht.

Das Stützreticulum ist von der grössten praktischen Bedeutung, denn es ist wohl leicht verständlich, dass körperliche Theile, welche von der Peripherie durch den Lymphstrom herangebracht

werden, in dem Netzwerk aufgefangen und zurückgehalten werden. Dies geschieht z. B., wie Virchow nachgewiesen hat, mit Farbstoffkörnchen, welche von tätowirten Hautstellen in den Lymphstrom gelangt sind, ferner mit rothen Blutkörperchen, welche aus Extravasaten stammen und endlich, was ganz besonders wichtig ist, auch mit Geschwulstzellen, besonders Krebszellen, welche dann in der Lymphdrüse zur Bildung secundärer Geschwülste Veranlassung geben. Es entspricht ganz dieser Vorstellung, dass die secundären Lymphdrüsenkrebse immer zuerst in den Lymphsinus gelegen sind.

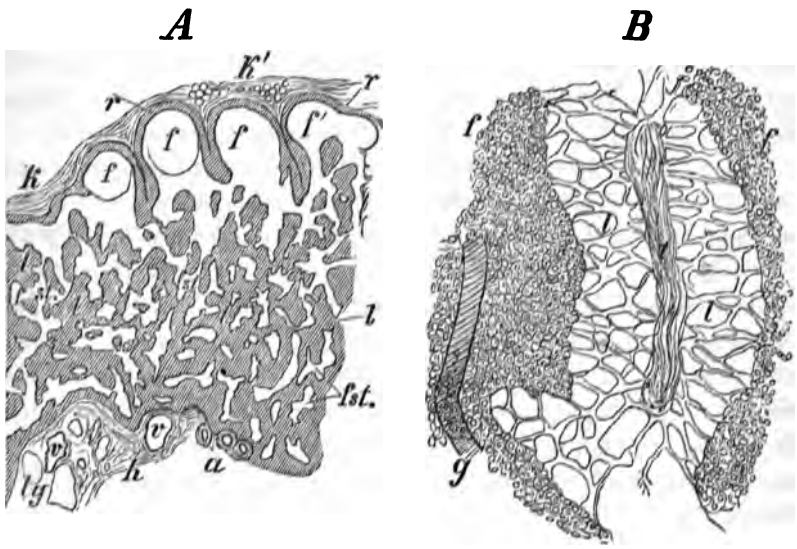

Fig. 81. Lymphdrüse aus dem Mesenterium der Katze. A. Uebersichtsschnitt mit Injection der Lymphräume. k. Kapsel mit Fettträubchen bei k', ff. Follikel, bei f' Zusammenhang zweier Foll., fst. Follikularstränge, r. Randsinus, l. Lymphräume der Marksubstanz, h. Hilus, a. Arterien, v. Venen, lg. Lymphgefässe desselben. $^{20}/_{1}$. B. Schnitt aus der Marksubstanz; t. Trabekel, l. Lymphräume mit Stützreticulum, f. Follikulargtränge, g. Capillargefäss. $^{150}/_{1}$.

Die mittlere Schicht der Lymphdrüsen, die sog. Marksubstanz weicht in ihrer Zusammensetzung nicht prinzipiell von derjenigen der Rindenschicht ab, nur ist die eigentliche Drüsensubstanz statt in Form von kugeligen Follikeln in Form von rundlichen anastomosirenden Strängen, den Follikularsträngen vorhanden, deren Zusammensetzung (Fig. 81 B.) durchaus mit derjenigen der Follikel übereinstimmt, mit welchen sie auch im direkten Zusammenhange stehen, derart, dass aus jedem Follikel ein oder zwei Follikularstränge hervorkommen. Man könnte danach die Follikel auch als blosse Anschwellungen der Follikularstränge betrachten,

um so mehr als letztere vom Hilus aus nach der Rindenschicht zu in der Regel immer dicker werden. Die Follikularstränge sind von Lymphräumen umgeben, welche wie sie selbst mit den entsprechenden Theilen der Rinde, also mit den Lymphsinus zusammenhängen und von rundlichen, balkenartigen Ausläufern der bei der Rinde erwähnten bindegewebigen Septa durchzogen sind. Das Stützreticulum der Marklymphräume setzt sich demnach einerseits an die Follikularstränge, andererseits an die genannten Bindegewebstrabekel an, von welchen man es auf einem Querschnitte radienförmig nach allen Seiten ausstrahlen sieht. Entsprechend der geringen Dicke der Follikularstränge sind die Lymphräume in der Marksubstanz relativ viel reichlicher als in der Rinde, doch ist gerade dieses Verhältniss bei verschiedenen Thierspecies in Folge der verschiedenen Dicke der Follikularstränge sehr verschieden.

Am Hilus fliessen sämmtliche Follikularstränge zusammen und mit ihnen natürlich auch die sie umgebenden Lymphräume, aus welchen nun das meist einfache abführende Lymphgefäss hervorgeht.

Die Arterien der Lymphdrüsen treten in ihren Hauptästen an dem Hilus in die Drüse ein und dringen alsbald durch die Lymphräume hindurch in die Follikularstränge ein, welchen sie, sich immer weiter verästelnd, bis zu den Follikeln folgen, in welchen sie ein weitmaschiges Capillarnetz bilden. Einige kleinere Gefässe treten auch oft von der Kapsel aus durch die Lymphsinus hindurch in die Follikel ein. Die Venen haben im Ganzen einen ähnlichen Verlauf.

Präparate.

Bei Gelegenheit der Beschreibung der beiden Hauptconstituentien des eigentlichen Lymphdrüsengewebes sind bereits früher (für die Lymphdrüsenzellen auf Seite 55, für das Reticulum auf Seite 88) auch die nöthigen Angaben über die Untersuchung dieser Theile gemacht worden. Es bleibt also für jetzt noch vorzugsweise die Untersuchung des gröberen Aufbaues der Lymphdrüsen übrig.

1. Uebersichts-Präparate mit injicirten Lymphräumen (Fig. 81 A.). Zur Untersuchung sind die mesenterialen Lymphdrüsen der Katzen ganz besonders empfehlenswerth. Ihre Lymphräume lassen sich unschwer mit kaltflüssigen Massen durch die Einstichsmetode (Seite 44) füllen, ja man kann von einer peripherischen Drüse aus durch fortgesetzte Injektion eine oder einige central gelegene ausspritzen, welche dann zur Untersuchung ganz besonders geeignet sind. Man härte in Müller'scher Flüssigkeit, welche man häufig wechselt, dann in Alcohol.

Die Schnitte müssen zuerst bei ganz schwacher Vergrösserung angesehen werden: Follikel, Uebergang in Follikularstränge, Lymphsinus mit Uebergang in Lymphräume des Markes, Trabekel, Kapsel etc.

2. Stützreticulum der Lymphräume (Fig. 81 B.). Als ganz vorzügliches Material empfehlen sich zu diesen Untersuchungen die Lymphdrüsen der Ochsen, bei welchen das gesammte Stützreticulum braunes Pigment enthält und bei welchen überhaupt der ganze Bau ein vollkommen typischer ist. Um das Stützreticulum zur Ansicht zu bringen, werden dünne Schnitte einer nicht injicirten Drüse ausgeschüttelt oder ausgepinselt. Man kann dann recht gut den Unterschied zwischen dem zarten Follikularreticulum und dem groben Stützreticulum bei stärkerer Vergrösserung erkennen. Durch Färbung der ausgepinselten Präparate mit Anilinviolett oder Haematoxylin können die Kerne in beiden Netzwerken deutlich gemacht werden.

b. Die Lymphfollikel.

An verschiedenen Stellen des Verdauungskanales, so an der Zunge, dem Pharynx, in den Tonsillen, im Dünn- und Dickdarm findet man bald kleinere, bald grössere, isolirte oder zu Haufen vereinigte graue Knötchen, die sogen. Follikel, welche ihrem Bau und deshalb wohl auch ihrer Funktion nach zu den lymphoiden Organen gehören. Als Repräsentanten der ganzen Gruppe mögen die Follikel des Darmes vorgeführt werden. Dieselben liegen im Dickdarm alle isolirt, im Dünndarm nur zum Theil, zum Theil sind sie zu Haufen (Peyer'sche Haufen) vereinigt, deren grösste eine der Längsachse des Darmes parallel gerichtete lange und schmale Gestalt besitzen und dem Mesenterialansatze gegenüber liegen. An senkrechten Durchschnitten der Darmwand erscheinen sie vorzugsweise in der Schleimhaut gelegen, an deren Oberfläche sie oft kuppenförmig in das Darmlumen vorragen; sie reichen jedoch auch in die Submucosa hinein, so dass also an dieser Stelle die Muscularis mucosae unterbrochen ist — ein Verhältniss, welches für das Verständniss der pathologischen Veränderungen der Follikel sehr wichtig ist. Da, wo mehrere neben einander liegen, sind sie nicht immer deutlich von einander getrennt, sondern confluiren oft miteinander. Eine besondere Umhüllungs-Membran kommt den Follikeln nicht zu, doch sind die Maschen des Reticulums, welches ihre Grundlage bildet und in welches ganz wie bei den Lymphdrüsen lymphoide Zellen eingelagert sind, in den peripherischen Schichten etwas schmäler und länger und dadurch auch etwas resistenter als in den centralen, wo die Maschen viel weiter und die Balken viel

dünner sind. Aus dieser Anordnung des Reticulums erklärt es sich auch, dass dasselbe in dem Centrum leicht zerreist, so dass die Zellen herausfallen und eine Höhle entsteht. Im Dünndarm fehlen über den Follikeln die Zotten; in beiden Darmabschnitten gilt das Gleiche für die Drüsen. — Die Follikel enthalten ein reiches Gefässnetz und stehen zu dem Lymphgefässsystem in einem ähnlichen engen Verhältniss wie die Lymphdrüsenfollikel. Zwar ist nur an einzelnen ein schalenartiger Lymphsinus nachzuweisen, allein bei den übrigen bilden weite Lymphgefässe ein so dichtes Netzwerk, dass enge Beziehungen zwischen den beiden nicht wohl zu bezweifeln sind. Es ist besonders an dem frischen Processus vermiformis der Kaninchen, dessen Schleimhaut eigentlich einen einzigen Peyer'schen Haufen darstellt, ein leichtes, die Lymphräume mittelst der Einstichmethode zu injiciren (Fig. 82) und man kann dann schon mit unbewaffneten Augen sehen, wie jeder

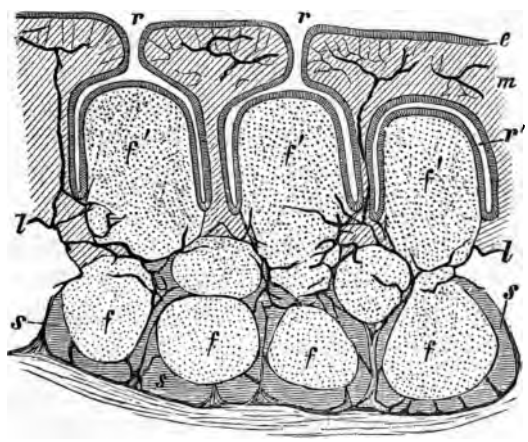

Fig. 82. Wurmfortsatz vom Kaninchen mit injicirten Lymphräumen; f f. die äusseren Follikel mit den Lymphsinus s s., f' f' die inneren Follikel, l l. Lymphgefässe, welche aus den Sinus hervorgehen, m. Schleimhaut, deren Drüsen angedeutet sind, e. ihr Epithel, r r. ihre Recessus, r' Recessus, dessen Eingangsöffnung nicht in der Schnittebene liegt. $^{120}/_{1}$.

Follikel von einem Kranz von Injektionsmasse umgeben ist. Im Innern der Follikel kommen freilich ebensowenig Lymphräume vor, wie in den Follikeln der Lymphdrüsen.

Präparate.

1. Durchschnitt durch Dünndarmfollikel. Nach der Seite 161 angegebenen Methode fertigt man Durchschnitte von dem Darm, am besten *von einem injicirten* an. Färbung mit Carmin. Um das Reticulum zu sehen,

muss man ausschütteln oder auspinseln. Der Darm reisst dabei leicht in der Submucosa durch und ist schwer wieder gehörig auszubreiten. Man achte besonders auch auf das Verhalten der Muscularis mucosae.

2. Injicirte Lymphräume des Processus vermiformis vom Kaninchen (Fig. 82). Eine gewöhnliche Pravaz'sche, mit kaltflüssigem Berliner Blau gefüllte Spritze, sticht man dicht unter der Serosa und parallel derselben in den Wurmfortsatz eines kurz vorher getödteten Thieres ein und spritzt langsam aus. Um den ganzen Proc. zu injiciren muss man mehrere Einstiche vornehmen. Darauf wird in M. Fl. und Alcohol gehärtet; dünne Querschnitte. Es liegen die Follikel in doppelter oder dreifacher Reihe übereinander, die oberen, welche bedeutend grösser sind als die anderen treten aber nicht über die Oberfläche der Schleimhaut hervor, sondern ragen kegelförmig in Recessus der Schleimhaut hinein, deren Eingänge man als feine Oeffnungen an der Schleimhautoberfläche sieht. Die Follikelkuppen sind nur mit Cylinderepithel bekleidet, welches von der Schleimhautoberfläche aus in die Recessus eindringt. Die zwischen den Follikeln liegenden Theile der Schleimhaut, welche die Wandungen der Recessus bilden, zeigen die gewöhnliche adenoide Grundlage der Schleimhaut nebst Drüsenschläuchen. Von Lymphräumen sieht man um die äussere Follikelreihe eine Art von Sinus, welche nur von einigen Bindegewebssepten überbrückt werden; aus ihnen entwickelt sich ein reiches Netz von Lymphgefässen, welches die Basen der mit den äusseren zusammenhängenden inneren Follikel umstrickt und von welchem Aeste nach der Schleimhaut zwischen den Recessus gehen, wo sie zu einem oberflächlichen Netze sich verzweigen.

c. Die Thymusdrüse.

Die beim Menschen in der Regel aus 2 Lappen bestehende Thymusdrüse (Fig. 83) zeigt für das blosse Auge einen feinkörnigen Bau. Jedes der feinen Körnchen, Läppchen, erscheint mikroskopisch wiederum aus kleineren Elementen zusammengesetzt, den sogen. Acini, welche man aber besser Follikel nennt, um gleich im Namen auszudrücken, dass sie in der Hauptsache ihres Baues mit den soeben betrachteten Follikeln übereinstimmen. Diese Follikel sind in der Regel nur an der Peripherie der Läppchen durch bindegewebige Scheidewände, welchen von der das ganze Läppchen umgebenden fibrösen Kapsel aus zwischen dieselben einstrahlen, von einander getrennt, in der Tiefe des Läppchens sind sie, wie es ja auch z. B. bei den Follikeln der Peyer'schen Haufen der Fall ist, zu einer gleichmässigen Masse verschmolzen. Die Grundlage des Gewebes wird von einem aus Zellen und ihren Ausläufern gebildeten Reticulum geliefert, in dessen Maschenräumen kleine Lymphdrüsenzellen dichtgedrängt liegen. Soweit wäre also die

Uebereinstimmung mit den anderen Follikeln vollkommen. Ausserdem enthalten aber die Thymusfollikel besonders in den centralen Theilen auch noch grössere, protoplasmareiche, mit grossem Kern und Kernkörperchen versehene, oft durchaus epithelioide Zellen, welche manchmal in Reihen gelagert sind, und endlich eigenthümlich geschichtete bald einfache, bald zusammengesetzte Körperchen, welche oft grosse Aehnlichkeit mit den im normalen sowie besonders im pathologischen Hornepithel vorkommenden Schichtungskugeln, Perlkugeln haben. Die letzteren dürften wohl mit den grossen Zellen in Zusammenhang zu bringen sein. Ueber ihre Bedeutung ist nichts bekannt; dass es nicht Altersveränderungen sind, geht daraus hervor, dass sie schon in fötalen Thymusdrüsen (Fig. 83) in reichlicher Menge vorkommen.

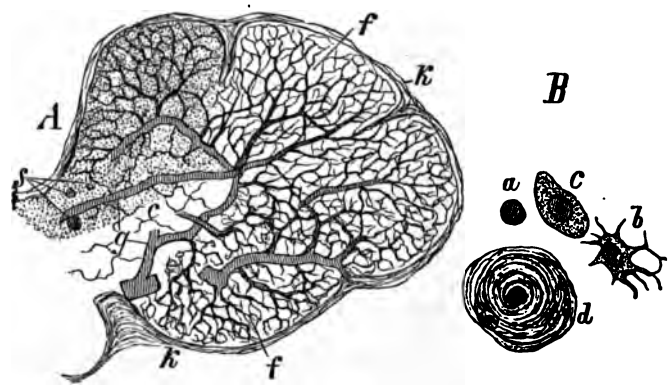

Fig. 83. Thymusdrüse. Menschl. Fötus; gehärtet. A. Schnitt durch ein Läppchen, k. Kapsel, f. Follikel, deren Zellen nur bei einem angedeutet sind, c. centraler Theil des Läppchens mit g. den grossen Blutgefässen, s. Schichtungskugeln. $^{20}/_{1}$. B. a. Gewöhnliche lymphoide Zelle, b. Zelle des Reticulums, c. epithelioide Zelle, d. Schichtungskugel. $^{300}/_{1}$.

Auch das Verhalten der Lymphgefässe der Thymus bedarf noch genauerer Untersuchung. Dass sie reichlich darin vorkommen, ist sicher, aber ihre Endigungsweise ist noch unbekannt. In dem Bindegewebe zwischen den Follikeln findet man oft mit lymphoiden Zellen vollgepfropfte Kanäle, welche nach His als Lymphgefässe anzusehen sind. Eigenthümlich ist das Verhalten der Blutgefässe. Die grösseren Stämme derselben liegen in der Mitte der Läppchen und senden in die Follikel kleine Aeste, welche sich nach der Kapsel zu immer feiner verzweigen, dann sich aber wieder zu Venen sammeln, deren Hauptstämme wiederum im Innern des Läppchens liegen, wo die Capillarnetze nur sehr spärlich sind.

Präparate.

1. Schnitte (Fig. 83A.). Härtung womöglich einer fötalen Drüse in M. Fl. und Alcohol. wie die Lymphdrüsen. Beim Fötus sind die Blutgefässe in der Regel prall gefüllt, so dass eine künstliche Injektion nicht nöthig ist. Durch Auspinseln oder Ausschütteln feiner Schnitte kann man das Reticulum darstellen. Mit lymphoiden Zellen gefüllte Lymphräume im Zwischengewebe.

2. Zellen und geschichtete Körper (Fig. 83B.) Zerzupfen eines frischen Stückchens in Osmiumsäure etc. Die lymphoiden Zellen sind wie diejenigen der Lymphdrüsen sehr zerbrechlich, so dass man meistens viele freie Kerne findet.

Dreiundzwanzigstes Kapitel.

Die Milz.

An der Milz erkennt man mit unbewaffneten Augen drei verschiedene Bestandtheile: 1) die bindegewebige Kapsel und von ihr ausgehende dünne bindegewebige Trabekel, welche ein grobes Maschenwerk bildend das ganze Parenchym durchziehen und sich überall an die dicke bindegewebige Scheide der grösseren Blutgefässe, besonders der Venen, ansetzen. Bei Thieren enthalten diese Trabekel ebenso wie die Kapsel reichliche glatte Muskelzellen, deren Vorhandensein beim Menschen dagegen zweifelhaft ist.

2) Die Malpighi'schen Körperchen oder besser Follikel der Milz, höchstens stecknadelkopfgrosse, besonders in Kindermilzen deutliche, graue kugelige Körper, welche auf den Schnittflächen nicht prominiren und so fest mit der Umgebung verbunden sind, dass es nicht gelingt, sie in toto aus dem Parenchym herauszuheben. Bei dem Versuche, dieses zu thun, passirt es leicht, dass die Follikel zerreissen, was die Vorstellung erweckt hat, dass es Bläschen seien (Malpighi'sche Bläschen). Es ist jedoch nicht einmal eine Kapsel an denselben nachzuweisen, sondern sie zeigen genau dieselbe Zusammensetzung wie die gleichnamigen Gebilde (Follikel) der Lymphdrüsen. Allerdings ist das Reticulum in den peripherischen Schichten etwas engmaschiger als im Centrum, so dass dadurch diese Theile immer einen grösseren Zusammenhalt besitzen als die centralen. In dem Follikel befindet sich ein Netzwerk von Capillaren; von grösseren Gefässen kommen Venen gar nicht vor, wohl aber ausnahmslos je eine relativ grosse Arterie, welche aber

nur den Follikel durchzieht, nicht sich in demselben auflöst. Auf dieses Verhältniss werde ich nachher nochmals zurückkommen.

3) Die Pulpa, welche schon an ihrer, je nach dem Blutgehalt bald heller, bald dunkler rothen Farbe erkennen lässt, dass das Blut in ihrer Zusammensetzung eine grosse Rolle spielt, zeigt unter ihren durch Zerzupfen isolirten zelligen Elementen (Fig. 84) eine überwiegende Menge gewöhnlicher farbiger Blutkörperchen, ferner farblose Zellen von dem Charakter der farblosen Blutkörperchen und endlich grössere farblose Zellen von unregelmässig rundlicher Gestalt mit deutlichem, der Regel nach einfachem Kerne, die eigentlichen Pulpazellen, welche die grösste Aehnlichkeit mit den früher beschriebenen Zellen des Knochenmarkes besitzen. Sehr häufig zeigen einzelne der farblosen Zellen noch besondere Eigenthümlichkeiten, indem sie im Zustande der Verfettung sich befinden, oder auch rothe Blutkörperchen einschliessen (blutkörperchenhaltige Zellen), oder statt der Blutkörperchen den zu klumpigem Hämatoidinpigment umgewandelten Farbstoff derselben. Die beiden letzteren Zellenformen kommen abgesehen von pathologischen Fällen, vorzugsweise bei Kindern vor. Eine andere, sehr auffällige Zellenform, welche sonst nirgends im Körper vorkommt und deshalb also für das Milzgewebe charakteristisch ist, gehört nicht eigentlich dem Pulpagewebe selbst an, sondern den Venen des Milzparenchyms, deren Endothelzellen sie bilden. Diese Zellen stellen sich meistens als schmale, sichelförmig gestaltete Elemente dar, deren Kern in der Mitte der concaven Seite eine verschieden starke, manchmal sogar gestielte Hervorragung bildet. An der convexen Seite besitzen die Zellen eine membranartige Verdickung, welche sich im mikroskopischen Bilde durch ihren dunklen Glanz bemerkbar macht, aber nicht als eine einfache Linie erscheint, sondern in festonartigen Windungen sich hinzieht. Von der Fläche gesehen, denn die eben beschriebene ist die Seitenansicht, erscheinen die Zellen als schmale spindelförmige Elemente. — Die Grundlage des Pulpagewebes bildet, wie man an ausgepinselten Schnittpräparaten gehärteter Milzen sehen kann, ein feinfaseriges Netzwerk mit Kernen in den Knotenpunkten, ähnlich demjenigen, welches wir in den Lymphfollikeln kennen gelernt haben. In den Maschenräumen

Fig. 84. Zellen der Milz. m. Eigentliche Milzzellen, l. lymphoide Zellen, eine mit Fettkörnchen, b. blutkörperchenhaltige Zelle, e. Endothelzellen der Venen. $^{300}/_{1}$.

dieses Netzes liegen die Milzzellen, aber nicht so dichtgedrängt, wie die Zellen in dem Reticulum der Follikel, sondern so, dass zwischen den Zellen und den Balken des Netzwerkes noch ein kleiner Raum übrig bleibt.

Um sich nun von der Anordnung dieses, aus einem Reticulum mit eingelagerten Blutkörperchen und Milzpulpazellen bestehenden Pulpagewebes im Innern des Milzparenchyms eine annähernd richtige Vorstellung zu bilden, erinnere man sich an das, was vorher von der Zusammensetzung der Marksubstanz der Lymphdrüsen gesagt wurde. Wie dort das Lymphdrüsengewebe in Form der Follikularstränge vorhanden ist, so ist hier (Fig. 85) das Pulpagewebe ebenfalls in Form von rundlichen, netzförmig verbundenen Balken, den Pulpasträngen vorhanden; wie dort zwischen den Follikularsträngen Lymphräume gelegen sind, so liegen hier zwischen den Pulpasträngen netzförmig verbundene Blutgefässe und zwar venöse Gefässe, welche sich aber von den gewöhnlichen Venen dieser

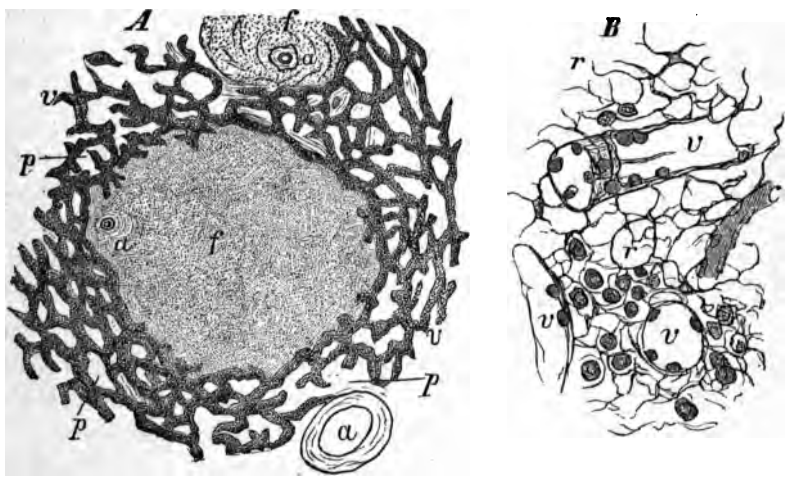

Fig. 85. Milz vom Kinde. A. Injection der cavernösen Venen v., p. Pulpastränge, f. Follikel, a. Arteriendurchschnitte. $^{33}/_{1}$. B. Pinselpräparat; v. Venen mit Endothel, theils im Quer-, theils im Längsschnitt, c. Capillare, r. Reticulum, welches zum Theil noch Milzzellen umschliesst. $^{300}/_{1}$.

Grösse, durch ihre ganz dünne, aus kaum mehr als den eben beschriebenen Endothelzellen und dünnen circulär verlaufenden fibrillären Netzen gebildeten Wandung sich auszeichnen, also mehr dem Typus der sogen. cavernösen Gefässräume angehören, weshalb sie auch die Bezeichnung der cavernösen Milzvenen tragen. Wir wer-

den damit zu dem Blutgefässsystem der Milz hingeführt, dessen Verhalten den Untersuchern am meisten Schwierigkeiten bereitet hat.

Die Arterien und Venen der Milz treten an dem Hilus in eine gemeinsame dicke Bindegewebsscheide eingeschlossen in das Organ hinein, bleiben auch nach den nächsten Verzweigungen noch nebeneinander liegen, bis sie nachdem die Arterien eine Weite von etwa 0,3 Mm. erlangt haben, sich trennen und nun gesonderte Wege verfolgen. Die Arterien theilen sich noch weiter in kleinere Aeste, die dann ziemlich plötzlich in ganz kleine Zweige sich auflösen, so dass diese an dem Stamme wie die Haare eines Pinsels an ihrem Stiele sitzen (Penicilli arteriarum lienis). Die Aeste, welche diese Penicilli bilden, sind jene schon vorher erwähnten Arterien, welche durch die Follikel hindurchgehen. Vergleichende Untersuchungen haben ergeben, dass die Follikel im Grunde genommen nichts weiter als die an umschriebener Stelle in ein lymphadenoides Gewebe umgewandelte Adventitia der betreffenden Arterien darstellen. Bei manchen Thieren findet sich diese lymphadenoide Umwandlung auf grosse Strecken hin, ohne aber dieselbe Mächtigkeit wie an den Follikeln zu erlangen, und auch beim Menschen, sowie den Follikel besitzenden Thieren kann man oft von den Follikeln aus noch schmale lymphadenoide Scheiden nach beiden Richtungen hin an dem Gefässe verfolgen. Nachdem die Arterien sich weiterhin noch mehr verkleinert haben, treten sie endlich in die Pulpastränge ein und damit ist der Punkt erreicht, wo die Ansichten der Forscher am meisten auseinander gingen. Einige liessen die Arterien ohne Vermittelung von Capillaren direkt in die cavernösen Venen übergehen, andere nahmen einen Uebergang durch ein Capillarnetz an, wieder andere endlich behaupteten, und diese Angaben darf man wohl, besonders nach den Arbeiten von W. Müller, als die richtigen ansehen, dass für die Milz der ganz exceptionelle Fall bestehe, dass ein geschlossenes Gefässsystem überhaupt nicht existire, dass die Arterien mit den cavernösen Milzvenen in gar keinem direkten Zusammenhang stehen. Man hat sich danach also vorzustellen, dass die Arterien ihr Blut frei in das Pulpagewebe hineinergiessen und dass die Venen keine geschlossene Wand haben, so dass das Blut aus den Pulpasträngen in ihr Lumen eintreten kann. Trotz dieses Mangels von wandungführenden Gefässen im Innern der Pulpastränge circulirt doch das Blut in regelmässigen Bahnen, wie vorsichtige, unter constantem Drucke ausgeführte

Injektionen ergeben haben. In derselben Weise, wie beim Aufgiessen von Wasser auf einen Sandhaufen um jedes Sandkörnchen herum ein kleines Wasserströmchen entsteht, so zeigte sich auch die Injektionsmasse ganz regelmässig um die Milzpulpazellen herumgelagert, in jenen Räumen (intermediäre Blutbahnen), welche, wie vorher schon erwähnt wurde, zwischen den Milzzellen und den Bälkchen des Pulpagerüstes übrig bleiben. Dasselbe Verhalten, wie es hier die Injektionsmasse zeigt, zeigen an blutreichen Milzen die farbigen Blutkörperchen, so dass sich danach der Reichthum der Pulpa an diesen Körperchen und die Abhängigkeit ihrer Farbe von dem Blutgehalt sehr einfach erklärt.

Dass zur Untersuchung dieser Verhältnisse die grösste technische Fertigkeit erforderlich ist, geht aus dem Gesagten wohl von selbst hervor und dadurch erklärt es sich auch, dass dieselben so lange zweifelhaft geblieben sind.

Präparate.

1. Zellen der Pulpa (Fig. 84.) Man zerzupft ein Stückchen Milzgewebe in Kochsalzlösung. Von den Venenendothelien bricht leicht die eine Hälfte dicht neben dem Kerne ab, so dass anscheinend der letztere eine Art Kopf, der Zellenleib eine Art Schwanz bildet. Sollte die Menge der farbigen Blutkörperchen die anderen Zellen, besonders die Endothelien verdecken, so kann man statt Kochsalzlösung gewöhnliches Wasser nehmen, in welchem jene verschwinden. Verfettete Zellen, blutkörperchenhaltige, pigmenthaltige Zellen.

2. Cavernöse Milzvenen injicirt (Fig. 85A.). Die Ausspritzung der cavernösen Venen ist nicht so schwierig, wenn man den in der Einleitung beschriebenen Apparat für constanten Druck benutzt und die Injektion sofort unterbricht, sobald man merkt, dass die Masse nicht mehr leicht einfliesst. Als Injektionsmasse empfiehlt es sich eine dünne Leimmasse anzuwenden. Will man eine menschliche Milz benutzen, so ist eine kindliche vorzuziehen, weil bei denselben die Follikel deutlicher und die Zwischenräume zwischen den Follikeln relativ kleiner sind. Man härte in häufig zu wechselnder Müller'scher Flüssigkeit, dann in Alcohol. Ist die Injektion gelungen, so sieht man an dünnen Schnitten bei schwacher Vergrösserung die Follikel als ganz gleichmässig hellgraue rundliche Körper, ohne Spur eines injicirten Gefässes, in der Pulpa dagegen ein Netzwerk mit farbiger Masse gefüllter Gefässe, zwischen welchen die hellbräunlich gefärbten Pulpastränge liegen, welche ungefähr denselben Durchmesser besitzen, wie die cavernösen Venen. Bei stärkerer Vergrösseruvg erkennt man die lymphoiden Zellen in den Follikeln sowie den Durchschnitt durch die Arterie, ferner die Wandungslosigkeit der cavernösen Venen etc.

3. Milz mit natürlicher Füllung der Venen. Reticulum der Pulpa (Fig. 85B.). Vor der Herausnahme der Milz aus dem Körper unter-

bindet man ihre Venenstämme, damit kein Blut auslaufen kann und härtet dann wie bei 2. An Schnitten wird man nun in derselben Weise wie die cavernösen Venen vorher mit Injektionsmasse gefüllt waren. so jetzt dieselben mit durch die Härtungsflüssigkeit braun gewordenen Blutkörperchen gefüllt finden. Pinselt man solche Schnitte recht vorsichtig aus (Ausschütteln ist noch besser), so erscheinen die Venen als Lücken und man hat dann gute Gelegenheit die Anordnung des Pulpagewebes in netzförmigen Strängen zu erkennen. An den Rändern des Schnittes ist auch das Reticulum dieser Pulpastränge zu sehen und die Endothelzellen der Venen in situ.

4. Kapsel und Trabekel. Zur Untersuchung der Kapsel und Trabekel verwendet man Milzen von Thieren. z. B. Katzen, bei welchen man sich durch Färbung mit Haematoxylin leicht von dem Vorhandensein von glattem Muskelgewebe überzeugen kann.

5. Intermediäre Blutbahnen. Wer es versuchen will die Blutgefässe im Innern der Pulpastränge mit farbiger Masse zu füllen, der wähle die Milz eines soeben durch Verblutung getödteten Thieres, welche man durch leichten Druck noch soviel wie möglich von Blut befreien kann. Dann injicire man eine kaltflüssige Masse von der Arterie aus unter einem ganz geringen constanten Drucke. Härtung wie oben.

Vierundzwanzigstes Kapitel.

Die Centralorgane des Nervensystems.

Nachdem wir bei der allgemeinen Betrachtung des Nervengewebes die Hauptbestandtheile der nervösen Centralorgane bereits kennen gelernt haben, bleibt für jetzt nur noch übrig, den Zusammenhang der Theile zu erörtern. Es kann sich entsprechend dem Plane dieses Leitfadens nicht darum handeln, eine erschöpfende Darlegung des gesammten Baues dieser Theile, sondern nur darum, eine Uebersicht über die wichtigsten Abschnitte nebst Anleitung zur Untersuchung derselben zu geben. Es sollen deshalb der Reihe nach entsprechend dem bei Untersuchung der Ganglienzellen eingehaltenen Gange die sympathischen Ganglien, dann das Rückenmark, die Kleinhirn- und die Grosshirnrinde besprochen und untersucht werden.

a) Die Ganglien des Sympathicus.

Die Ganglien des Grenzstranges des Sympathicus sind von einer bindegewebigen Kapsel umhüllt, von welcher Fortsätze in das Innere abgehen, welche grössere Gruppen von Ganglienzellen umschlies-

sen, innerhalb derer wiederum dünne Bindegewebsbälkchen die einzelnen Nervenzellen umgeben. Ausserdem finden sich zahlreiche kleinere und grössere Bündel von grösstentheils marklosen Nervenfasern, welche in der verschiedensten Richtung zwischen den Zellen und Zellengruppen sich hindurchschlingen.

Präparat.

Uebersichtsschnitte. Von einem Ganglion eines Menschen oder Thieres, welches in absolutem Alcohol gehärtet wurde, macht man mit Hülfe einer der in der Einleitung aufgeführten Einbettungsmethoden feine Längs- und Querschnitte, welche man mit Carmin oder Hämatoxylin färbt und in Nelkenöl und Canadabalsam einlegt.

b) Das Rückenmark.

Ueber den Bau des Rückenmarkes geben Querschnitte den besten Aufschluss. An ihnen (Fig. 86) erkennt man zwei durch ihre verschiedene Färbung ausgezeichnete Substanzen, die äussere, weisse, und die centrale, graue Substanz. In der Mitte der vorderen Seite befindet sich eine tiefe Spalte, die vordere Längsspalte, durch welche die weisse Substanz der beiden Seiten bis auf einen geringen Rest, die weisse Quercommissur, vollständig getrennt wird. In diese Spalte senkt sich die Pia mater, welche der ganzen Oberfläche des Markes fest anliegt, hinein. An der entsprechenden Stelle der hinteren Fläche ist zwar eine solche Spalte nicht vorhanden, doch sind auch hier die beiden Seitenhälften der weissen Substanz durch einen von den innersten Lagen der Pia mater gebildeten Fortsatz von einander getrennt und zwar vollständig, da dieser Fortsatz bis zu der centralen grauen Substanz reicht. Durch diese Spalte und dieses Pia mater-Septum wird das ganze Rückenmark in zwei symmetrische Seitenhälften zerlegt, welche nur durch eine schmale Brücke mit einander verbunden sind. Die graue Substanz hat (an Querschnitten) die allerdings an den verschiedenen Stellen verschieden modificirte Gestalt eines lateinischen H, von dessen Vergrösserung die als Hals- und Lendenanschwellung bekannten Verdickungen des Markes vorzugsweise abhängen. Der Bindestrich des H bildet fast ausschliesslich die Brücke zwischen den beiden Seitenhälften des Markes, die beiden seitlichen Schenkel aber liegen mitten in den Seitenhälften, allerseits von weisser Substanz umgeben. Die von der Verbindungsbrücke nach vorn zu ge-

legenen Theile nennt man die Vorderhörner, die nach hinten gelegenen die Hinterhörner der grauen Substanz; von jenen gehen die vorderen, von diesen die hinteren Wurzeln der Rückenmarksnerven ab. Durch sie wird die weisse Substanz jederseits in 3 Abschnitte getheilt, 1) die Vorderstränge zwischen der Längsspalte und den Vorderhörnern, 2) die Seitenstränge zwischen den Vorder- und Hinterhörnern, 3) die Hinterstränge zwischen den Hinterhörnern und dem hinteren Septum der Pia mater.

In der weissen Substanz finden sich als Hauptbestandtheile markhaltige Nervenfasern, welche fast sämmtlich einen vertikalen Verlauf haben, so dass sie an den Querschnitten des ganzen Markes ebenfalls quer durchschnitten erscheinen. Horizontal verlaufende, also an Querschnitten des Markes längs getroffene Fasern finden

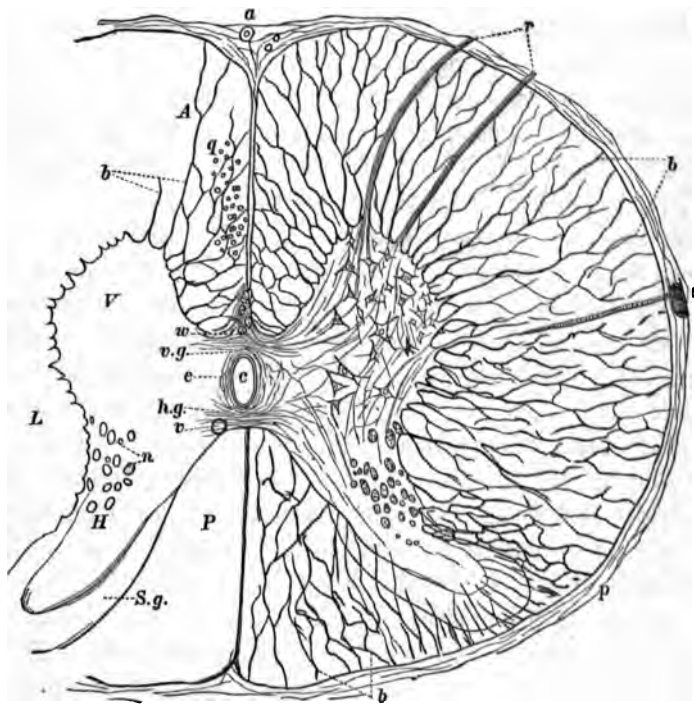

Fig. 86. Rückenmark vom Kaninchen. Härtung in M. Fl. und Alc., Carminfärbung, Nelkenöl-Canadabalsam. p. Pia mater, a. Querschnitt, a' Längsschnitt einer Arterie, von welcher ein Ast in das Mark eindringt. A. Vorderstrang, P. Hinterstrang, L. Seitenstrang der weissen Substanz, b. bindegewebiges Gerüste derselben, bei q. einige querdurchschnittene Nervenfasern angedeutet; V. Vorderhorn mit Ganglienzellen und zwei abgehenden vorderen Wurzeln r.; H. Hinterhorn, in welchem bei n. mehrere Bündel querdurchschnittener markhaltiger Nervenfasern, S.g. Substantia gelatinosa, w. vordere weisse Commissur mit einigen querdurchschnittenen Nervenfaserbündeln, v.g. vordere graue, h.g. hintere graue Commissur, e. Ependymfaden, c. Centralkanal, dessen Epithelschicht durch die doppelte Contour angedeutet ist, v. eine grosse Centralvene. $^{20}/_{1}$.

sich in der weissen Commissur am hinteren Ende der Längsspalte und in den hinteren Wurzeln der Rückenmarksnerven; schräg verlaufende und also auch auf Querschnitten schräg getroffene Fasern enthalten die vorderen Wurzeln der Rückenmarksnerven. Die Grösse der Nervenfasern ist sehr wechselnd; die grössten finden sich zur Seite der vorderen Längsspalte. Ausser den Nervenfasern gibt es in der weissen Substanz nur noch Bindesubstanz mit Gefässen, welche beide gemeinschaftlich von der Pia mater aus in das Rückenmark eindringen. Die Bindesubstanz besteht aus einer grösseren Anzahl stärkerer Bündel, welche sich alsbald in feinere Aeste auflösen und mit diesen untereinander verbinden, so dass die Nervenfasern in ein netzförmiges Gerüste vollkommen eingeschlossen sind, welches jede einzelne Nervenfaser mit einer Bindesubstanzmasche umgibt. Nur einzelne Abschnitte von Nervenfasern, z. B. im Hals- und oberen Brusttheile die an das hintere Pia-Septum anstossenden sog. Goll'schen Keilstränge, sind durch dickere Bindegewebszüge von der Nachbarschaft abgegrenzt. Die Bindesubstanz ist die schon früher erwähnte Neuroglia, welche aus einem feinen Netzwerk von Fäserchen besteht, welche als Ausläufer von Zellen angesehen werden. Nach Gerlach sind die Fädchen elastische, welche in eine feinkörnige zellenhaltige Grundmasse eingelagert sind. —

In der grauen Substanz bildet eine ähnliche zarte netzförmige Bindesubstanz die Grundlage, in welche zahlreiche Nervenfasern, besonders auch viele nackte Axencylinder, ferner die Ganglienzellen und das bei der früheren Beschreibung dieser erwähnte feine nervöse Fasernetz eingelagert sind. Nur an zwei Stellen bildet die Bindesubstanz die Hauptmasse des Gewebes, nämlich an der äusseren Seite der Hinterhörner als Substantia gelatinosa Rolando und in der Mitte des centralen Verbindungsastes, der sog. grauen Commissur, um den gleich zu erwähnenden Centralcanal herum. Die grössten Ganglienzellen trifft man in den Vorderhörner, wo sie zu mehreren Gruppen vereinigt liegen, deren grösste an der seitlichen Ecke des Hornes ihren Platz hat. Die kleinsten Zellen sind im Hinterhorn, eine mittlere Grösse besitzen die im Brusttheile am Ursprung der Hinterhörner, und zwar an der inneren Seite derselben vorkommenden sog. Clarke'schen Säulen. — Besondere Besprechung verdient noch das Verbindungsstück der grauen Substanz, welches in seiner Mitte einen Canal,

den Centralcanal, enthält, der mit cylinderförmigen, bei jugendlichen Individuen mit Flimmerhaaren besetzten Epithelzellen ausgekleidet ist. Diese Zellen laufen in spitze Fortsätze aus, welche sich in eine fast nur aus Neuroglia bestehende Schicht, das sog. Ependym des Centralcanales (den centralen Ependymfaden) einsenken. Nach vorn von dieser Bindesubstanzmasse, zwischen ihr und der weissen Commissur liegt eine Schicht längsverlaufender, also von einem Vorderhorn in das andere führender Nervenfasern (vordere graue Commissur), während nach hinten eine ebensolche Faserschicht (hintere graue Commissur) die beiden Hinterhörner verbindet und den Centralcanal von dem hinteren Septum der Pia mater trennt. Seitlich von dem Centralcanal sieht man meistens die Querschnitte zweier grosser Venen, der Venae centrales.

Präparate.

1. Faserverlauf. Folgende von Gerlach empfohlene Methode lässt zwar nicht die Zellen aber wohl sehr gut den Verlauf der Nervenfasern hervortreten. Kleine Stücke recht frischen Rückenmarks kommen 15—20 Tage in 1—2 proc. Lösung von doppeltchromsaurem Ammoniak (oder Kali), dann fertigt man mit Hülfe des Mikrotoms (Seite 30 Fig. 8.) feine Schnitte an, welche man in einer Lösung von 1 Theil Goldchloridkalium auf 10,000 Wasser mit ein wenig Salzsäure 10—12 Stunden lang liegen lässt. Darauf werden dieselben in Wasser, welches auf 2000—3000 Theile 1 Theil Salzsäure enthält, abgewaschen und 10 Minuten lang in eine Lösung von 1 Theil Salzsäure auf 1000 Theile 60 proc. Alcohol eingelegt. Entwässern in absol. Alcohol, aufhellen in Nelkenöl, einschliessen in Canadabalsam. Ihre volle Schönheit erreichen die Präparate nach 6—8 Stunden, später dunkeln sie leicht nach.

2. Zellen in situ (Fig. 86.). Die Zellen erkennt man neben den Fasern am besten an Schnitten, welche mit Carmin gefärbt wurden. Die in Chromsäure und chromsauren Salzen gehärteten Präparate nehmen die Färbung schlecht an, man muss die Schnitte deshalb vorher sehr gut auswässern. Um die Zellen des Centralkanales noch wohl erhalten zu sehen, ist es nöthig, das Rückenmark jugendlicher Individuen zu untersuchen. Auch diese Präparate werden am besten in Canadalsam eingeschlossen. Die Zellen, sowie die Axencylinder der Nervenfasern, desgleichen die Bindesubstanznetze in der weissen Substanz, etwas weniger die Bindesubstanz der grauen Substanz sind roth gefärbt. Eigenthümlich sehen die Querschnitte der Nervenfasern aus. Der Axencylinder erscheint als rother Punkt, die Markscheide als helle, meist etwas concentrisch gestreifte Masse um denselben herum und ist wieder begrenzt durch die rothen Streifen der Neuroglia. Es entsteht so ein Bild ähnlich dem alten astronomischen Zeichen für die Sonne (daher Sonnenbildchen).

c) Das Kleinhirn.

Die Oberfläche des Kleinhirns, mit welcher wir uns hier ausschliesslich beschäftigen wollen, zeigt sehr feine Windungen, an welchen man auf einem Durchschnitte eine schmale centrale Markleiste und eine schon für das unbewaffnete Auge in zwei Schichten zerfallende graue Rinde unterscheiden kann (Fig. 87). Der äussere rein graue Abschnitt dieser Rinde besteht aus einer sog. molekulären Substanz (daher molekuläre Schicht) d. h. einer Masse ähnlich derjenigen, welche die Grundlage der grauen Substanz des Rückenmarkes bildet, deren Hauptbestandtheil also weniger Molekel als vielmehr äusserst feine netzförmig verbundene und verschlungene Fasern bilden, welche theils bindegewebiger, theils nervöser Natur sind. In dieser Substanz liegen zerstreut sehr kleine, vielstrahlige oder mehr spindelförmige Ganglienzellen sowie der Bindesubstanz zugehörige Kerne. Die Oberfläche der Schicht ist von Pia mater überzogen, von der aus zahlreiche feine Gefässchen in die Rinde eindringen.

Die zweite, makroskopisch grauröthliche Schicht besteht fast ganz aus kleinen runden Elementen, den sogen. Körnern (daher Körnerschicht). Viele dieser Körner erweisen sich bei genauerer Untersuchung als kleine Rundzellen mit sehr dünnem zartem Zellenleibe. Ueber die Natur dieser Körner gehen die Meinungen noch sehr auseinander; einige halten sie für nicht nervöse, der Bindesubstanz zugehörige Gebilde, andere für nervöse, mit den Ausläufern der Purkinje'schen Ganglienzellen zusammenhängende, wieder andere endlich für ächte multipolare Ganglienzellen. Mögen nun die Körner diese oder jene Bedeutung haben, mit Nervenfasern zusammenhängen oder nicht, jedenfalls befindet sich zwischen denselben noch eine feinfaserige Masse, welche zum Theil nervöser Natur ist. An

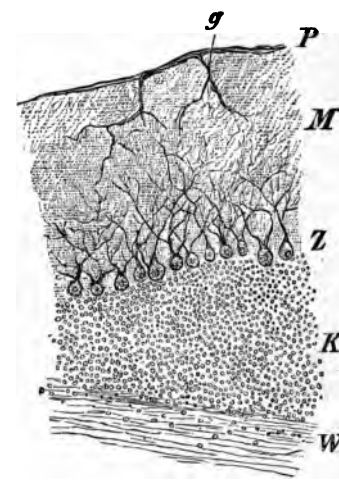

Fig. 87. Kleinhirnrinde des Kaninchens; Senkrechter Durchschnitt aus der Nähe einer Furche. Carmin, Balsam. P. Pia mater, von welcher Gefässe (g) in die moleculäre Schicht M. eindringen. Z. Zone der Purkinje'schen Zellen, K. Körnerschicht, W. weisse Markleiste. $^{35}/_{1}$.

der Grenze dieser und der äusseren Schicht, aber mit ihren Leibern fast ganz zwischen die Körner eingesenkt, liegen in einer einfachen Lage die früher untersuchten grossen Purkinje'schen Zellen, welche ihre grossen verästelten Ausläufer in die moleculäre Schicht hineinschicken, während der kleine dritte Fortsatz in die Körnerschicht sich einsenkt und nach einigen Untersuchern mit den Körnern in Verbindung tritt, nach anderen es nicht thut. Die ersten Aeste der grossen Fortsätze haben anfänglich einen fast horizontalen Verlauf (vergl. Fig. 48 k.) und erst die kleineren streben mehr der Oberfläche zu, wo sie nach einigen Autoren umbiegen sollen, um durch die moleculäre Schicht zurückzulaufen und als feinste Fädchen in die Körnerschicht einzudringen. — Gegen die weisse Markleiste besitzt die Körnerschicht keine scharfe Grenze, vielmehr kann man die Körner erst in grösseren, dann in kleineren Gruppen noch eine Strecke weit zwischen die Nervenfasern verfolgen. Uebrigens kommen in der Markleiste überhaupt zahlreiche Kerne vor. Die Breite der Körnerschicht ist nicht an allen Theilen der Windungen gleich; sie ist am stärksten auf der Höhe der Windungen, am geringsten in der Tiefe der Furchen, also da, wo zwei benachbarte Windungen sich miteinander verbinden. Hier liegen zugleich die Purkinje'schen Zellen weiter auseinander, während sie auf der Höhe der Windungen am dichtesten stehen.

Präparat.

Querschnitt (Fig. 87.). Härtung in M. Fl. und Alcohol. Färbung mit Carmin, welcher die Körner sehr lebhaft, die grossen Ganglienzellen weniger lebhaft färbt. Absoluter Alcohol, Nelkenöl, Canadabalsam. Wenn man den Schnitt so einrichtet, dass ein ganzer Ast des Arbor vitae getroffen ist, so kann man sehen, dass in der Tiefe der Furchen die Körnerschicht schmäler ist, als an den anderen Stellen. An demselben Orte erscheinen in der tiefsten Lage der moleculären Schicht längs verlaufende feine Nervenfasern (fibrae arcuatae), zwischen welchen parallel gerichtete spindelförmige Zellen liegen.

d) Das Grosshirn.

Von dem grossen Gehirn soll hier auch nur die Rinde sowie die Auskleidung der Ventrikel nebst den Adergeflechten einer kurzen Betrachtung unterzogen werden.

1. Auf einem Durchschnitte erkennt man makroskopisch an der grauen Rindenschicht eine schmale äussere weissgraue Lage,

dann eine breitere rein graue, darauf einen an verschiedenen Gehirnen verschieden deutlichen weissen Streifen und endlich eine breite röthlich graue Schicht, welche oft wieder durch einen helleren Streifen getheilt wird. Die gemeinsame Grundlage dieser sämmtlichen Lagen bildet die anscheinend feinkörnige, in der That aber feinfaserige schwammige Neuroglia, in welcher hier oft sehr deutlich Bindesubstanzzellen mit zahlreichen Ausläufern (Spinnenzellen) gesehen werden können. Die Menge und Gestalt der in diese Grundmasse eingelagerten nervösen Zellen ist dagegen in den verschiedenen Schichten sehr verschieden; im Allgemeinen sind die makroskopisch hellen Lagen auch diejenigen, welche unter dem Mikroskope die wenigsten Zellen erkennen lassen. Nach Meynert lassen sich mikroskopisch 5 Schichten unterscheiden, welche sich folgendermassen charakterisiren. Die oberste 1. Schicht ist nur von zerstreuten, unregelmässig gestalteten kleinen Ganglienzellen bevölkert; die 2. enthält sehr zahlreiche, aber kleine, pyramidale Zellen,

Fig. 88. Grosshirnrinde des Kaninchens; senkrechter Durchschnitt, Hämatoxylin, Balsam. 1. Rein bindegewebige Schicht, 2. Schicht der spärlichen und unregelmässigen Ganglienzellen, 3. Schicht der zahlreichen kleinen Pyramidenzellen, 4. Schicht der spärlichen grossen Pyramiden, 5. Schicht der zahlreichen unregelmässigen kleinen Zellen, 6. Schicht der grossen Spindelzellen, m. Marksubstanz, a. Arterie der Pia mit einem senkrecht in das Gehirn eindringenden Aste. An diesem sowie an den grossen Pyramiden sind die Lymphräume angedeutet. $^{90}/_{1}$.

welche ebenso wie die spärlicheren, aber viel grösseren Pyramiden der 3. Schicht ihren Spitzenfortsatz direkt gegen die Gehirn-Oberfläche entsenden. Auf diese sehr breite Schicht folgen in der schmäleren 4. die kleinsten der in der Rinde überhaupt vorkommenden Zellen, welche eine unregelmässige, meistens vielstrahlige Gestalt besitzen und sehr dicht bei einander gelagert sind. Die innerste (5.) Schicht endlich beherbergt wieder grössere spindelförmige aber doch noch mit Seitenfortsätzen versehene Zellen, welche „in der Kuppe der Windungen senkrecht, den Pyramiden parallel, um die Furche zwischen zwei Windungen herum aber quer liegen, so dass die Pyramiden senkrecht auf sie stehen." Zwischen den Ganglienzellen sieht man schon von der dritten Schicht an senkrecht gerichtete Nervenfasern, welche sich nach innen hin zu immer deutlicheren Bündeln sammeln und dadurch die Nervenzellen in einzelne Reihen trennen. Sie biegen schliesslich in die Markmasse um, deren Zusammensetzung aus Nervenfasern und etwas gröberer Neuroglia mit deutlicheren Spinnenzellen viel einfacher ist. Die Dicke der 1. Schicht ist bei verschiedenen Thierspecies sehr grossem Wechsel unterworfen. Beim Menschen ist sie am geringsten, und wird im Allgemeinen um so bedeutender je tiefer in der geistigen Entwickelung das betreffende Thier steht — ein Verhältniss, welches verständlich ist, da ja diese Schicht wesentlich aus Bindesubstanz besteht. Letztere ist besonders in den obersten Partien dieser Schicht so reichlich vorhanden, dass man, wie z. B. in dem in Fig. 88. gezeichneten Kaninchengehirn, dieselbe in zwei Schichten zerlegen könnte, eine obere rein bindegewebige und eine untere mit spärlichen Ganglienzellen versehene.

Wie am kleinen Gehirn dringen von der Pia aus Blutgefässe senkrecht in die Rinde ein und bilden ein recht reichliches Netzwerk in derselben. Diese Gefässe sind ebenso wie die Ganglienzellen von Lymphräumen umgeben (perivasculäre resp. pericelluläre Lymphräume), welche an den Präparaten als helle Säume erscheinen, wobei freilich nicht zu übersehen ist, dass die vorhandenen Räume durch die Schrumpfung des Gewebes in Folge der Einwirkung der Härtungsflüssigkeit in der Regel weiter erscheinen als sie in Wirklichkeit sind. Da, wie bereits früher gelegentlich der Untersuchung der Gefässe überhaupt angegeben wurde, auch zwischen der Adventitia und der Media der Gehirngefässe ein Lymphraum (adventitieller L.) sich befindet, so sind demnach die Gehirngefässe von 2

Lymphräumen begleitet, einem zwischen Adventitia und Media (Virchow-Robin) und einem zwischen Adventitia und Gehirnsubstanz (His) gelegenen.

Präparate.

1. Querschnitte zur Uebersicht. Härtung kleiner Stücke in M. Fl. und Alcohol. Gutes Auswässern der Schnitte, welche man mit Hülfe des Mikrotoms anfertigen mag. Färbung mit Carmin oder Hämatoxylin. Gerade bei der Härtung des Gehirnes muss man recht achtsam sein, dass es den richtigen Härtegrad erreicht und nicht bröckelt. Man thut deshalb gut, die Stücke von Zeit zu Zeit aus der M. Fl. herauszunehmen und auf ihre Consistenz zu prüfen. Injectionen des Gehirnes sind besonders bei kleinen Thieren von den Carotiden aus leicht zu bewerkstelligen. Einlegen in absol. Alcohol, Nelkenöl, Canadabalsam.

Man untersucht zunächst mit ganz schwachen Vergrösserungen. Die charakteristischen Spitzenausläufer der grossen Pyramidenzellen sind selbstverständlich nur zu sehen, wenn der Schnitt ganz senkrecht gefallen ist. Perivasculäre und pericelluläre Lymphräume.

2. Frisches Gehirn. Da die frische Untersuchung der Gehirnrinde in manchen pathologischen Fällen von Nutzen sein kann, so versäume man nicht, sich auch normale Rinde anzusehen. Die Präparate werden so angefertigt, dass man mit einem guten Rasirmesser oder auch mit einer Scheere einen dünnen Querschnitt entnimmt und denselben ohne Flüssigkeitszusatz auf dem Objektträger mit dem Deckgläschen auseinander drückt. Sehr gut kann man meistens die Gefässvertheilung erkennen; die Ganglienzellen sind schwieriger zu sehen; man erkennt sie an ihren grossen bläschenförmigen Kernen mit dem grossen Kernkörperchen, sowie an dem selten fehlenden bräunlich gelben Pigment.

2. Die Höhlen des Gehirnes werden von dem sog. Ependym ausgekleidet, einer ganz durchscheinenden Membran, welche keine nervösen Bestandtheile enthält, sondern wie das früher erwähnte Ependym des Centralcanals des Rückenmarks ganz aus der eigenthümlichen Bindesubstanz des Gehirns, der Neuroglia besteht. Diese nervenfreie Schicht ist allerdings an manchen Stellen so dünn, dass die an der Oberfläche sitzenden, bei Embryonen flimmernden Epithelzellen direkt auf der Nervensubstanz zu sitzen scheinen. — In die Ventrikel setzt sich die Pia mater in Form der sog. Plexus chorioidei hinein fort, welche aus reichlichen, oft papillenartigen Gefässverzweigungen mit nur wenig heller bindegewebiger Zwischensubstanz und einem Epithel bestehen, welches in einfacher Lage die Oberfläche der Plexus überzieht. Die Epithelzellen haben eine kubische Gestalt, an der nach den Gefässen zugerichteten Seite oft

kleine spitze Fortsätze und enthalten meistens kleine braune Pigmentkörnchen. In den Adergeflechten kommen sehr häufig beim Menschen kleinere oder grössere meist geschichtete Concretionen von kohlensaurem Kalk vor, der Gehirnsand, welcher in grosser Menge stets in der Zirbeldrüse vorhanden ist. Durch Zusatz von Salzsäure lässt sich der Kalk entfernen und es bleibt dann eine bindegewebige Grundlage zurück.

Präparate.

1. Ependym. Um die Beschaffenheit des Ependym zu erkennen genügt es, kleine Stückchen in concentrirte Pikrinsäure für 24 Stunden einzulegen und dann zu zerzupfen. Auch Schnitte von ganz frisch in M. Fl. eingelegtem Gehirn (Kaninchen etc.).

2. Adergeflechte. Man schneidet mit der Scheere kleine Stückchen ab und breitet in Kochsalz aus. Dabei werden immer zahlreiche Epithelzellen isolirt und schwimmen dann frei in der Flüssigkeit. Ist kein Sand in dem Plexus vorhanden, so zerzupft man ein Stückchen Zirbel. Zulaufenlassen von Salzsäure.

Fünfundzwanzigstes Kapitel.

Die Haut.

An der Haut unterscheidet man 3 Schichten: 1) den epithelialen Ueberzug, die Epidermis, 2) die eigentliche bindegewebige Haut, die Lederhaut, Corium, 3) das Unterhautgewebe, welches beim Menschen Fettgewebe, Panniculus adiposus ist. Die einzelnen Bestandtheile dieser drei Abschnitte sind bereits früher erörtert worden. Wir haben gesehen, dass die Epidermis aus Plattenepithelien besteht, welche die höchsten Grade der Verhornung erreichen, so dass in den oberflächlichsten Schichten nur noch dünne, kernlose Hornschüppchen von ihnen übrig sind; wir haben die Zusammensetzung der Cutis aus eng verflochtenen, ziemlich gleichmässig dicken Bündeln leimgebender Fasern, nebst eingestreuten elastischen Fasern kennen gelernt; wir haben endlich die Fettzellen des Panniculus adiposus untersucht. Es bleibt deshalb für jetzt nur noch übrig, die gegenseitige Anordnung der einzelnen Theile und vor allen Dingen die sog. Appendikulargebilde der Haut, die Haare, Nägel, Drüsen etc. zu betrachten.

An einem senkrechten Durchschnitte durch die Haut (Fig. 89) erkennt man an der Epidermis drei Hauptschichten, deren relative sowohl wie absolute Dicke je nach den verschiedenen Hautstellen dem grössten Wechsel unterworfen ist. Die oberste Schicht ist die Hornschicht (stratum corneum), in welcher alle Zellen bereits mehr oder weniger verhornt sind. Sie hat ihre grösste Mächtigkeit an den Finger- und Zehenballen und besonders an der Ferse. An allen diesen Stellen zeigt sich auch am deutlichsten eine schmale, fast homogene, hellglänzende Lage, das Stratum lucidum, Oehl'sche Schicht, welche die Hornschicht von der nächstfolgenden, der Malpighi'schen Schleimschicht oder dem rete Malpighii trennt. In dieser Schicht sind die Zellen noch nicht verhornt, sondern noch saftig, protoplasmareich; sie besitzen grösstentheils die früher schon erwähnte stachelige Oberfläche (Stachel- oder Riffzellen). Die unterste, dritte Schicht wird endlich gebildet von einer einfachen Lage von cylinderförmigen Epithelzellen, welche bei den gefärbten Rassen, sowie bei der weissen Rasse an den gebräunten Hautstellen vorzugsweise das Pigment enthalten.

Die Cylinderzellen sitzen direkt auf dem Corium auf, welches an den Querschnitten der Haut nach oben hin nicht durch eine gerade Linie begrenzt wird, sondern zahlreiche zottenförmige Fortsätze, die Papillen besitzt, welche, da die Thäler zwischen je zwei Papillen von den Zellen der Malpighi'schen Schleimschicht ausgefüllt werden, nothwendigerweise eine ähnliche, nur umgekehrte höckerige Beschaffenheit der unteren Epithelgrenze bedingen müssen. Wenn z. B. durch ein Blasenpflaster die Hornschicht der Haut abgehoben ist, so sieht man am Grunde der Blase die Papillen der Cutis im optischen Querschnitte und zwischen ihnen die in den Thälern gelegenen Zellen der Schleimschicht, welche in ihrer Gesammtheit ein Netzwerk darstellen, dessen Maschenräume eben von den Papillen ausgefüllt werden. Von diesem Bilde rührt die Bezeichnung rete Malpighii her.

Die Papillen der Cutis werden von demselben derben Bindegewebe gebildet, wie die eigentliche Lederhaut.

Die Haare sitzen an der Haut in einer taschenförmigen an ihrer Mündung etwas trichterförmigen Einsenkung der Oberfläche (Haartasche), welche stets in schräger Richtung sich in die Tiefe senkt und je nach der Grösse des Haares in der Cutis endigt oder über dieselbe hinaus bis in das subcutane Gewebe hinein vordringt.

An der die Haartasche bildenden Wandung unterscheidet man zu äusserst eine bindegewebige Hülle (den Haarbalg), welche von dem Bindegewebe der Cutis geliefert wird und nach innen zu von der sog. Glashaut, einer jener Grenzhäute, welche man bald als elastische Häute, bald als Basalmembranen etc. bezeichnet, überzogen wird. Auf sie folgen die beiden Wurzelscheiden des Haares, die dickere äussere, welche nichts weiter ist als eine Einsenkung der Cylinderzellenschicht und des rete Malpighii und dem entsprechend aus mehrfachen Lagen saftiger Epithelzellen besteht, und die dünnere, innere Wurzelscheide, in welcher man wiederum zwei Schichten, die äussere, Henle'sche und die innere, Huxley'sche Schicht unterscheidet. Erstere besteht aus dünnen, längsgerichteten kernlosen Schüppchen, letztere aus kürzeren, kernhaltigen Zellen. Die Huxley'sche Schicht ist ein Produkt des Haares selbst.

Die innere Wurzelscheide begrenzt das Lumen der Haartasche, in welchem das Haar sich befindet. Dieses sitzt auf einer in der Tiefe der Haartasche sich vorwölbenden Papille, der Haarpapille auf, welche ganz denselben Bau wie die Cutispapillen besitzt. Das Haar umgreift die Papille von oben und den Seiten her, so dass es also an seinem unteren Ende eine ähnliche Gestalt besitzt wie der Boden einer Champagnerflasche. Der ganze über der Papille sitzende Theil ist dicker als der übrige in der Tasche steckende und über die Haut hervorragende Theil (der Haarschaft) und wird wegen seiner Gestalt als Haarbulbus oder Haarzwiebel bezeichnet.

Den feineren Bau des Haares anlangend, so ist dasselbe nichts weiter als ein Erzeugniss des Epithels der Haarpapille und wir finden demgemäss zunächst wieder auf dem Bindegewebe derselben eine Schicht von Cylinderzellen, über diesen, als Hauptbestandtheil des Bulbus, Zellen wie im rete Malpighii und dann endlich verhornte Zellen als Bestandtheile des Haarschaftes. An diesem lassen sich aber doch wieder 3 verschiedene Schichten trennen. Im Inneren findet sich die Marksubstanz, bestehend aus mehr kubischen Zellen, welche meistens zahlreiche kleine Luftbläschen umschliessen; um diese die Rindenschicht, gebildet aus ganz verhornten Zellen, welche als schmale Schüppchen in der Längsrichtung des Haares angeordnet sitzen; drittens das Oberhäutchen, bestehend aus einer einfachen Lage dünner, platter Hornzellen, deren Grenzen durch feine zackige, quer über das Haar herüberlaufende Linien angedeutet sind (vergl. Fig. 12, a. und b.) und welche sich dachziegelförmig

decken, so dass ihr oberer Querrand etwas von dem Haare absteht.

Mit dem Haarbalge stehen noch andere Gebilde in Verbindung. Zunächst zwei Talgdrüsen, deren Ausführungsgänge von verschiedenen Seiten her in schräger Richtung (von unten nach oben) in die Haartasche einmünden. Die Talgdrüsen sind acinöse Drüsen,

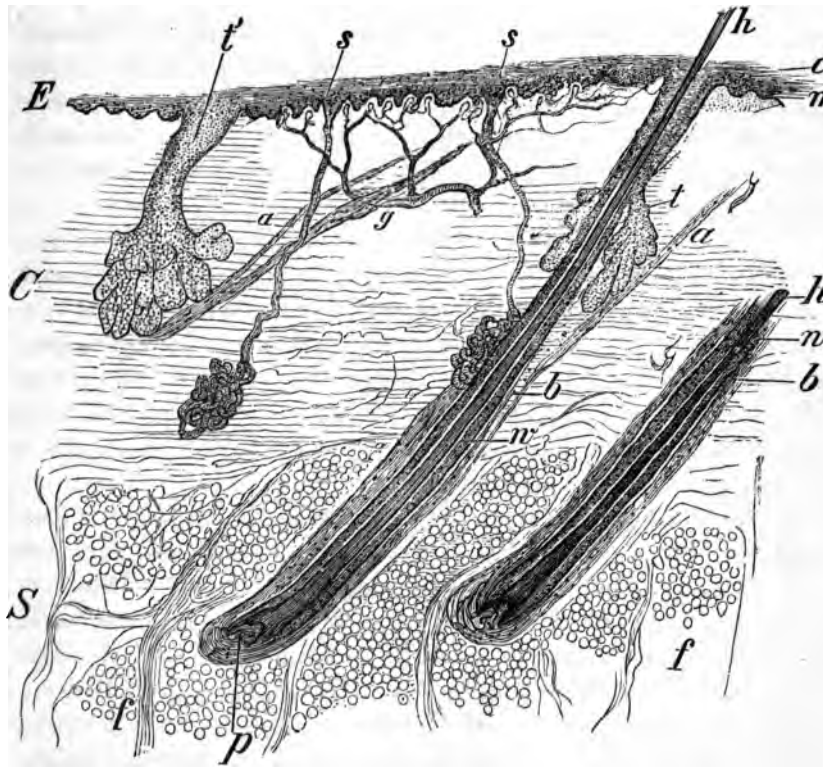

Fig. 89. Kopfhaut vom Menschen; Durchschnitt in der Richtung der Haare, Hämatoxylin, Balsam. E. Epidermis, c. Hornschicht, m. Schleimschicht derselben, C. Cutis, S. Subcutis, h. Haare, w. Wurzelscheide, b. Haarbalgscheide, p. Haarpapille, t. Talgdrüsen, a. Arrector pili, t' grosse Talgdrüse mit Arrector, deren Haar nicht im Schnitte sichtbar ist, g. Gefässe mit Schlingen in den Papillen, s. Schweissdrüsen, f. Fettträubchen des Panniculus. $^{30}/_{1}$.

besitzen eine deutlich lappige Gestalt und ein polyedrisches Epithel, welches in ähnlicher Weise wie dasjenige der Mamma durch Verfettung das Secret, den Talg, liefert. Zweitens steht mit jedem Haarbalge ein Bündel glatter Muskelfaserzellen in Verbindung, der sog. Arrector pili. Das Muskelbündel setzt sich einerseits an dem fibrösen Balge der Haartasche in verschiedener Höhe fest,

aber immer nach unten von der Talgdrüse, so dass diese also zwischen ihm und dem Haarbalge liegt, andererseits an der oberen Grenze der Cutis und zwar stets an dem Thale zwischen zwei Papillen. Der Muskel befindet sich ausnahmslos an derjenigen Seite des Balges, wo derselbe mit der Oberfläche der Haut einen stumpfen Winkel bildet, woraus folgt, dass seine Wirkung in einem Heben und einem Graderichten des Haares bestehen muss. —

Die zweite Art der mit der Haut in Verbindung stehenden Drüsen sind die Schweissdrüsen, schlauchförmige Drüsen, deren unteres Ende zu einem Knäuel (daher auch Knäueldrüsen) aufgerollt ist. Aehnlich wie die Papille der Haare liegt auch der Knäuel der Schweissdrüsen bald in der Cutis, bald in dem subcutanen Gewebe zwischen und selbst in den Fettträubchen desselben.

Die Drüsen besitzen eine Membrana propria und kubisch gestaltete Epithelzellen. Von dem Knäuel aus geht der Drüsencanal schräg, oft unter geringer Schlängelung durch das Corium und verlässt dasselbe in dem Thale zwischen zwei Papillen. Mit dem Eintritte in das Epithel hört seine eigene Wandung auf, so dass er direkt von den Epidermiszellen begrenzt wird. In der Epidermis hat der Canal einen korkzieherartig gewundenen Verlauf, an seiner Mündungsstelle ist er trichterförmig erweitert. —

Ein ähnliches Erzeugniss der Epidermis wie die Haare stellen auch die Nägel dar. Dieselben stecken seitlich und hinten in dem sog. Nagelfalz und liegen fest auf dem Nagelbett auf, welches aus einer mit längsverlaufenden Leistchen versehenen Cutis und einer diese bedeckenden Malpighi'schen Schleimschicht besteht. Der hintere Theil des Nagels, welcher sich durch seine lichtere Färbung auszeichnet, heisst die Wurzel desselben — hier ist die eigentliche Matrix des Nagels. Hier trägt die Cutis lange Papillen, welche von einem dicken Polster weicher sog. Malpighi'scher Schleimzellen bedeckt sind, welche ganz direkt in die eigentliche Nagelsubstanz übergehen. So wenig man das auch nach dem äusseren Verhalten der Nägel vermuthen sollte, so sind die Zellen, welche sie zusammensetzen, doch viel weniger verändert als diejenigen des Haarschaftes oder der obersten Lage der Epidermis. Wenn man dieselben nämlich mittelst Reagentien, Schwefelsäure, Kalilauge etc. vorsichtig isolirt, so sieht man in einer jeden der polygonalen Zellen einen deutlichen, wenn auch nicht grossen, granulirten Kern. —

Die Blutgefässe der Haut sind so vertheilt, dass die grösseren Aeste an der Grenze der Cutis und des Panniculus parallel der Hautoberfläche gelegen sind und dass von ihnen aus Aestchen schräg die Cutis durchdringen bis in die Gegend der Papillarschicht, wo sie sich noch weiter auflösen in Aestchen, welche wieder parallel der Oberfläche verlaufen und in fast sämmtliche Papillen hinein je eine kleine einfache Schlinge senden. Ausserdem sind reiche Capillargeflechte überall da vorhanden, wo Appendikulargebilde in der Haut liegen, also besonders um die Schweissdrüsen und Talgdrüsen herum, deren Körper in förmliche Körbchen von Capillaren eingeschlossen sind und deren Ausführungsgänge sogar von einem Capillarnetze begleitet werden; ferner in der Papille der Haare und um den ganzen Haarbalg herum, endlich auch in den Fettträubchen des subcutanen Gewebes, wo fast jede Fettzelle von einer Capillarschlinge umgeben ist.

Von den Nerven der Haut sind besonders wichtig die Endigungen eines Theiles derselben in den sog. Tastkörperchen oder Meissner'schen Körperchen (Fig. 90A.), welche am reichlichsten an den Fingerspitzen gefunden werden.

Es sind rundlich ovale Gebilde, an welchen man eine spiralige Streifung der Oberfläche sowie zahlreiche Kerne erkennt und an deren unteres Ende eine Nervenfasser herantritt, welche 1—2 mal um das Körperchen herumläuft, um dann in seinem Inneren zu verschwinden. Die Körperchen liegen je in einer Papille der Cutis, welche in diesem Falle dann keine Blutgefässschlinge enthält.

Wenn auch nicht mit der Haut selbst, so hängen doch vorzugsweise mit den grösseren, schliesslich zur Haut führenden Nerven die als Vater-Pacinische Körperchen (Fig. 90B.) bekannten Nervenendapparate zusammen, welche ausserdem auch noch öfter in dem extraperitonealen Bindegewebe des Menschen und immer in grosser Menge in dem Mesenterium der Katzen vorkommen. Die Körperchen haben eine länglich runde, eiförmige Gestalt und eine Länge von 1—4,5 Mm. Sie haben frisch eine weissgraue Färbung mit einem weissen Streifen im Centrum. Das Mikroskop erweist eine Zusammensetzung aus zwiebelschalenartig übereinandergelagerten kernhaltigen, anscheinend homogenen Membranen, welche aussen weiter von einander abstehen, nach dem Centrum zu näher aneinanderrücken. Durch Behandlung mit Arg. nitricum entsteht eine Zeichnung, welche derjenigen der Endothelzellen ähnlich ist. In

dem von der innersten Schale gebildeten Raum (Innenkolben nach Kölliker) findet sich eine weiche, feinkörnige Masse. An dem einen Ende des Körperchens tritt eine markhaltige Nervenfaser an dasselbe heran, deren Scheide sich direkt in die Schalen fortsetzt,

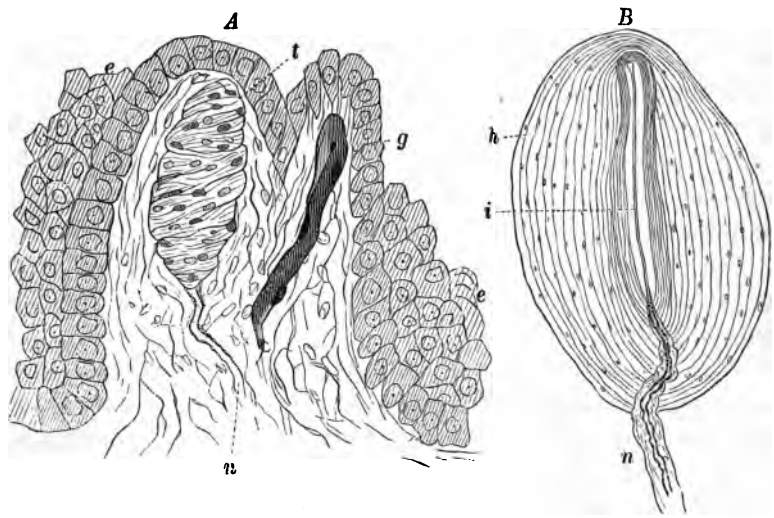

Fig. 90. A. Hautpapille mit Tastkörperchen vom Menschen. t. Tastkörperchen, n. der zuführende Nerv, g. Gefäss in einer nebenliegenden Papille, e. Epidermis, Cylinderzellen- und Schleimschicht. $^{300}/_{1}$. B. Vater-Pacini'sches Körperchen aus dem Mesenterium der Katze. h. Die schalenartigen Hüllen, i. Innenkolben, n. Nerv, dessen Axencylinder im Innenkolben verläuft und knopfförmig endet. $^{40}/_{1}$.

während Axencylinder mit Markscheide in das Innere eintreten. Die Markscheide verschwindet hier aber bald, so dass nur der Achsencylinder bis zum anderen Ende des Innenkolbens verläuft, wo er in einem oder einigen kleinen Knöpfchen endigt. In den äusseren Schichten des Körperchens findet man Gefässverzweigungen.

Präparate.

1. Kopfhaut, Haare (Fig. 89.). Kleine Stücke Kopfhaut werden, nachdem die Haare ganz kurz abgeschnitten wurden, in M. Fl. und Alcohol gehärtet. Die besten Uebersichtsbilder erhält man an Querschnitten, wenn man parallel dem Verlaufe der Haare schneidet. Die Schnitte werden mit Hämatoxylin gefärbt und in Canadabalsam eingelegt. Haare mit Papillen, Wurzelscheiden, Haarbalg, Talgdrüsen und Muskeln. Die Talgdrüsen erscheinen ihres fettigen Inhaltes wegen in den Balsampräparaten als ganz helle durchsichtige Körper, während sie z. B. an Schnitten, die in Wasser liegen, gerade umgekehrt durch ihr dunkeles, undurchsichtiges Aussehen sich aus-

zeichnen. Da die Hopfhaut nur eine relativ dünne epitheliale Decke hat, so ist von einer korkzieherartigen Windung der Schweissdrüsenausführungsgänge nichts zu sehen, wohl aber ihre Erweiterung an der Ausmündung. Die Knäuel werden auf den Schnitten in ähnlicher Weise erscheinen, wie z. B. die gewundenen Harnkanälchen der Niere, d. h. man wird Längs-, Quer- und Schrägschnitte des Kanales neben einander zu sehen bekommen.

Das Verhältniss der Haare zu den Wurzelscheiden und dem fibrösen Balge ist auch an Flachschnitten der Haut sehr gut zu sehen.

An jeder Fettzelle des subcutanen Gewebes ist ein Kern deutlich zu erkennen. Häufig enthalten die Gefässe Blut, welches durch die Härtung in M. Fl. conservirt wird und dadurch die Gefässanordnung auch ohne künstliche Injection deutlich macht.

2. Injicirte Haut der Extremitäten. Zu Injectionen eignet sich am besten die Haut der Extremitäten, weil man hier von den grossen Arterien aus injiciren kann. Härtung wie oben. Beim Schneiden halte man sich an Stellen wo Haarwuchs ist. Färbung mit Carmin, wenn man blaue Injectionsmasse angewendet hat, sonst mit Haematoxylin. Einlegen in Canadabalsam.

3. Haut von den Fingerspitzen, Tastkörperchen (Fig. 90A.). Die dicke Haut der Fingerspitzen ist besonders geeignet, um die verschiedenen Lagen der Epidermis, die schraubenförmig gewundenen Ausführungsgänge der Schweissdrüsen, diese selbst sowie die Tastkörperchen zu zeigen. Man kann sie ganz schnell in absolutem Alcohol härten und ohne Färbung in Glycerin mit etwas Essigsäure untersuchen. Sehr hübsch sind Färbungen mit Haematoxylin nebst Einlegen in Canadabalsam.

4. Zellen der Haare. Ein Haar wird auf einem Objektträger mit einigen Tropfen concentrirter Schwefelsäure betupft und mit einem Deckglase bedeckt. Nachdem man über einer Flamme etwas erwärmt hat schlägt man mit der Nadel öfter hintereinander vorsichtig auf das Deckgläschen auf, worauf man zur Seite des Haares in der Flüssigkeit die ganz dünnen Hornschüppchen der Rindensubstanz isolirt finden wird.

5. Nägel. Um das Verhältniss des Nagels zu seiner Umgebung zu untersuchen, macht man Längs- und Querdurchschnitte durch dieselben, am besten von injicirten Präparaten. Das beste Mittel zur Isolirung der Nagelzellen nebst Kernen ist nach Biesiadecki ein 3—5stündiges Einlegen in 27proc. Kalilauge. Der Nagel wird darin sehr weich und man braucht nur eine dünne Schichte auf dem Objektträger auszubreiten, um ein befriedigendes Bild zu erhalten.

6. Vater-Pacinische Körperchen (Fig. 90B.). Am leichtesten verschafft man sich die Körperchen aus dem Mesenterium einer Katze. Man kann sie frisch mit etwas dünner Essigsäure (um die Kerne in den Membranen deutlicher zu machen) oder nach Behandlung mit Arg. nitricum oder mit Osmiumsäure untersuchen.

Sechsundzwanzigstes Kapitel.

Das Sehorgan.

Es liegt nicht im Plane dieses Cursus alle Theile der Sinnesorgane zu berücksichtigen, es sollen vielmehr nur kurz die wichtigsten erwähnt und ihre Zusammensetzung an einigen Präparaten klar gemacht werden. Speciell vom Auge werden die Hornhaut, welche, abgesehen von der Wichtigkeit, die sie in neuerer Zeit für die Pathologie erlangt hat, auch grosses Interesse für die Technik darbietet, ferner die Krystalllinse und die Retina berücksichtigt.

a. Die Hornhaut.

Die Hornhaut ist ihrer Entwicklung nach mit der äusseren Haut vollkommen gleichwerthig und wir finden dementsprechend an ihrer äusseren Oberfläche ein geschichtetes Epithel, welches wie dort aus drei, der Hornschicht, Malpighi'schen Schleimschicht und der Cylinderzellenschicht entsprechenden Lagen besteht, welche nur dünner sind als an der Haut. Der der Cutis entsprechende Theil, die eigentliche Hornhautsubstanz, welche danach also zum Bindegewebe gehört, gibt beim Kochen nicht den Bindegewebsleim, sondern einen dem Chondrin ähnlichen, aber auch nicht mit ihm übereinstimmenden Leim, zeigt auch einen anscheinend vom Bindegewebe durchaus verschiedenen Bau. Die Grundsubstanz erscheint an einem Flachschnitt (frontalen Schnitt) vollständig homogen und durchsichtig, so dass man sie oft überhaupt gar nicht bemerkt, auf Durchschnitten aber, gleichgültig ob es horizontale oder sagittale oder beliebig andere sind, hat die Substanz einen geschichteten Bau, indem relativ dicke Lamellen wie die Blätter eines Buches übereinanderliegen. Es gelingt ganz leicht durch verschiedene macerirende Mittel, z. B. durch Einlegen der Hornhaut in mit Essigsäure angesäuertes Wasser, die Lamellen von einander zu trennen. Wenn auch diese Lamellen aus einer ganz gleichmässigen Substanz zusammengesetzt erscheinen, so hat sich doch ergeben, dass dies eine Täuschung ist und dass in Wirklichkeit Fasern ebenso das Grundelement darstellen wie bei dem gewöhnlichen Bindegewebe (Fig. 91). Es sind hier ganz ähnliche Verhältnisse wie bei den Sehnen; es muss erst die die Fasern aneinander befestigende Kitt-

substanz gelöst werden, bevor es möglich ist, sie von einander zu isoliren — und dadurch zu erkennen. Als die interfibrilläre Kittsubstanz lösende Mittel sind bereits eine grosse Zahl (hypermangansaures Kali, 10 procent. Kochsalzlösung etc.) angegeben worden. Die Anordnung der Fibrillen in der Hornhautsubstanz ist eine ganz regelmässige und charakteristische; sie liegen nämlich in jeder einzelnen Lamelle einander vollständig parallel, aber ihre Richtung in verschiedenen Lamellen ist verschieden, so dass, wenn man in einem Flachschnitte mehrere Lamellen übereinanderliegen hat, die Fibrillen in denselben sich gitterartig kreuzen. Auf dieser Anordnung der Fibrillen beruht es, dass, wenn man gefärbte ölige Substanzen durch Einstich in die Hornhautsubstanz injicirt, diese Massen in parallelen Streifen in jeder Lamelle vorwärtsdringen, indem sie der Verbreitung der weicheren interfibrillären Kittsubstanz folgen und die Fibrillen auseinanderdrängen. Dasselbe thun bei entzündlicher Infiltration der Hornhaut auch die Eiterkörperchen, sowie nach Impfung in dieselbe auch viele Micrococcen und Bacterien. — Nur in der vordersten Schicht der Hornhautsubstanz ist der Verlauf der Fibrillen ein anderer, indem sie als Fibrae arcuatae in leicht geschwungenem Bogen aus den tieferen Schichten aufsteigend schräg nach der Oberfläche zu hinlaufen.

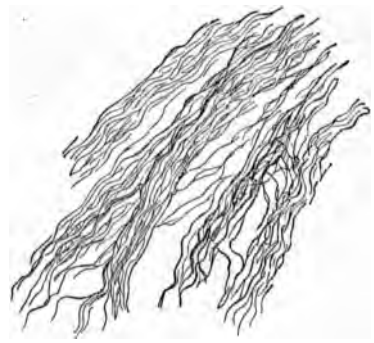

Fig. 91. Fibrillen der Kaninchenhornhaut durch Pikrinsäure dargestellt; Zupfpräparat. $^{300}/_{1}$.

In der interfibrillären Kittsubstanz befinden sich durch die ganze Hornhautsubstanz hindurch sternförmige Saftkanälchen in ganz ähnlicher Weise wie sie auch im gewöhnlichen Bindegewebe vorhanden sind. Ihre Gestalt ist nicht in allen Hornhäuten gleich, in der Regel aber gehen die Hauptausläufer von dem centralen Theile, und die Nebenausläufer von den Hauptausläufern unter nahezu demselben Winkel, und zwar einem rechten, ab.

Die Saftkanälchen sind in der Richtung der Lamellen abgeplattet, so dass sie also bei der Flächenansicht breit, bei der Seitenansicht (Durchschnitt) mehr spindelförmig erscheinen. Bei letzterer sieht man, dass, wenn auch die hauptsächlichste Verzweigung

der Ausläufer in der Richtung der Lamellen erfolgt, doch auch einzelne quer oder schräg durch dieselben hindurchgehen. Die Darstellung der Saftkanälchen der Hornhaut mit Arg. nitr. ist viel

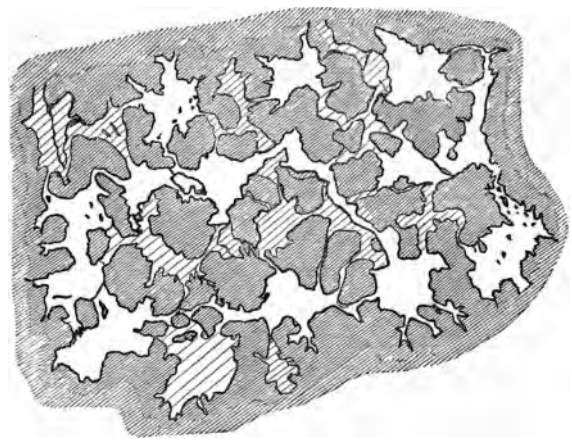

Fig. 92. Saftkanälchen der Katzenhornhaut, durch Silber am lebenden Thiere nach Stricker's Methode dargestellt. $^{300}/_{1}$.

leichter als diejenige der Bindegewebssaftkanälchen; auch sie erscheinen bald dunkel in heller Zwischensubstanz, bald hell in brauner Grundsubstanz. Dass die Hohlräume Zellen (fixe Hornhautzellen) enthalten, ist besonders in den Präparaten der letzteren Art leicht und sicher nachzuweisen. Die Zellen haben eine ganz ähnliche Ge-

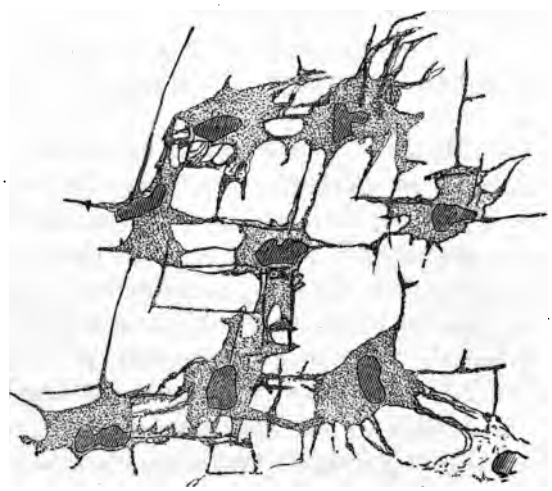

Fig. 93. Hornhautkörperchen von der Fläche; vom Kaninchen, Goldpräparat. $^{300}/_{1}$.

stalt wie die Saftkanälchen selbst und lassen sich sehr schön durch Behandlung mit Goldchlorid färben. An ganz unversehrten Hornhäuten sind sie gleichfalls dadurch sichtbar zu machen, dass man diese eine Zeit lang in der feuchten Kammer liegen lässt. Ganz derselbe Streit über die Beziehungen der Zellen zu den Saftlücken wie er in Rücksicht auf das fibrilläre Bindegewebe geführt wird, wird auch um die Hornhaut geführt. Die meisten neueren Untersucher neigen sich der Ansicht zu, dass die Zellen einen plättchenartigen Leib haben und die Saftlücken nicht ganz ausfüllen, sondern nur ihrer Wandung anliegen. — Ausser den stabilen, sternförmigen Hornhautzellen kommen wie im Bindegewebe auch in der Cornea Wanderzellen vor.

An ihrer hinteren Seite wird die Hornhautsubstanz von einer breiten, glänzenden, ganz homogenen, elastischen Haut, der Membrana Descemeti s. Demoursii überzogen, welche ihrerseits an der freien Oberfläche einen Ueberzug von Endothelzellen trägt. Einige Untersucher haben diese Haut auch als Membr. elastica posterior bezeichnet, weil sie unter dem Epithel an der vorderen Hornhautfläche eine Membr. elast. anterior (vordere Grenzschicht Reichert) annahmen. Nun ist freilich hier eine homogene Lamelle zu sehen, allein ich muss denjenigen Autoren zustimmen, welche meinen, dass diese nicht eine besondere elastische Haut, sondern lediglich die oberste Lamelle des Hornhautparenchyms selbst ist, welche nur weniger Saftkanälchen und Zellen enthält als die übrigen Lamellen und in welcher die Fibrillen besonders dicht miteinander verflochten sind.

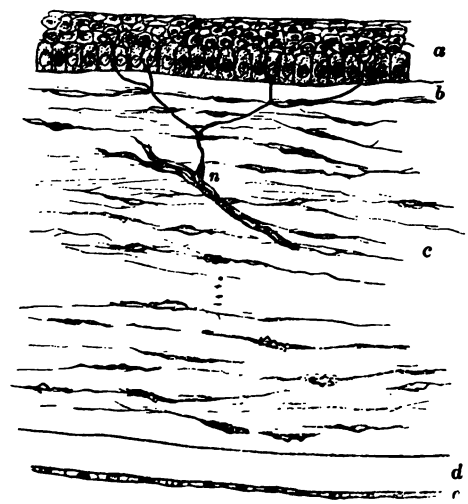

Fig. 94. Querschnitt der Kaninchenhornhaut, Goldpräparat. a. Epithel, b. sog. vordere elastische Haut, c. Hornhautsubstanz mit Hornhautzellen in Seitenansicht und lamellöser Schichtung, in der Mitte ein Theil fortgelassen, d. hintere elastische Haut, Membr. Descemeti, e. Endothel derselben, n. ein Nervenästchen mit den Endausbreitungen im Epithel. $^{300}/_{1}$.

Blutgefässe gibt es bekanntlich in der Hornhaut nur in den seitlichen Partien, dafür aber um so reichlicher Nerven. Diese treten an der Scleralgrenze

in die hinteren Theile der Cornea ein, laufen unter fortwährender Theilung schräg nach innen und vorn und lösen sich unter der vorderen Grenzschicht in ein Netzwerk auf, von welchem Fasern (rami perforantes) senkrecht durch diese Schicht hindurchdringen, welche sich unter dem Epithel in feinste Fasern auflösen, die dem Epithel parallel verlaufen und, indem sie sich netzförmig unter einander verbinden, ein subepitheliales Nervengeflecht bilden. Von diesem steigen dann wieder feinste Reiserchen senkrecht durch das Epithel auf, dessen Oberfläche sie nach Cohnheim sogar noch ein wenig überragen. An den Theilungsstellen der Nervenfasern zeigen sich dreieckige Verbreiterungen derselben, in welchen oft Kerne gelegen sind.

Präparate.

1. Saftkanälchen der Hornhaut (Fig. 92.). Einem lebenden Frosche fährt man mit einer Haarnadel, deren oberes (rundes) Ende in einem rechten Winkel umgebogen ist, unter die Nickhaut des Auges und drückt diese nach unten, den Bulbus nach oben, bis man die ganze Hornhaut frei vor sich sieht. Während man mit der linken Hand die Nadel hält (den Frosch muss eine zweite Person halten), lässt man mit der rechten aus einem Tropfenzähler, den man sich dadurch leicht herstellen kann, dass man über eine, an der einen Seite zugespitzte Glasröhre ein Stückchen Gummischlauch überzieht, welches am freien Ende fest zugeschnürt ist, — 10—15 Tropfen 0.2procent. Lösung von Arg. nitr. über das Auge fliessen. Sobald das Epithel undurchsichtig grauweiss geworden ist, schabt man es mit einem Skalpell vorsichtig aber doch vollständig ab und lässt dann von neuem mehrere Minuten lang Silberlösung überfliessen. Man darf jedenfalls nicht früher damit aufhören, bis die gesammte Hornhautoberfläche weisslich geworden ist. Nun tödtet man das Thier und setzt die ausgeschnittene Hornhaut, nachdem sie in etwas salzhaltigem Wasser abgespült wurde, in destillirtem Wasser dem Lichte aus. Sobald sie braun geworden ist bringt man sie mit Glycerin auf den Objektträger, nachdem man vorher noch einige radiäre Einschnitte gemacht hat, damit sie sich platt ausbreitet. Mit Hämatoxylin lassen sich sehr gut die Kerne der in den Saftkanälchen liegenden Hornhautzellen färben. Dieselbe Methode kann man auch bei grösseren Thieren (Kaninchen, Katzen etc.) unter Narcose anwenden, nur muss man die ausgeschnittene Hornhaut in 0,1 proc. Essigsäure legen, bis sie (nach 24 Stunden und mehr) so aufgequollen ist, dass man die oberen, ausschliesslich gefärbten Lamellen von den ungefärbten mit einer Pincette abziehen kann. An der Stelle, wo man die Trennung vornehmen will, kann man zuerst mit einem scharfen Skalpell einen kleinen Einschnitt machen (Methode von Stricker). An diesen Präparaten erscheint die Grundsubstanz heller oder dunkler braun gefärbt, die Saftkanälchen bilden in derselben helle Lücken.

2. Zellen und Nerven der Hornhaut, Situationspräparate. Die Hornhaut eines frisch getödteten grösseren Thieres (Kaninchen) bringt man

in 0,5procentige mit ein kleinwenig Essigsäure angesäuerte Lösung von Aur. chlorat. bis sie eine strohgelbe Färbung angenommen hat, wozu in der Regel 20—30 Minuten erforderlich sind. Nach dem Auswaschen in destillirtem Wasser kommt sie dann zur Reduction in eine Mischung von 1 Theil Ameisensäure, 1 Theil Amylalkohol auf 100 Theile Wasser, worin sie etwa 24 Stunden liegen bleiben muss. Wenn die Reduction vollendet ist, hat die Hornhaut eine dunkelbraunviolette Färbung und ist zugleich so hart, dass man mit Leichtigkeit Schnitte anfertigen kann. Man fertige nun zunächst von der einen Hälfte eine Reihe von Flachschnitten an, von der anderen mache man mit Hülfe von Amyloidleber etc. genau senkrechte Querschnitte.

a) An Flachschnitten aus den obersten Schichten sieht man wegen der Krümmung der Hornhaut in der Regel an den Rändern der Schnitte in mehr oder weniger grosser Ausdehnung das Epithel, während im Centrum schon die obersten Schichten des Parenchyms getroffen sind, in welchem die Hornhautzellen von der Fläche zu sehen sind. Besonders charakteristisch für diese Schnitte sind die Abschnitte des subepithelialen Nervennetzes, welche an der Grenze von Epithel und Parenchym zum Vorschein kommen. — An den Schnitten aus tieferen Lagen (Fig. 93.) sieht man nur die Hornhautzellen mit ihren Ausläufern und Kernen, alles bläulich violett gefärbt.

b) Die Querschnitte (Fig. 94.) zeigen vorzugsweise die Anordnung der verschiedenen Bestandtheile der Hornhaut; das Epithel mit seinen Schichten, die Lamellen der Hornhautsubstanz, die elastische Haut mit ihrem Endothelbesatz, der allerdings häufig bei den verschiedenen Manipulationen verloren gegangen ist. Die Hornhautzellen sind in Seitenansicht (spindelförmig) zu sehen. An jedem Schnitte wird man die durch das Gold schwarz gefärbten Nervenfasern auf grössere oder kleinere Strecken hin sehen; das Eindringen der Fasern in die Epithelschicht zeigt sich nur an besonders günstigen Schnitten. — Die Grenze von Cornea und Sclera wird durch eine Art von Einschnürung bezeichnet, welche durch die zahlreichen, durch Gold gefärbten Zellen ein viel dunkleres Aussehen besitzt als die Hornhaut selbst. In der Nähe des Randes der Hornhaut sieht man auch die Fibrae arcuatae der vordersten Schicht meistens ganz deutlich.

Es muss übrigens darauf aufmerkam gemacht werden, dass die Färbung mit Goldchlorid nicht immer gelingt, dass besonders häufig röthliche oder hellblaue Färbungen der Grundsubstanz sich einstellen.

3. Hornhautfibrillen (Fig. 91.). a) Die Zerlegung der Hornhautgrundsubstanz in Fibrillen erzielt man leicht durch Einlegen kleiner Stückchen derselben in concentrirte Picrinsäurelösung. Nach 24 Stunden wässert man aus und zerzupft. Es lassen sich die feinsten Fibrillen darstellen.

b) Um die Anordnung der Fibrillen in den einzelnen Lamellen zu sehen könnte man versuchen, eine Lösung von 1 Volumen Terpenthin und 1 Volumen Olivenöl, welches mit einem ätherischen Auszug von Alkanna gefärbt wurde, in die interfibrillären Räume einzuspritzen. Da dies aber sehr schwierig ist, so kann man einfacher dadurch zum Ziele gelangen, dass man eine Entzündung in der Hornhaut erzeugt. Man mache mit einer Präparirnadel mehrere kleine Stiche in die Hornhaut eines Kaninchens und trage dann mit dem Pinsel oder

einem Glasstab irgend eine infectiöse Flüssigkeit (peritonitisches Exsudat einer Puerpera, in Wasser zerriebene diphtherische Massen etc.) oder, obwohl der Erfolg nicht so sicher ist, eine Fäulnissflüssigkeit auf die Hornhaut auf. Es werden sich dann Micrococcen in den Stichwunden ansiedeln, wachsen und eine ganz umschriebene Entzündung erregen. Nach 2—3 Tagen entfernt man die Hornhaut, färbt sie mit Goldchlorid und untersucht dann Flachschnitte von den Entzündungsherden und ihrer Umgebung. Die Eiterkörperchen bilden dann das oben geschilderte Gitterwerk, die Micrococcen, wenn sie noch vorhanden sind, blattförmige, lanzenspitzenartige Haufen, welche oft gleichfalls eine gitterförmige Anordnung erkennen lassen.

b. Die Linse.

An der Krystalllinse hat man zwischen dem Parenchym und der Kapsel zu unterscheiden. Letztere erscheint fast homogen, glasartig und ist in ihrem vorderen Abschnitte viel dicker als im hinteren und an der Seite. Das Parenchym besteht aus einer Lage polygonaler Epithelzellen, welche dem vorderen Kapselabschnitte fest anliegen und welche an den Seitenrändern der Linse allmählich in immer längere, sich breit an der Kapsel ansetzende und nach innen zu verschmälernde Zellen übergehen.

Auf solche Weise entwickeln sich aus den Zellen die die Hauptmasse der Linsensubstanz ausmachenden sog. Linsenfasern (Fig. 95), von welchen danach jede einer Epithelialzelle entspricht. Die Linsenfasern haben eine bandartige Gestalt mit verbreiterten Enden und verlaufen im Allgemeinen von der vorderen Linsenfläche über den Aequator der Linse nach der hinteren in der Art, dass sie immer ihre Breitseite nach aussen wenden. In jeder Faser

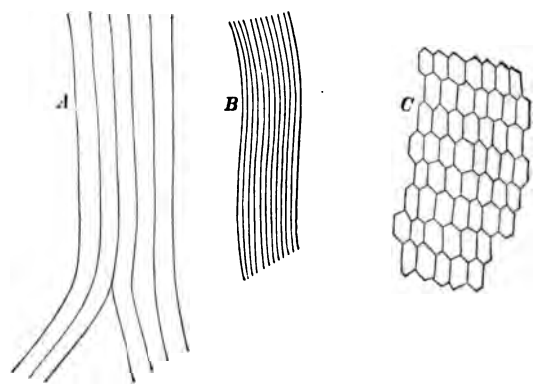

Fig. 95. Linsenfasern des Kaninchens. A. Flächenansicht, B. Seitenansicht derselben, Macerationspräparate, C. Querschnitt, Härtung in M. Fl. $^{300}/_{1}$.

befindet sich ein Kern; die meisten Kerne liegen in der Gegend des Aequators der Linse (Kernzone). An den Schmalseiten sind die Fasern mit ihren Nachbarn so fest verbunden, dass man sie in Lamellen abheben kann, welche zwiebelschalenartig übereinander liegen. Nach dem Centrum der Linse zu werden die Fasern allmählich immer dünner. Die Fasern haben eine geringere Länge als der halbe Umfang der Linse beträgt und die Folge davon ist, dass sie nicht genau bis zur Mitte gehen, sondern in einer bei verschiedenen Thieren und in verschiedenen Altern verschieden complicirten sternförmigen Figur anfangen und enden. Die Lage des Sternes an der hinteren Fläche, welcher in der Zahl der Strahlen nicht immer mit dem vorderen übereinstimmt, ist derartig, dass seine Strahlen ungefähr der Mitte der Intervalle zwischen zwei Strahlen des vorderen Sternes entsprechen.

Präparate.

1. Isolirte Linsenfasern. In 0,03 proc. Chromsäure oder chromsauren Salzen quillt die Linse sehr stark auf und lässt sich dann mit Leichtigkeit zerzupfen. Man erhält meistens Faserlamellen, doch auch isolirte Fasern. Kernstellen, verbreiterte Enden.

2. Kapsel mit Epithel. Um die glasartig homogene Linsenkapsel nebst ihrem Epithel an der Innenseite der vorderen Fläche zu untersuchen, kann man die Kapsel von ganz frischen Linsen abziehen und mit Anilin oder einem anderen Farbstoffe färben; auch ohne Färbung sieht man das zierliche Zellenmosaik an abgezogenen Kapseln von in M. Fl. kurze Zeit gehärteten Linsen.

3. Uebersichtsschnitte. Man lege ein uneröffnetes frisches Kaninchenauge in M. Fl., nach 10—14 Tagen nimmt man die Linse nebst Kapsel im Zusammenhange heraus und wässert dieselbe aus, worauf man sie noch in Alcohol conserviren kann. Sie hat nun eine gute Consistenz zum Schneiden. Bei längerem Liegen in M. Fl. wird sie ganz hart und brüchig.

a) Schnitte im Aequator der Linse, Durchschnitte der Fasern (Fig. 95 C.), hie und da Kerne derselben.

b) Schnitte im Meridian. Vordere Kapsel mit den Epithelien; allmählicher Uebergang derselben in Linsenfasern, Kerne der Fasern. Färbung mit Hämatoxylin.

c. Die Netzhaut.

Die Netzhaut bietet für die Untersuchung der feineren Verhältnisse so viele Schwierigkeiten dar und man hat so starke Vergrösserungen nöthig, dass hier auf ihre Besprechung verzichtet werden muss. Relativ leicht ist es dagegen, die verschiedenen Schich-

ten und ihre Aufeinanderfolge zu erkennen (Fig. 96), sowie einzelne Bestandtheile isolirt zur Anschauung zu bringen.

An den meisten Stellen unterscheidet man von innen nach aussen:

1. die innere Grenzhaut (Membrana limitans interna),
2. die Optikusfaserlage,
3. die Ganglienzellenlage,
4. die innere granulirte oder moleculäre Schicht,
5. die innere Körnerschicht,
6. die äussere granulirte oder Zwischenkörnerschicht.
7. die äussere Körnerschicht, welche an der Fovea centralis in ihrem inneren Theile noch die äussere Faserlage umfasst,
8. die äussere Grenzhaut (Membr. limit. ext.),
9. die Stäbchen- und Zapfenschicht,
10. die Pigmentepithelschicht (nach M. Schulze).

Die Bezeichnung der einzelnen Schichten gibt zugleich im grossen und ganzen den Charakter der sie bildenden Theile an. Die beiden Grenzhäute sind dünne homogene Membranen wie alle sog. Glashäute; die äussere ist nicht zusammenhängend, sondern von zahlreichen Lücken unterbrochen. Die Optikusfaserlage enthält horizontal verlaufende Nervenfasern, welche in Zusammenhang stehen mit den Ganglienzellen der folgenden Schicht, die ihrerseits wieder Aeste in die moleculäre Schicht hineinsenden, wo diese sich in feinste, netzförmig verbundene Fädchen auflösen. Ausser diesen nervösen Gebilden gibt es aber in den genannten Schichten auch noch den Bindesubstanzen angehörige Theile, nämlich an der Limitans interna breit beginnende Fasern (Müller'sche Stützfasern), welche sich leicht zwischen den Nervenfasern und Ganglienzellen hindurch bis in die moleculäre Schicht hinein verfolgen lassen, wo sie mit einem äusserst feinen Reticulum zusammenhängen, so dass also in dieser Schicht, wie in der grauen Substanz des Gehirnes und Rückenmarkes bindegewebiges und nervöses Netzwerk sich durchschlingen. In der folgenden Lage, der inneren Körnerschicht, finden sich ähnliche „Körner" wie in der inneren Schicht der Kleinhirnrinde, von welchen man nach Schulze zwei Arten, kleine, kernhaltige nervöse Zellen und ovale, den hier wieder deutlichen Stützfasern angehörige Kerne zu unterscheiden hat. Die äussere granulirte Schicht zeigt dieselbe Zusammensetzung wie die innere, ist nur

viel schmäler; in der äusseren Körnerschicht dagegen kommen an den auch hier wieder deutlichen Stützfasern, welche, wie sie an der Limitans interna breit entspringen, sich auch wieder verbreitert an der L. externa festsetzen, keine Kerne vor, sondern es sind die vorhandenen Körner sämmtlich nervöser Natur. Sie hängen zusammen mit der letzten nervösen Schicht, der Stäbchen- und Zapfenschicht, welche aus längeren stabartigen (Stäbchen) und kürzeren, in ihrer inneren Hälfte breiteren und kegelförmigen, in der äusseren schmäleren und zugespitzt endenden Gebilden (Zapfen) besteht. Die Zapfen stehen in unmittelbarer Verbindung mit Körnern der äusseren Körnerschicht, den Zapfenkörnern, während die Stäbchen erst durch einen kürzeren oder längeren Faden mit einem Kern (Stäbchenkern) zusammenhängen. Letztere zeigen häufig (als Leichenerscheinung?) eine quere Bänderung oder Streifung. Die Pigmentschicht Schulze's wird von den bereits früher betrachteten pigmentirten Epithelzellen gebildet, von welchen feine haarartige Fortsätze abgehen sollen, welche die Stäbchen umfassen — Verhältnisse, welche wie die feinere Zusammensetzung der Stäbchen und Zapfen etc. in den grösseren Werken sich ausführlich besprochen finden.

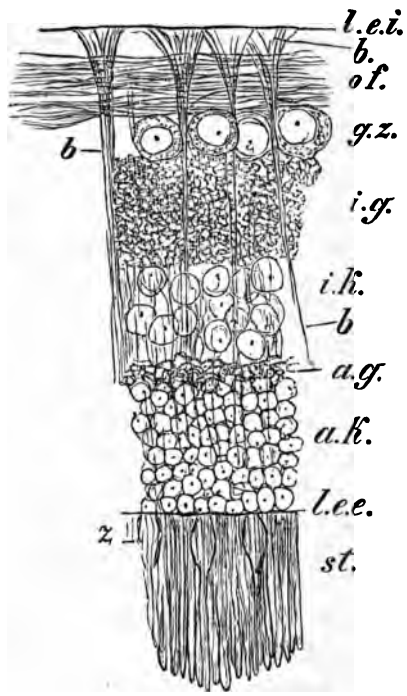

Fig. 96. Netzhaut des Kaninchens. Härtung in M. Fl. l.e.i. Lamina elastica interna, o.f. Opticusfaserlage, g.z. Ganglienzellenschicht, i.g. innere granulirte Schicht, i.k. innere Körnerschicht, a.g. äussere granulirte Schicht, a.k. äussere Körnersch., l.e.e. Lamina elastica externa, st. Stäbchenschicht, z. Zapfen, b. b. bindegewebige Stützfasern. $^{300}/_{1}$.

Man hat sich nach dem Gesagten den Zusammenhang der nervösen Theile in der Retina etwa folgendermassen vorzustellen. Die Nervenfasern der Optikusfaserlage gehen über in die Nervenzellen der folgenden Schicht, deren verästelte Ausläufer in der inneren granulirten Schicht ein feines Netz- oder Flechtwerk bilden. Aus diesem entstehen in der inneren Körnerschicht dünne senk-

recht verlaufende Fasern, welche in ihrem Verlaufe mit einem zelligen Korn in Verbindung stehen, welches man danach als eine Art von bipolarer Ganglienzelle ansehen könnte. Der äussere Fortsatz dieser Zelle löst sich in der äusseren granulirten Schicht abermals in ein feines Netzwerk auf, aus welchem in der äusseren Körnerschicht die dünneren Stäbchen- und dickeren Zapfenfasern hervorgehen, welche in gleicher Weise mit äusseren Körnern in Verbindung stehen, wie die Fasern der inneren Körnerschicht mit inneren Körnern und endlich in die Zapfen resp. Stäbchen der letzten Nervenschicht übergehen. Die bindegewebigen Stützfasern entspringen breit an der Limitans interna, stehen in der inneren granulirten Schicht mit einem feinen schwammartigen Bindegewebsgerüste in Verbindung, bilden dann in der inneren Körnerschicht, wo sie einzelne Kerne besitzen, ein gröberes Maschenwerk, um sich in der äusseren granulirten Schicht abermals in ein feines spongiöses Netzwerk aufzulösen und endlich in der äusseren Körnerschicht, wo sie wieder mit einem gröberen Maschenwerk in Verbindung stehen, etwas verbreitert an der Limitans externa festzusetzen, welche ihrerseits mit kleinen Fasern in Verbindung steht, welche wie Körbchen die inneren Enden der Stäbchen und Zapfen umfassen.

Präparate.

1. Isolation der einzelnen Bestandtheile. Man legt eine ganz frische Netzhaut eines Thieres in 0.1 procent. Osmiumsäure ein und lässt sie etwa 10—14 Tage darin liegen. Dann schüttet man die Osmiumsäure ab und setzt Glycerin zu, in welchem die Haut noch etwa 8 Tage liegen bleiben kann. Nun zerzupft man vorsichtig in gröbere Stücke, von welchen man eines oder einige wenige mit einem Deckgläschen bedeckt, welches an seinen vier Ecken durch Wachsfüsschen gestützt wird. Wenn man nun mit der Präparirnadel auf das Deckgläschen in seiner Mitte wiederholt auftupft, so kann man durch die dadurch erzeugte Bewegung des Glycerins das Stückchen in seine feinsten Bestandtheile auseinanderfallen machen.

2. Uebersichtsschnitte. Man härtet ein ganz frisches Thierauge, z. B. das eines Kaninchens (Fig. 96.), ohne es aufzuschneiden, in M. Fl. (14 Tage), welche öfter gewechselt wird, dann in Alcohol. Nun schneidet man das Auge auf und nimmt kleine Stückchen der Retina aus verschiedenen Abschnitten derselben, welche man zwischen Leber oder mit Hülfe einer Einbettungsmasse schneidet. Gerade in Bezug auf die Retina des Kaninchens möchte ich noch bemerken, dass von M. Schulze ihre Zapfen als sehr undeutlich angegeben werden, während ich sie wie W. Krause ganz wohl ausgebildet gefunden habe. Im Uebrigen ist ja bekannt, dass gerade in Bezug auf Menge und Ausbildung der Zapfen unter den verschiedenen Thieren die grössten Unterschiede bestehen.

Siebenundzwanzigstes Kapitel.

Das Gehörorgan.

Das Gehörorgan enthält in seinen wichtigsten Theilen noch viel complicirter zusammengesetzte und viel schwieriger zu untersuchende Organe wie das Auge, ich werde mich deshalb hier noch mehr beschränken und von den nervösen Theilen nur die Vorhofsäckchen und die Ampullen der halbkreisförmigen Kanäle besprechen.

a. Trommelfell.

Das Trommelfell ist aus dreierlei Theilen aufgebaut, der eigentlichen Trommelfellsubstanz (Membrana propria) und zwei Ueberzügen derselben, einem, an der äusseren Seite gelegenen, von der Cutis herrührenden und einem nach der Paukenhöhle gewendeten, von der Paukenhöhlenschleimhaut gelieferten. Der cutane Ueberzug entbehrt der Papillen, Drüsen und Haare, sonst sind alle Bestandtheile vorhanden; die Membrana propria wird von scharf contourirten, nur undeutlich fibrillären Fasern gebildet, welche Aehnlichkeit mit Sehnenfasern haben und im wesentlichen in zwei Schichten angeordnet sind, einer äusseren, in welcher die Fasern radiär verlaufen und einer inneren, in welcher sie circuläre Anordnung besitzen. Zwischen beiden ist noch eine Schicht von sich durchkreuzenden Fasern. Der Schleimhautüberzug ist von einem Plattenepithel bedeckt, an dem Rande desselben und an einigen anderen Stellen findet man kleine Papillen. An dem Rande des Trommelfells bildet die Schicht der Membrana propria mit der Cutis und der Paukenhöhlenschleimhaut zusammen einen dicken Wulst, den Sehnenring, welcher sich an dem Annulus tympanicus festsetzt.

Präparat.

Uebersichtspräparat. Man präparire ein frisches Trommelfell mitsammt dem Knochenring, in welchem es ausgespannt ist, heraus und lege es einige Stunden lang in Wasser. Nun kann man leicht die für die Beobachtung hinderliche Oberhaut ablösen, entwässert in Alcohol und legt in Terpentinöl ein. Bei schwacher Vergrösserung kann man nun durch verschiedene Einstellung des Tubus die verschiedenen Schichten des Trommelfells sichtbar machen. Auch wenn man das Terpentinöl verdampfen lässt, bleibt das Bild gut (nach Exner).

b. Vorhof und Ampullen.

Die in dem Vorhofe in der Perilymphe hängenden häutigen Säckchen (Sacculus ellipticus und sphäricus) enthalten ebenso wie die halbkreisförmigen Kanäle mit ihren Ampullen eine Flüssigkeit (Endolymphe), in welcher sich, am reichlichsten in den Säckchen, wo sie weisse Fleckchen bedingen, die aus kohlensaurem Kalk bestehenden, octaëdrischen etc. sog. Otolithen (Fig. 97 A.) befinden, von einem zarten Häutchen umschlossen. Die Wandung der Säckchen und Ampullen besteht aus Bindegewebe, welches mit dort mehr cylinderförmigem, hier pflasterförmigem Epithel ausgekleidet ist. In den Ampullen sieht man an der Wandung leistenartige Vorsprünge (cristae acusticae), in den Säckchen kleinere rundliche Prominenzen (Maculae acusticae), an welchen das Epithel eine andere Beschaffenheit annimmt und Verhältnisse zeigt, wie wir sie nachher bei den Geruchsorganen ähnlich wiederfinden werden. Es kommen nämlich zwei Zellenformen vor (Fig. 97 B); 1) ziemlich lange nach unten kegelförmig zugespitzte Cylinderzellen (Stützzellen), welche oft mit bräunlichem Pigment versehen sind und 2) spindelförmige zellenartige Gebilde, deren obere Enden stabartig gestaltet sind, und lange, dünne, steife Haare, die Hörhaare tragen, welche frei in die Endolymphe hineinragen. Nach unten zu geht von den Zellen (Fadenzellen) ein Fortsatz ab, der wahrscheinlich mit den Fädchen eines Nervennetzes zusammenhängt, welches in der Tiefe der epithelialen Schicht von den Axencylindern der betreffenden Aeste des Acusticus gebildet wird, welche bei ihrem Durchtritt durch die oberste glashelle Schicht der bindegewebigen Wand ihre Markscheide verloren haben.

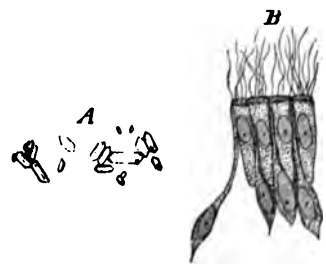

Fig. 97. Gehörorgan. A. Otolithen vom Pferd. B. Epithel der Crista acustica mit Hörhaaren vom Kaninchen; Osmiumsäure, Anilin. $^{300}/_{1}$.

Präparate.

1. Otolithen (Fig. 97 A.) kann man sich von einem beliebigen Thiere leicht verschaffen, wenn man das innere Ohr eröffnet und die Vorhofssäckchen frisch zerzupft.

2. Zellen der Nervenendapparate. Recht bequem kann man sich die betreffenden Theile von Kaninchen verschaffen. Man öffnet mit einer

scharfen Knochenscheere dicht über dem Meatus auditorius internus den Vorhof eines ganz frischen Ohres, dessen Säckchen und Ampullen man leicht an der durch pigmentirte Bindegewebszellen erzeugten braunen Färbung der Wandung erkennt. Man hebt die Theile vorsichtig mit einer Pincette aus den Knochenhöhlen heraus und bringt sie sofort in 1 procent. Osmiumsäurelösung. Schon nach Verlauf einiger Tage kann man dann in Glycerin oder noch besser in ganz dünner Lösung von Anilinviolett zerzupfen. Man wird dann sowohl die Epithelzellen der Wandung. als auch die Zellen der Nervenenden und die bindegewebige Crista acustica mit ihren Nerven, deren schwarz gefärbte Markscheiden dicht unter der Oberfläche enden, sehen. Von dem Nervenepithel sind meistens kleine noch zusammenhängende Stückchen vorhanden, von welchen ein Wald von oft sehr langen Hörhaaren absteht, von welchen es schwer zu sagen ist. ob sie von den Fadenzellen oder von den Stützzellen ausgehen. Die Stützzellen zeigen an ihrem oberen Rande einen breiten glänzenden Saum, welcher im Aussehen einige Aehnlichkeit mit dem Saume der Dünndarmzellen hat.

Achtundzwanzigstes Kapitel.

Die Geschmacksorgane.

Die Organe für den Geschmackssinn haben ihren hauptsächlichsten Sitz auf der Zunge und hier wieder vorzugsweise an den Papillae circumvallatae, obgleich sie auch den P. fungiformes nicht fehlen. Auf einem Durchschnitte durch eine umwallte Papille sieht man an der Oberfläche der Papille selbst kleine Schleimhautpapillen, welche von einer dicken Lage von Pflasterepithel überzogen sind, dessen Oberfläche ganz glatt ist. An den durch den Wall geschützten Seitenwänden sitzen in den dünneren Epithellagen eigenthümliche, aus länglichen Zellen bestehende, einer jungen Knospe nicht unähnliche Gebilde — die Geschmacksorgane, Geschmacksknospen oder Schmeckbecher. Unter der Papille befindet sich ein aus Aesten des Glossopharyngeus bestehendes Nervennetz, aus welchem in der Mitte der Papille Aeste in diese einstrahlen, welche sich in viele, sich theilweise durchflechtende Fasern auflösen, die dann endlich nach den Geschmacksorganen hinziehen. Diese selbst bestehen aus mehreren Lagen schmaler und langer, senkrecht aufgerichteter Zellen (Fig. 90A.), von welchen die äusseren wie die Dauben eines Fasses gekrümmt sind, während die inneren eine immer mehr grade Gestalt besitzen. Die Zellen zerfallen in 2 verschiedene Formen; die äusseren (Deckzellen) gleichen den Zellen

des rete Malpighii und haben mit Nerven nichts zu thun, die inneren, Geschmackszellen, besitzen einen langen, dünnen Leib, der nur in der Mitte durch einen ovalen bläschenförmigen Kern eine

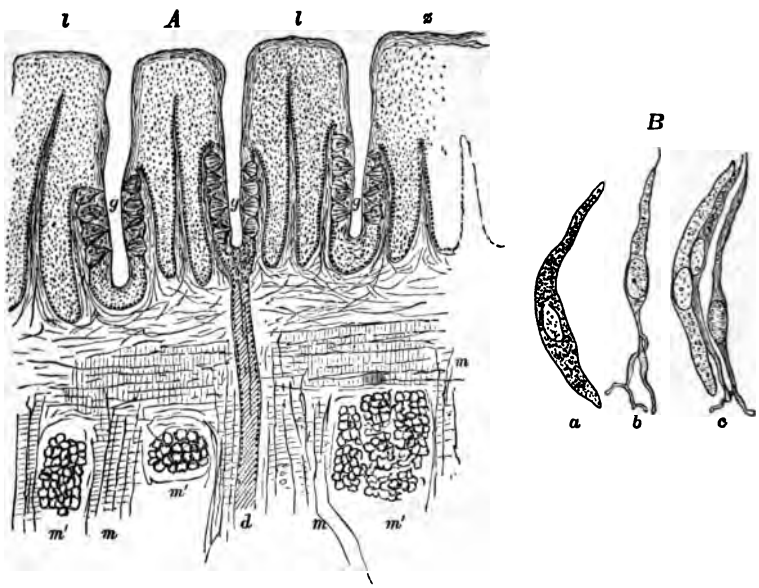

Fig. 98. Geschmacksorgan. A. Senkrechter Durchschnitt durch die Leisten (l) des seitlichen Geschmacksorgans einer Kaninchenzunge; g g. die Geschmacksknospen, bei z. Uebergang in die gewöhnliche Schleimhaut, d. Ausführungsgang einer acinösen Drüse, m. Längsschnitte, m' Querschnitte von Muskeln. $^{38}/_{1}$. B. Isolirte Zellen der Geschmacksknospen der Kaninchenzunge nach Engelmann. a. Deckzelle, b. Geschmackszelle, c. Deckzelle und zwei Geschmackszellen im Zusammenhang. $^{600}/_{1}$.

Verdickung erhält und welcher nach oben in ein kurzes dünnes Härchen, nach unten meistens in 2 Fortsätze übergeht, welche Nervenfibrillen zu sein scheinen.

Bei Kaninchen und Hasen kommen ausser den Papillen eigenthümliche Geschmacksorgane an den Seiten der Zungenwurzel vor

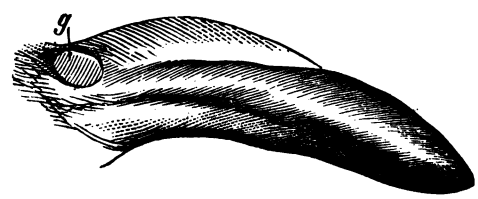

Fig. 99. Kaninchenzunge von der Seite. g. Seitliches Geschmacksorgan.

(Fig. 99), welche „aus einer flachen, ovalen, von etwa 10—14 parallelen Querfurchen durchzogenen Erhabenheit“ (Engelmann)

bestehen und an den Seitenwänden dieser erhabenen Leisten vier übereinanderliegende Reihen von Geschmacks-Knospen besitzen (Fig. 98B.).

Präparate.

1. Isolirte Zellen (Fig. 98A.). Das seitliche Geschmacksorgan der Zunge eines eben getödteten Kaninchens wird in Osmiumsäure macerirt und dann zerzupft. Unter den vielen gewöhnlichen Plattenepithelien wird man auch die beiden Zellenformen der Geschmacksknospen und auch diese selbst noch intact auffinden. Auch hier kann man in Anilinviolett etc. zerzupfen.

2. Uebersichtsschnitte (Fig. 98B.). Auch hierzu wählt man am besten das Geschmacksorgan der Kaninchen, welches man in M. Fl. und Alcohol härtet. Man macht feine Schnitte senkrecht auf den Verlauf der Geschmacksleisten, deren Lage aus Fig. 99. zu ersehen ist. Man färbt mit Hämatoxylin. An jedem Durchschnitt durch eine Leiste sieht man in der Mitte eine längere bindegewebige Papille, an der Seite je eine kleinere, welche an ihrer äusseren Seite die 4 Geschmacksknospen trägt, welche in die Furche zwischen zwei Leisten hineinragen. Am Boden der Furchen sieht man hie und da die Einmündung der Ausführungsgänge von acinösen Drüsen, welche in der Tiefe, meistens zwischen den Muskelschichten gelegen sind.

Neunundzwanzigstes Kapitel.

Das Geruchsorgan.

Der Sitz des Geruchsorganes ist in der oberen Hälfte der Nasenscheidewand, sowie in der oberen und zum Theile auch der mittleren Nasenmuschel. In der Nachbarschaft dieser Regio olfactoria, welche keine scharf bestimmten Grenzen hat, ist die Schleimhaut mit Flimmerepithel besetzt, an der Regio selbst, welche bei den meisten Thieren durch ihre bräunliche Färbung ausgezeichnet ist, erscheint ein Besatz von sehr hohen Zellen (Fig. 100A.), welche in zwei Arten zerfallen: 1) lange, wimperlose Cylinderzellen, welche braune Pigmentkörnchen enthalten und mit einem langen, sich verästelnden Fortsatze in das Schleimhautgewebe eindringen, und 2) die Riechzellen, d. s. spindelförmige Zellen mit einem in verschiedener Tiefe, aber immer tiefer als diejenigen der Epithelzellen gelegenen bläschenförmigen Kerne. Von dem spindelförmigen Leib geht nach oben ein stäbchenförmiger Fortsatz ab, welcher bei manchen Thieren (z. B. Frosch) an seinem Ende lange, theils wimpernde,

theils ruhende Haare (Riechhärchen) trägt; ein zweiter dünner geht nach unten und nimmt oft ein unregelmässiges, varicöses Aussehen an, ähnlich dem vieler Nervenfasern. Er hängt vermuthlich mit den Enden des Nervus olfactorius zusammen, dessen Fasern aus einem, von einer Bindegewebsscheide umgebenen, markfreien Bündel von Nervenprimitivfibrillen bestehen.

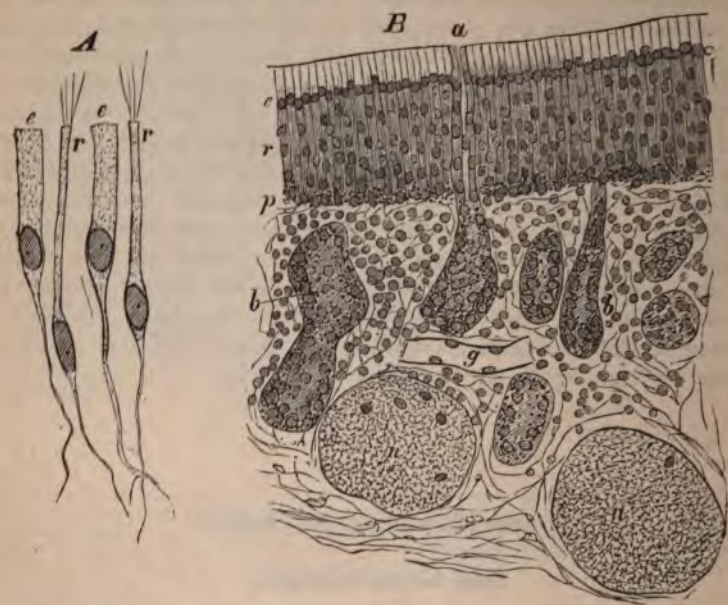

Fig. 100. Geruchsorgan. A. Zellen der Regio olfactoria des Frosches. e. Cylinderepithelien mit Fortsatz, r. Riechzellen mit Riechhaaren; Osmiumsäure, Anilin. $^{300}/_{1}$. B. Senkrechter Durchschnitt der Reg. olfact. des Kaninchens; Hämatoxylin, Balsam. e. Epithelkerne, r. Kerne der Riechzellen, p. Pigmentschicht, b. Bowman'sche Drüsen, eine mit Ausführungsgang a., g. Capillare, n. Querdurchschnittene Nerven. $^{200}/_{1}$.

Eine weitere Besonderheit der Regio olfactoria sind in ihre Schleimhaut eingebettete schlauchförmige, mit enger Mündung und oft gewundenen Schläuchen versehene Drüsen (Bowman'sche Drüsen, Fig. 100 B.), welche rundliche Epithelzellen enthalten, die meistens mit bräunlichen Pigmentkörnchen versehen sind. Beim Menschen nähert sich die Gestalt der Drüsen mehr der traubigen.

Präparate.

1. Isolirte Zellen (Fig. 100 A.). Sehr leicht lassen sich die Zellen der Riechschleimhaut des Frosches untersuchen. Wenn man mit einer Scheere von den Nasenlöchern aus die Nasenhöhlen eröffnet, so erkennt man die Riechschleimhaut sofort an ihrer dunkelbraunen Farbe. Man schneidet die Wan-

dungen mitsammt der Schleimhaut heraus und bringt die Stücke in 1 procent. Osmiumsäure. Nach einigen Tagen Zerzupfen in ganz dünner Lösung von Anilinviolett. Isolirte Zellen und kleine Fetzen des Riechepithels. Die Haare sind sehr zart und sehr zerbrechlich.

2. Uebersichtsschnitte (Fig. 100B.). Man durchsäge den Kopf eines eben getödteten Kaninchens in der Richtung der Nasenscheidewand und schneide dann diese, an welcher man ebenfalls die Riechschleimhaut durch die bräunliche Färbung erkennt, heraus. Härtung in M. Fl. und Alcohol. Querschnitte mit Hülfe von Klemmleber etc. Am schönsten werden die Bilder, wenn die Schnitte von dem Rande der Regio olfactoria gemacht werden, an denen man dann die Anschwellung der Epithelschicht sowie der ganzen Schleimhaut sehen kann. Färbung mit Hämatoxylin. In dem Epithel sieht man in einiger Entfernung von der Oberfläche eine zusammenhängende Reihe von Kernen, welche den Stützzellen angehören, in den tieferen Schichten eine grosse Menge von regellos gelagerten Kernen, welche den Riechzellen angehören. In den tiefsten Schichten des Epithelstratums und in den Bowmanschen Drüsen, von welchen man verschiedenartige Durchschnitte sieht, bräunliche Pigmentkörnchen. Schleimhaut sehr zellenreich, mit dicken Nervenfasern.

Register.

A.

Alkalilaugen als Macerationsflüssigkeit 22, 123, 251; — als Reagentien 54, 115; — zur Wiedererregung der Wimperung 62.
Alkohol als Härtungsmittel 26; — als Macerationsflüssigkeit 23.
Amnion 207.
Ampullen der halbkreisförmigen Kanäle des Ohres 264.
Amylon 51.
Anilin zum Färben 36; — zu Injectionen 39.
Aorta 150.
Argentum nitricum zur Darstellung der Endothelzellen 59; — der Gefässendothelien 148; — der Saftkanälchen 78; — zur Darstellung der Saftkanälchen der Hornhaut am lebenden Thiere 256.
Arterien 148.
Auge 250.
Auspinseln und Ausschütteln der Präparate 33.
Axencylinder 134; — fortsätze der Ganglienzellen 141.

B.

Bacterien 48.
Balsam, Einlegen der Präparate in 18.
Baumwolle 47.
Becherzellen 62.
Beleuchtung der mikrosk. Präp. 7.
Berlinerblau, kaltflüssige Injectionsmasse 39; — Leimmasse 40.
Bindegewebe 66.
Bindegewebszellen 69.
Bindesubstanzen 66.
Blendung, Art und Wirkung 8.
Blut 111.
Blutkörperchen, rothe kernhaltige im Knochenmark 102.
Blutkörperchenhaltige Zellen in der Milz 230.
Blutkrystalle 115; — Darstellung 120.
Bronchien 209.
Brown'sche Molecularbewegung 58.

C.

Capillaren 147.
Carmin als Färbemittel 37; — kaltflüssige Injectionsmasse 39; — Leimmasse 40.
Cellulose 50.
Charcot-Neumann'sche Krystalle im Knochenmark 103.
Cholestearin 46.
Chorion 207.
Collectivlinse, Wirkung 5.
Colostrum 196.
Conservirung von mikrosk. Präp. 19.
Corpus luteum 202.
Cylinderepithelien 61.

D.

Darm 159; — Muskulatur 123.
Decidua 207.
Deckgläschen, Wirkung 14.
Doppelmesser, Anwendung 24.
Drüsen, Allgemeines 154.

E.

Ei 199.
Eierstöcke 198.
Einbettungsmasse für Präparate 29.
Einstichsmethode bei Injectionen 44.
Eintrocknung, Methode der halben 75.
Elastische Fasern 77; — der Lunge 212.
Endothel 59; — der Gefässe 148.
Endothelioide Bindegewebszellen 71, 84.
Ependym des Gehirns 243; — des Rückenmarks 238.
Epidermis 245.
Epiglottis, Knorpel 94.
Epithelien 56; — der Drüsen, Allgemeines 154; — der Lunge 215.
Essigsäure zur Maceration 139, 161; — als Reagens 34.

F.

Färbemittel 35.
Fettgewebe 79.
Fettkrystalle 46, 80.
Fetttropfen 46.
Feuchte Kammer von v. Recklinghausen 118.
Fibrin 116.
Flimmerzellen 62.
Follikel des Darms 225; — der Lymphdrüsen 221; — der Milz 229; — der Thymusdrüse 227.

G.

Gallencapillaren 169.
Ganglien des Sympathicus 234.
Ganglienzellen 140.
Gehirn 239.
Gehörorgan 263.
Geruchsorgan 267.
Geschmacksorgane 265.
Glisson'sche Kapsel der Leber 171.
Glycerin als Zusatzflüssigkeit 17.
Goldchlorid zur Darstellung der Nerven und Zellen der Hornhaut 256; — des Plexus myentericus des Darms 162; — der Rückenmarksfaserung 238.
Graaf'sche Follikel 198.
Grosshirn 240; — Zellen 144.
Gummi-Glycerin, Härtungsmittel 27.

H.

Haare 245.
Haematoxylin, Darstellung 36.
Haeminkrystalle, Darstellung 120.
Haemoglobinkrystalle, Darstellung 120.
Härtungsmethoden 25.
Halbmonde von Gianuzzi 163.
Harnblase, Epithel 52, 55; — Muskulatur vom Frosch 123.
Harnkanälchen, Isolation 184.
Haut 244.
Hefepilze 48.
Herz, Muskulatur 131.
Hoden 191.
Hörzellen 264.
Hornhaut 250.

J.

Indigschwefelsaures Natron zu Injectionen 39.
Infusorien in Kochsalz 48.
Injection, doppelte 42.
Injectionsapparat mit const. Druck 41.
Injectionsmassen 39.
Injectionsmethoden 43.
Intercellularsubstanz 53.
Intima der grösseren Gefässe 150.
Jod, Reaction auf Cellulose und Amyloid 51; — Serum, künstliches 16.

K.

Kali aceticum als Zusatzflüssigkeit 17.
Kalilauge als Macerationsflüssigkeit 22, 123, 251; — als Reagens 34.
Kleinhirn 239; — Zellen 143.
Knochen 96; — Entkalkung 108; — Mark 101; — Schliffe 110; — Wachsthum 103.
Knorpel 88.
Kochsalz, Krystalle 47; — als Macerationsflüssigkeit 23, 253; — als Zusatzflüssigkeit 17.

L.

Lack, zum Einlacken der mikrosk. Präparate 20.
Leber 165.
Leimmassen zu Injectionen 39.
Leinwand 47.
Leptothrix 48, 63.
Linse 258.
Luftblasen 45.
Luftröhre 209.
Lunge 211; — fötale 216.
Lymphdrüsen 221; — Reticulum 88; — Zellen 55.
Lymphgefässe 151.
Lymphräume im Darm 226; — im Gehirn 242.

M.

Macerationsflüssigkeiten 22.
Magen 155; — Darstellung der verschiedenen Drüsenzellen 158.
Margarinkrystalle 46, 80.
Membrana propria, Allgemeines 154; — der Milchdrüse 197.
Micrococcen 48; — in der Mundhöhle 63.
Mikrotom 30.
Milchdrüse 196.
Milz 229.
Molecularbewegung 58.
Müller'sche Flüssigkeit 26.
Muskelkörperchen 126.
Muskeln, glatte 120; — der Haare in der Haut 247; — Nervenendigung 138; — quergestreifte 125; — Herz 131.

N.

Nabelstrang 85.
Nägel 248.
Natronlauge als Reagens 34.
Nebenniere 219.
Nelkenöl zum Aufhellen der Präp. 18.

Nerven, Centralorgane 234; — Endigung in der Hornhaut 255; — in Muskeln 138; — Fasern 134; — Geflecht im Darm 160; — der Haut 249.
Netz 74.
Netzhaut 259.
Neuroglia 87, 237, 241.
Nieren 175.

O.

Objectivlinse, Wirkung 3.
Objecttisch, heizbarer 119.
Objectträger zur Untersuchung mit der feuchten Kammer etc. 118.
Ocularlinse, Wirkung 3.
Osmiumsäure als Macerationsflüssigkeit 22, 145, 264; — Reaction auf Fett 82.
Osteoblasten 104.
Oxalsaurer Kalk 47.

P.

Peyer'sche Haufen 225.
Phosphorsaure Ammoniak-Magnesia 46.
Pigmentepithelien 58.
Pikrinsäure als Härtungsmittel 26; — als Macerationsflüssigkeit für Sehnen 72; — zur Darstellung der Hornhautfibrillen 257.
Pikrocarmin, Darstellung 38.
Pilze, Züchtungsmethode 49.
Placenta 205.
Plattenepithelien 56.
Plexus chorioidei des Gehirns 243.
Präparirnadeln, Gebrauch 21.
Processus vermiformis des Kaninchens 226
Prostata 194.
Pulpa der Milz 230.
Purkinje'sche Zellen im Kleinhirn 239.

R.

Ranvier'sche Kreuze der Nervenfasern 137.
Reagentien, Anwendungsweise 33.
Reticuläre Bindesubstanz 85; — im Gehirn 241; — der Lymphdrüsen 222; — in der Milz 230; — des Rückenmarks 237.
Revolver für Objectivlinsen 13.
Riechzellen 267.
Riesenzellen im Knochenmark 102; — in der Placenta materna 206.
Rippenknorpel alter Leute 92.
Rückenmark 235; — Fasern 139; — Zellen 141.

S.

Saftkanälchen im Bindegewebe 70; — in der Hornhaut 253.
Salzsäure zur Isolirung der Harnkanälchen 184.
Samenfäden 189.
Sammlungskästchen für mikroskopische Präparate 21.
Sarcolemma 129.
Schilddrüse 218.
Schimmelpilze 48.
Schleimgewebe 83.
Schmeckbecher 265.
Schnitte, Anfertigung 23.
Schwann'sche Scheide der Nerven 13.
Schweissdrüsen 248.
Schwefelsäure zur Darstellung der Haarzellen 251.
Sehne, Darstellung der Fibrillen 72; — Verbindung mit den Muskeln 129, 131.
Selbstinjectionsmethoden 41.
Speicheldrüsen 162.
Speichelröhren 163.
Sperma 189.
Spiegel, Gebrauch desselben 7.
Spinnenzellen der Neuroglia 241.
Stachelzellen 58.
Sympathicus, Fasern 136; — Ganglien 234; — Zellen 141.

T.

Talgdrüsen 247.
Tastkörperchen 249.
Thymusdrüse 227.
Thyreoidea 218.
Trachea 209.
Trommelfell 263.

U.

Uterus, Muskulatur 124; — Schleimhaut 204.

V.

Vater-Pacini'sche Körperchen 249.
Venen 150.
Verkalkung des Knorpels 93, 106.
Vorhofsäckchen des Ohres 264.

W.

Wanderzellen im Bindegewebe 69, 79.
Wolle 47.

Z.

Zähne 106.
Zellen 49.
Zupfen, Methoden 21.
Zusatzflüssigkeiten 16.

Gedruckt bei L. Schumacher in Berlin.

LANE MEDICAL LIBRARY

To avoid fine, this book should be returned on or before the date last stamped below.

E551 Orth, J. Cursus der
077 normalen Histologie
1878 15446

NAME	DATE DUE